EMIL VILLIGER

GEHIRN UND RÜCKENMARK

ZWEITE AUFLAGE

Mz-V

HARVARD UNIVERSITY.

LIBRARY

OF THE

MUSEUM OF COMPARATIVE ZOÖLOGY

72,501

GIFT OF

George H. Parker

July 10, 1929.

JUL 1 01929

GEHIRN UND RÜCKENMARK

LIBRARY
MUS. COMP. ZOÖLOGY,
CAMBRIDGE, MASS.

LEITFADEN FÜR DAS STUDIUM DER MORPHOLOGIE UND DES FASERVERLAUFS

VON

Dr. med. EMIL VILLIGER
PRIVATDOZENT FÜR NEUROLOGIE UND NEUROPATHOLOGIE
AN DER UNIVERSITÄT BASEL

ZWEITE AUFLAGE

MIT 224 ZUM TEIL FARBIGEN ABBILDUNGEN

LEIPZIG
VERLAG VON WILHELM ENGELMANN
1910

Alle Rechte, insbesondere das der Übersetzung, vorbehalten.

Vorwort zur zweiten Auflage.

Die zweite Auflage weist wesentliche Änderungen auf. Einmal sind verschiedene Kapitel sowohl der Morphologie wie des Faserverlaufs teils einfacher und übersichtlicher, teils ausführlicher behandelt worden. Einzelne Figuren wurden durch bessere ersetzt, zahlreiche neue, namentlich die Leitungsbahnen betreffende sind hinzugekommen. Die Hauptänderung aber ist in dem Zufügen eines dritten Teils gegeben, indem ich vielfach ausgesprochenen Wünschen, speziell die Leitungsbahnen an Hand nicht nur von schematischen, sondern auch von mikroskopischen Bildern darzustellen, nachzukommen suchte. Ich bin mir wohl bewußt, daß dieser dritte Teil noch ganz beträchtliche Lücken aufweist. Leider standen mir aber zur Zeit nur Vertikalschnitte durch den Hirnstamm zur Verfügung, auch bin ich durch das Zeichnen der neuen und besonders der mikroskopischen Bilder so sehr in Anspruch genommen worden, daß es mir nicht möglich war, allen Wünschen gerecht zu werden. Immerhin hoffe ich, daß man sich an Hand der jetzt gegebenen mikroskopischen und der neu hinzugekommenen schematischen Figuren beim Studium des Faserverlaufs besser zurecht finden werde.

Im übrigen möchte ich aber besonders darauf aufmerksam machen, daß auch diese zweite Auflage ein Leitfaden bleiben und als solcher vor allem dazu bestimmt sein soll, dem Studierenden das Studium der Anatomie des Centralnervensystems in möglichst kurzer und übersichtlicher Weise zu erleichtern.

Es sei mir an dieser Stelle gestattet, den Herren Professoren J. Kollmann und H. K. Corning für die freundliche Überlassung des Materials, namentlich der zahlreichen mikroskopischen Präparate, meinen verbindlichsten Dank auszusprechen. Zu ganz besonderem Danke bin ich auch der Firma Wilhelm Engelmann in Leipzig verpflichtet, durch deren freundliches Entgegenkommen es mir möglich war, so weitgehende Änderungen durchzuführen, die vor allem durch das Beifügen größerer und besonders der mikroskopischen Figuren notwendig vorgenommen werden mußten.

Basel, September 1910.

E. Villiger.

Inhaltsverzeichnis.

I. Teil. Morphologie.

Seite

Einteilung des Centralnervensystems 2
Entwicklung des Gehirns 4
Entwicklung des Rückenmarks 8
estalt, Größe und Gewicht des Gehirns 9
Betrachtung des Gehirns im allgemeinen 11
Telencephalon — Endhirn 17
Pallium — Hirnmantel 17
Telencephalon — Endhirn 25
Rhinencephalon — Riechhirn 25
1. Lobus olfactorius 26
A. Lobus olfactorius anterior 27
B. Lobus olfactorius posterior 29
2. Gyrus fornicatus 30
3. Ammonshorn 32
4. Gyrus dentatus 32
5. Uncus s. Gyrus uncinatus. Gyrus intralimbicus — Retzius. Gyrus fasciolaris — Retzius . . 35
6. Die Balkenwindungen s. Gyri Andreae Retzii 35
Telencephalon — Endhirn 36
Pars optica Hypothalami 36
Telencephalon — Endhirn 37
Innere Konfiguration 37
Telencephalon — Endhirn 45
Graue Massen und Kerne 45
Telencephalon — Endhirn 49
Zusammenfassung 49
Diencephalon — Zwischenhirn 51
Ventriculus tertius 56
Die Kerne des Zwischenhirns 57
Diencephalon — Zusammenfassung 62
Mesencephalon — Mittelhirn 65
Vierhügelplatte — Lamina quadrigemina 65
Großhirnschenkel — Pedunculi cerebri 65
Aquaeductus cerebri (Sylvii) 67
Graue Massen des Mittelhirns 67
Mesencephalon — Zusammenfassung 68
Isthmus rhombencephali — Hirnenge 69
Metencephalon — Hinterhirn 70
Pons Varolii — Brücke 70
Cerebellum — Kleinhirn 71

Seite

A. Lobus superior . . . 71
B. Lobus posterior . . . 72
C. Lobus inferior . . . 73
Myelencephalon — Nachhirn —. Medulla oblongata . . . 75
Ventriculus quartus . . . 78
Fossa rhomboidea . . . 80
Graue Massen des Rhombencephalon . . . 81
Rhombencephalon — Zusammenfassung . . . 84
Gehirnhäute — Meninges . . . 85
Dura mater . . . 86
Arachnoidea . . . 87
Pia mater . . . 87
Rückenmark — Medulla spinalis . . . 88
Äußere Konfiguration . . . 88
Innere Konfiguration . . . 89
Rückenmarkshäute . . . 90
Dura mater spinalis . . . 90
Arachnoidea spinalis . . . 90
Pia mater spinalis . . . 90

II. Teil. Faserverlauf.

Methoden zur Erforschung des Faserverlaufs . . . 95
Histogenese des Nervensystems . . . 100
Entwicklung der Ependymzellen und der Neurogliazellen . . . 101
Entwicklung der Nervenzellen . . . 104
Entwicklung der Zellen der Cerebro-Spinalganglien und der sympatischen Ganglien . . . 104
Die Formelemente des Nervensystems . . . 105
A. Die Stützzellen . . . 105
B. Die Nervenzellen . . . 106
Mikroskopischer Bau der Hirnrinde . . . 113
I. Rinde des Palliums . . . 113
II. Rhinencephalon . . . 116
Bulbus olfactorius . . . 116
Gyrus fornicatus . . . 117
Ammonshorn und Gyrus dentatus . . . 118
Ammonshorn . . . 119
Gyrus dentatus . . . 120
Hirnlokalisation . . . 121
1. Das motorische Centrum . . . 122
2. Die sensiblen oder sensorischen Centren — Sinnescentren . . . 124
Sprachcentren . . . 126
Allgemeine Einteilung der Leitungsbahnen . . . 129
Leitungsbahnen des Telencephalon . . . 132
1. Associationsfasern . . . 132
2. Kommissurenfasern . . . 133
3. Projektionsfasern . . . 133
A. Kurze Bahnen . . . 133
B. Lange Bahnen . . . 135
Radiatio corporis striati . . . 142
Verbindungen des Corpus striatum . . . 142
Faserverlauf des Rhinencephalon . . . 142
1. Periphere Bahn . . . 142
2. Centrale Bahn . . . 143
A. Verbindung des Bulbus olfactorius mit den primären Centren . . . 143

Seite

B. Verbindung der primären Centren mit den sekundären oder corticalen Centren 143
3. Verbindung der beiden primären Centren 147
4. Weitere Verbindungen der primären Centren 147
5. Verbindung der beiden corticalen Centren 147
6. Weitere Verbindungen der corticalen Centren 147
Leitungsbahnen des Diencephalon 148
Leitungsbahnen des Mesencephalon 149
Leitungsbahnen des Metencephalon 152
Mikroskopischer Bau der Kleinhirnrinde 152
Faserverlauf 153
Rückenmark 155
Graue Substanz 155
Weiße Substanz 156
1. Vorderstrangbahnen 157
2. Seitenstrangbahnen 157
3. Hinterstrangbahnen 159
Medulla oblongata 162
Ursprung der Hirnnerven 167
Nervus opticus 167
Nervus oculomotorius 170
Nervus trochlearis 171
Nervus abducens 171
Nervus trigeminus 171
Nervus facialis und Nervus intermedius Wrisbergi 173
Nervus acusticus 174
1. Nervus cochleae 174
2. Nervus vestibuli 176
Nervus glossopharyngeus und vagus 179
Nervus accessorius 180
Nervus hypoglossus 180
Übersicht der Hauptbahnen 181
A. Projektionsbahnen 181
I. Centripetale Bahnen 181
1. Aus dem Rückenmark aufsteigende sensible Bahnen 181
2. Sensible Hirnnervenbahnen 183
II. Centrifugale Bahnen 185
B. Reflexbahnen 186
C. Associationsbahnen 189

III. Teil. Faserverlauf durch den Hirnstamm nach Schnittserienpräparaten.

A. Von der Gegend des Balkenknies bis zur Vierhügelregion . . . . . 197—226
B. Vom caudalen Teil der Medulla oblongata bis zur Vierhügelregion . . . . . 227—269

I. Teil.

Morphologie.

Einteilung des Centralnervensystems.

Gehirn und Rückenmark bilden zusammen das Centralnervensystem — Systema nervorum centrale —.

Gehirn — Encephalon — heißt der innerhalb der Schädelkapsel gelegene Teil des Centralnervensystems, Rückenmark — Medulla spinalis — derjenige Teil, welcher innerhalb des Wirbelkanals gelegen ist. Die Grenze zwischen beiden ist weder makroskopisch noch mikroskopisch scharf markiert. Der unterste Abschnitt des Gehirns gleicht in Form und Bau vollkommen dem obersten Rückenmarksabschnitt, er wird daher auch als »verlängertes Mark« — Medulla oblongata — bezeichnet. Eine gröbere Grenzbestimmung ist durch die untersten Bündel der sog. Pyramidenkreuzung oder auch durch die obersten Wurzelbündel des ersten Cervicalnerven gegeben.

Eine weitere Abgrenzung des Gehirns in verschiedene Teile erfolgt am besten an Hand der Entwicklungsgeschichte.

Das Nervensystem entwickelt sich aus einem breiten Streifen des äußeren Keimblattes, des Ektoderms, der in der Medianebene unmittelbar oberhalb der Chorda dorsalis liegt. Hier wachsen die Zellen des äußeren Keimblattes zu längeren zylindrischen oder spindelförmigen Gebilden aus, während die in der Umgebung befindlichen Elemente sich abplatten. So sondert sich das äußere Keimblatt in zwei Bezirke:

in das verdünnte Hornblatt und
in die dickere, median gelegene Nerven- oder Medullarplatte.

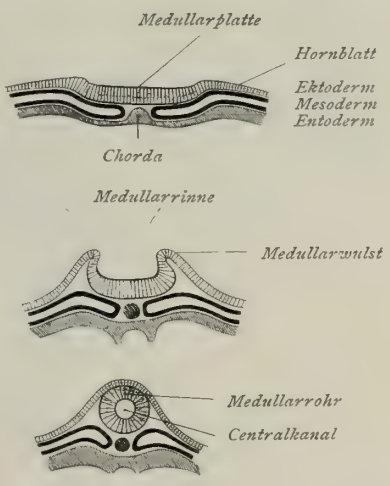

Fig. 1. Schematische Darstellung der Bildung des Medullarrohrs aus dem äußeren Keimblatt.

Beide Bezirke grenzen sich bald schärfer voneinander ab, die Medullarplatte krümmt sich ein und erhebt sich mit ihren Rändern über die Keimoberfläche. So entstehen die Medullarwülste, welche die breite und anfangs nur wenig tiefe Medullarrinne zwischen sich fassen. Die Wülste sind einfache Faltungen des äußeren Keimblattes und an der Stelle entstanden, wo die Medullarplatte in das Hornblatt übergeht.

Sehr frühzeitig wandelt sich nun die Medullarplatte zum Medullarrohr um. Dieses Rohr bildet sich durch einen typischen Faltungsprozeß. Die Medullarwülste erheben sich über die Oberfläche des Keims noch weiter in die Höhe, schlagen sich dabei nach der Medianebene zu um und wachsen einander entgegen, bis sie sich mit ihren Firsten treffen, längs deren sie verschmelzen. Bei ihrer Erhebung über die Keimoberfläche ziehen die Medullarwülste das Hornblatt mit sich, dieses tritt aber nicht in Beziehung zum Nervensystem, sondern

wird zur Epitheldecke des Körpers. Am Medullarrohr, das einen spaltenförmigen, mit Urlymphe erfüllten Raum, den Centralkanal — Canalis centralis —, umschließt, unterscheiden wir das Hirnrohr und das Spinalrohr; aus ersterem entwickelt sich das Gehirn, aus letzterem das Rückenmark.

Entwicklung des Gehirns.

Die Ausgangsform ist das einfache Hirnrohr. Durch größeres Wachstum einzelner Strecken und geringeres Wachstum anderer erfährt dasselbe frühzeitig eine Gliederung. Es entstehen zunächst drei durch zwei ringförmige Einschnürungen voneinander getrennte Bläschen, die primitiven Gehirnbläschen, die wir als vordere, mittlere und hintere Hirnblase bezeichnen. Aus diesen drei Hirnblasen entstehen später drei Hauptabteilungen:

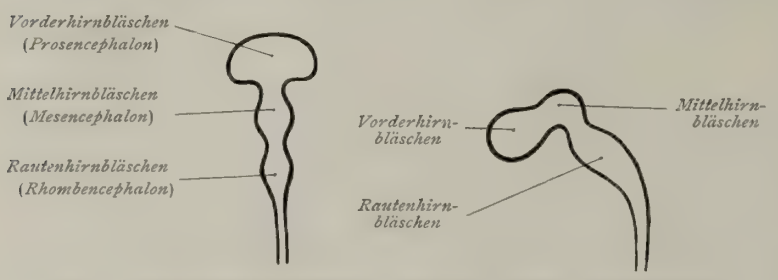

Fig. 2. Schematische Darstellung der drei primitiven Hirnbläschen.

das Vorderhirn — Prosencephalon —,
das Mittelhirn — Mesencephalon —,
das Rautenhirn — Rhombencephalon —.

Aus diesen drei Hirnblasen entwickeln sich weiterhin fünf Hirnblasen. Das Vorderhirnbläschen differenziert sich in das Zwischenhirnbläschen — Diencephalon — und die beiden Hemisphärenbläschen — Telencephalon. — Die weitere ungleiche Entwicklung des Rautenhirnbläschens führt zur Trennung in das Hinterhirnbläschen — Metencephalon — und in das Nachhirnbläschen — Myelencephalon —. Das Hinterhirnbläschen ist vom Mittelhirnbläschen durch einen eng geschnürten Teil, den Isthmus s. Isthmus rhombencephali abgegrenzt. Das Nachhirnbläschen geht in das Rückenmark über. So finden wir also das primitive Hirnrohr später in sechs Abteilungen differenziert:

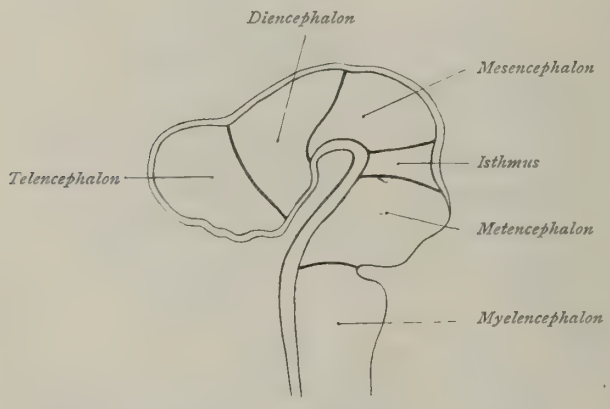

Fig. 3. Darstellung der 5 Hirnblasen. (Nach His.)

das Telencephalon — Endhirn —,
das Diencephalon — Zwischenhirn —,
das Mesencephalon — Mittelhirn —,
den Isthmus s. Isthmus rhombencephali — Hirnenge —,
das Metencephalon — Hinterhirn —,
das Myelencephalon — Nachhirn —.

In späteren Stadien ist die Entwicklung der Nervensubstanz besonders stark in den beiden Seitenhälften der Röhrenwand, während die Mittelstrecken des Bodens und der Decke

(die Boden- und Deckplatte) großenteils dünn und epithelial verbleiben. Die verschiedenen Abschnitte des Hirnrohres nehmen dann weiterhin an der Entwicklung in sehr ungleichem

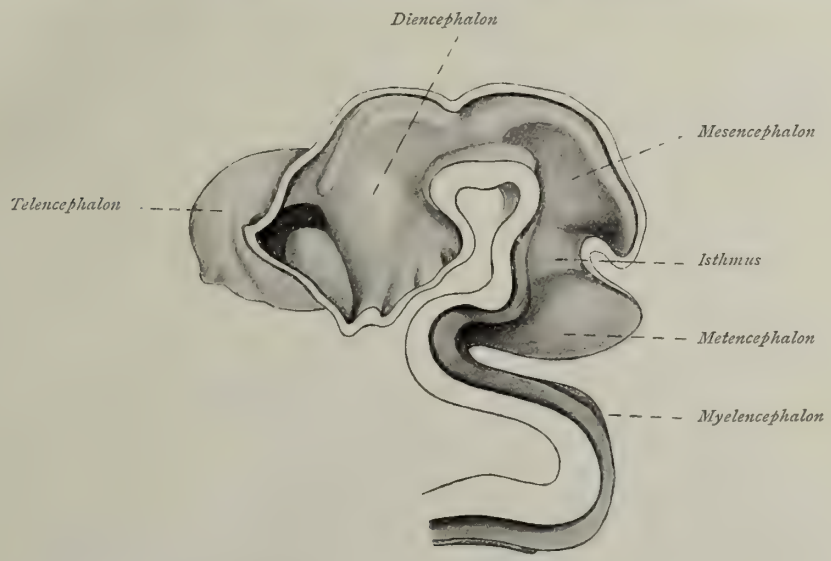

Fig. 4. Gehirn eines menschlichen Embryo von 5 Wochen. (Nach einem Modell von His.)

Maße teil. Einzelne Strecken bleiben weit zurück, andere überholen durch ihr mächtiges Wachstum erheblich ihre Umgebung. Neben diesen durch das ungleiche Wachstum bedingten

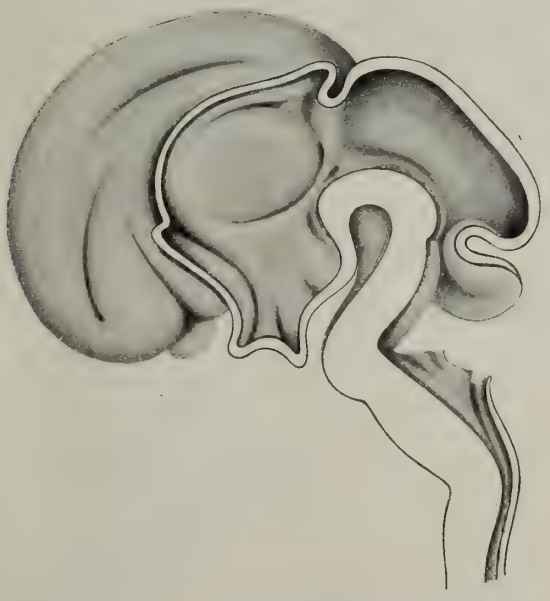

Fig. 5. Gehirn eines menschlichen Embryo vom dritten Monat. (Nach einem Modell von His.)

Verschiebungen der einzelnen Hirnglieder gegeneinander verwischen noch andere Vorgänge den ursprünglichen Grundplan des Ganzen; hierher gehört vor allem das Auftreten mächtiger

Querfasern (Balken, Brücke). Dadurch wird es unmöglich, am Gehirne des Erwachsenen die einzelnen Teile oberflächlich noch abzugrenzen. Welche Gehirnteile entwicklungsgeschichtlich

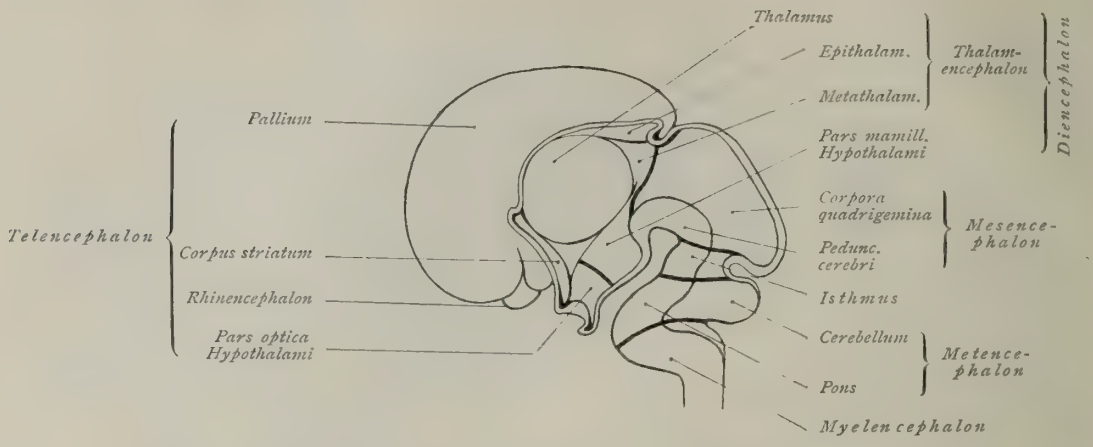

Fig. 6. Darstellung der weiteren Entwicklung der 5 Hirnblasen. (Nach His.)

aus den einzelnen Hirnbläschen hervorgehen, darüber gibt uns am besten nachfolgende Tabelle (nach His) Aufschluß. Sie mag uns bei der Betrachtung der Morphologie als Wegweiser dienen. (Vergleiche auch Fig. 5, 6, 7, 8, 9.)

Fig. 7. Medianer Sagittalschnitt durch das Gehirn eines Erwachsenen.
Telencephalon gelb, Diencephalon rot, Mesencephalon blau, Metencephalon grün, Myelencephalon violett.

Encephalon Gehirn

- **Prosencephalon** Vorderhirn
  - Telencephalon Endhirn
    - Hemisphaerium
      - Pallium
      - Rhinencephalon
      - Stamm des Endhirns
    - Pars optica Hypothalami
  - Diencephalon Zwischenhirn
    - Pars mamillaris Hypothalami
    - Thalamencephalon
      - Thalamus
      - Metathalamus
      - Epithalamus
- **Mesencephalon** Mittelhirn
  - . . . . . .
    - Pedunculi cerebri
    - Corpora quadrigemina
- **Rhombencephalon** Rautenhirn
  - Isthmus rhombencephali
  - Metencephalon Hinterhirn
    - Cerebellum
    - Pons
  - Myelencephalon Nachhirn
    - Medulla oblongata

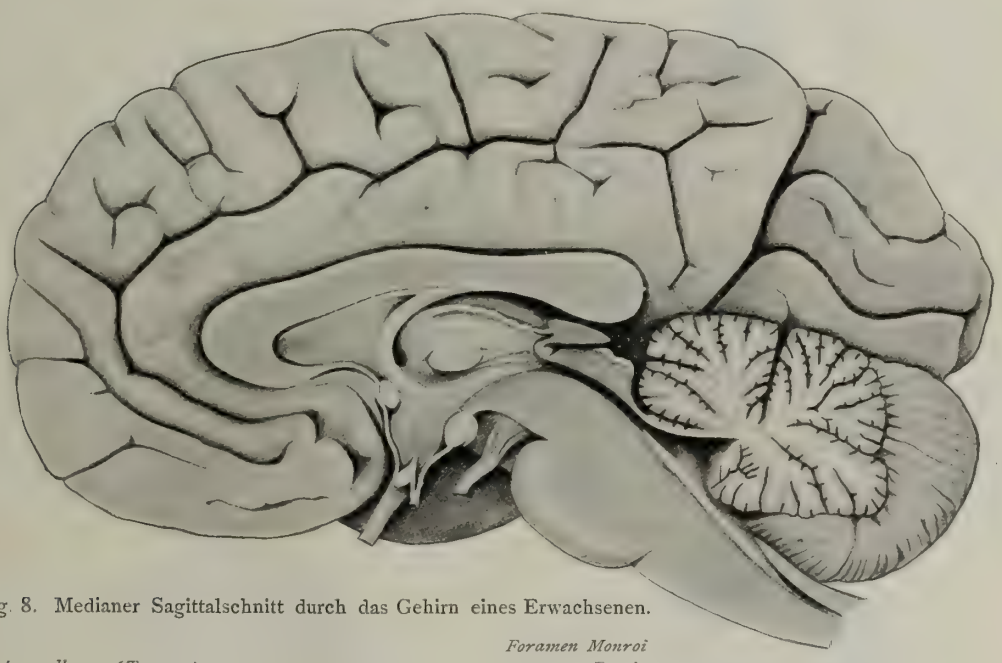

Fig. 8. Medianer Sagittalschnitt durch das Gehirn eines Erwachsenen.

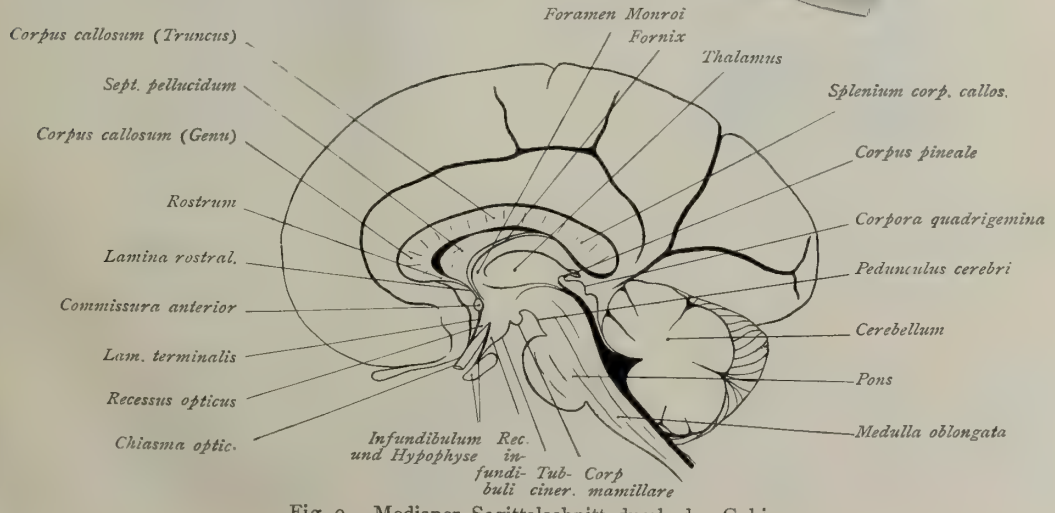

Fig. 9. Medianer Sagittalschnitt durch das Gehirn.

Prosencephalon und Mesencephalon werden auch zusammen als Cerebrum — Großhirn — bezeichnet. Der Hirnstamm — Truncus cerebri — umfaßt die sog. Hirnganglien; er besteht aus dem Stamm des Endhirns, dem Zwischenhirn, dem Mittelhirn, dem Isthmus, der Brücke und der Medulla oblongata.

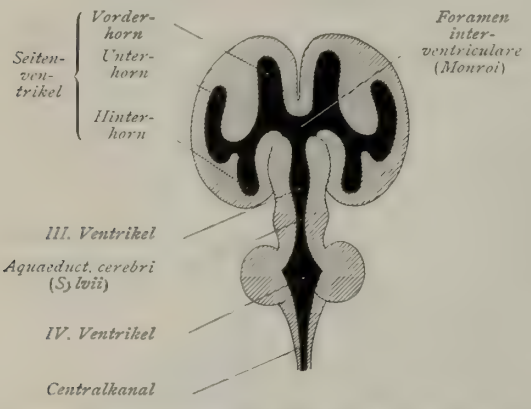

Fig. 10. Schematische Darstellung der Hirnhöhlen.

Die Höhlungen der embryonalen Hirnbläschen ändern ihre Form ebenfalls unter dem Einfluß der verschiedenen Wachstumsvorgänge. Der Centralkanal des Rückenmarks setzt sich in den hinteren Teil des Nachhirnbläschens fort, die Höhlung des vorderen Teiles des Nachhirnbläschens und des ganzen Hinterhirnbläschens wird zum vierten Ventrikel, die Höhlung des Mittelhirnbläschens zum Aquaeductus cerebri — Sylvii —. Die Höhlung des Zwischenhirnbläschens ist der dritte Ventrikel, der durch das Foramen interventriculare — Monroi — mit den Seitenventrikeln, den Höhlungen der Hemisphärenbläschen, kommuniziert. Sämtliche Hohlräume sind mit einer Flüssigkeit, dem Liquor cerebrospinalis, erfüllt.

Entwicklung des Rückenmarks.

Der zum Rückenmark werdende Teil des Medullarrohres erscheint auf dem Querschnitt in ovaler Form. Der Centralkanal bildet eine in dorso-ventraler Richtung ziehende Spalte, die von beiden Seiten von verdickten Teilen des Medullarrohres, dorsal und ventral aber von dünneren Teilen desselben begrenzt wird. Wir können also schon frühzeitig eine Sonderung in eine rechte und linke Hälfte erkennen. Die dünnere dorsale und ventrale Wand erscheinen

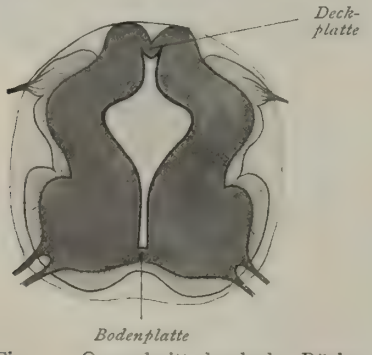

Fig. 11. Querschnitt durch das Rückenmark eines $4^1/_2$ wöchentlichen menschlichen Embryo. (Nach His.)

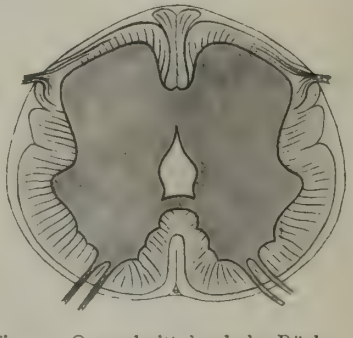
Fig. 12. Querschnitt durch das Rückenmark eines dreimonatlichen menschlichen Embryo. (Nach His.)

als hintere und vordere Kommissuren, die dorsale bzw. hintere Kommissur wird als Deckplatte, die ventrale bzw. vordere Kommissur als Bodenplatte bezeichnet. In der weiteren Entwicklung wachsen die Boden- und Deckplatte nur wenig, die beiden seitlichen Hälften aber verdicken sich immer mehr, ihr Wachstum ist besonders ventral ein starkes; hier entsteht jederseits ein ventraler Vorsprung. Dadurch wird die Bodenplatte in die Tiefe gedrängt, und es bildet sich schließlich eine vordere mediane Längsspalte, die spätere Fissura mediana

anterior. Die gleiche Erscheinung finden wir am dorsalen Umfang, die Deckplatte wird ebenfalls in die Tiefe gedrängt und verschwindet im Grunde des Sulcus medianus posterior. Das Rückenmark besteht also jetzt aus zwei mächtig entwickelten Seitenhälften, die durch eine vordere Fissur und einen hinteren Sulcus voneinander getrennt sind. Bei dieser weiteren Entwicklung hat auch der Centralkanal seine Gestalt verändert, der dorsale Teil der ursprünglich in dorsoventraler Richtung ziehenden Spalte hat sich durch Aneinanderlegen der Seitenwandungen geschlossen.

Anfangs erstreckt sich das Rückenmark in ziemlich gleicher Mächtigkeit durch die ganze Länge des Wirbelkanals. Das Ende des Rückenmarks wird rudimentär und grenzt sich gegen den vorangehenden Teil ab, es gestaltet sich konisch und bildet den Conus medullaris. Eine weitere Veränderung erfährt nun die Ausdehnung des Rückenmarks durch die Ungleichheit seines Wachstums und des umschließenden Wirbelkanals. Der Rückgratkanal nimmt an Länge beständig zu, besonders der untere Abschnitt der Wirbelsäule entfaltet sich in bedeutendem Maße. Dadurch wird das Rückenmark, das im Wachstum hinter demjenigen der Wirbelsäule zurückbleibt, scheinbar verkürzt, es erstreckt sich nicht mehr in der ganzen Länge des Rückgratkanals; der Conus medullaris zieht sich aus dem Sacralkanal empor und tritt in den Lendenteil, sein Ende findet sich schließlich in der Gegend des ersten oder zweiten Lendenwirbels. Bei diesem Ascensus medullae spinalis zieht sich das Ende des Conus medullaris in einen dünnen Faden aus, der sich bis in die Caudalgegend erstreckt und als Endfaden oder Filum terminale bezeichnet wird. Eine weitere Folge dieses Ascensus ist dann eine Änderung in der Verlaufsweise der aus dem Rückenmark austretenden Nerven, indem durch das Längerwerden der Wirbelsäule allmählich eine Schrägstellung der Nervenwurzeln erfolgt. In der Halsgegend ist der Verlauf der Nerven noch ein querer, in der Brustgegend wird er mehr und mehr ein schräger, und in der Lenden- und noch mehr in der Kreuzbeingegend ein nach abwärts gerichteter. Die vom letzten Teil des Rückenmarks ausgehenden Nervenstämme kommen eine große Strecke weit in den Wirbelkanal zu liegen, bevor sie aus demselben austreten, sie umfassen dabei den Conus medullaris und das Filum terminale und führen derart zur Bildung des sog. Pferdeschweifes oder der Cauda equina.

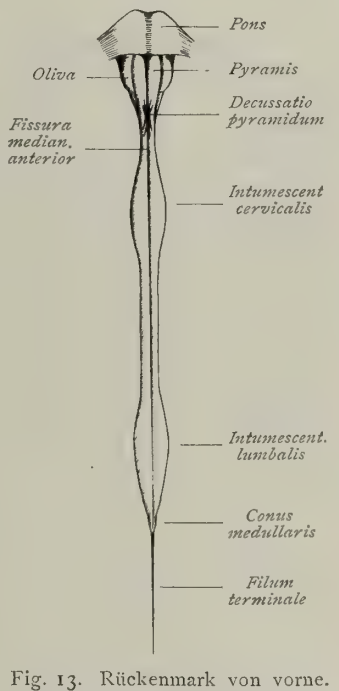

Fig. 13. Rückenmark von vorne. Schematisch.

Das Rückenmark erfährt dann endlich noch einige Veränderungen seiner Form. Allmählich erlangen zwei Abschnitte eine bedeutendere Entfaltung, einmal im Halsteil und zweitens im oberen Teile der Lendengegend. Sie werden als Halsanschwellung — Intumescentia cervicalis — und als Lendenanschwellung — Intumescentia lumbalis — bezeichnet (Fig. 13).

Gestalt, Größe und Gewicht des Gehirns.

Das Gehirn besitzt im allgemeinen die Gestalt der Schädelhöhle: es liegt der Innenwand des Schädels so nahe an, daß ein Ausguß der Schädelhöhle die Hirnform bis zu einem gewissen Grade wiedergibt. Entsprechend den mannigfachen Verschiedenheiten der Kon-

figuration des Schädels ist daher das Gehirn bald mehr kugelförmig, bald besitzt es mehr die Form eines Ellipsoides; seine dorsale Fläche ist gewölbt, seine ventrale abgeplattet.

Die Länge des Gehirns beträgt im Mittel 160—170 mm, der größte quere Durchmesser 140 mm. Das weibliche Gehirn ist durchschnittlich etwas kürzer als das männliche.

Gegenstand zahlreicher Untersuchungen war von jeher das Gewicht des Gehirns. Als mittleres Gewicht für das Gehirn des erwachsenen Mannes fand man 1375 Gramm, für das Gehirn des erwachsenen Weibes 1245 Gramm. Als Minimalgewicht des männlichen Gehirns wurden 960 Gramm, des weiblichen Gehirns 800 Gramm gefunden. Als Maximalgewichte werden 2000 Gramm und mehr, 1900 Gramm, 1861 Gramm, 1807 Gramm angegeben.

Wie schwierig es ist, das mittlere Hirngewicht zu erkunden, geht daraus hervor, daß verschiedene Faktoren von wesentlichem Einfluß sind. — Hier spielt zunächst das Alter eine Hauptrolle. Untersuchungen ergaben, daß das mittlere Hirngewicht bei beiden Geschlechtern gegen das zwanzigste Jahr hin den Höhepunkt erreicht, vom 20.—50. Jahre stationär bleibt und von da an wieder langsam abnimmt. — Von Einfluß sind ferner Körpergewicht und Körperlänge. Schwerere Personen haben im allgemeinen ein schwereres Gehirn, mit der Zunahme der Körperlänge ist durchschnittlich auch eine Zunahme des Hirngewichts verbunden; doch besitzen kleinere Personen ein relativ schwereres Gehirn als große. In Rücksicht auf die Schädelform fand man bei Breitköpfigen ein größeres mittleres Hirngewicht wie bei Langköpfigen. — Zahlreiche Untersuchungen existieren bezüglich des Einflusses der Rasse. So finden wir folgende Angaben:

Kaukasische Rasse:	mittleres Hirngewicht:	1335 g,
Chinesen:	» »	1332 g,
Sandwichinsulaner:	» »	1303 g,
Malaien und Indianer:	» »	1266 g,
Neger:	» »	1244 g,
Australier:	» »	1185 g.

Auch bei europäischen Volkern finden sich bestimmte Unterschiede im Hirngewicht. So existieren folgende Angaben:

für die Deutschen:	mittleres Hirngewicht:	1425 g,
für die Engländer:	» »	1346 g,
für die Franzosen:	» »	1280 g.

Das weibliche Geschlecht weist bei allen Völkern ein geringeres mittleres Hirngewicht auf.

Zu erwähnen ist weiterhin der Einfluß der Kultur. Nach Messungen von P. Broca nimmt bei Kulturvölkern die Gehirnmasse im Laufe der Zeiten wahrscheinlich etwas zu; E. Schmidt fand nach Messungen an Ägypterschädeln, daß Völker, die von hoher Kultur herabgesunken sind, eine geringere Schädelkapazität aufweisen wie zur Zeit ihrer Kulturblüte.

Endlich sind auch krankhafte Zustände zu berücksichtigen, sie bedingen bald eine Zunahme, bald eine Abnahme des Hirngewichts.

Von großem Interesse war von jeher die Frage, inwieweit die absoluten und relativen Größenverhältnisse des Gehirns die bevorzugte Stellung anzeigen, welche der Mensch der Tierwelt gegenüber einnimmt. Bekannt ist seit langer Zeit, daß der Mensch nicht das absolut größte Gehirn besitzt. Beim Elefanten erreicht das Hirngewicht 4000 und mehr Gramm, das Gehirn einiger Waltiere erreicht das Gewicht von 3000 Gramm. Doch war man bald darüber klar, daß diese Tiere im Verhältnis zum Körpergewicht relativ weniger Hirnmasse besitzen wie der Mensch. Mehrere Forscher wiesen ferner nach, daß der Mensch auch relativ nicht das schwerste Gehirn besitze, daß er bezüglich dieser Relation des Hirngewichts von

einigen Singvögeln, Affen, auch Mäusen übertroffen werde. Vergleicht man aber nach Ranke Hirngewicht und Gewicht des Rückenmarks miteinander, dann besitzt der Mensch das schwerste Gehirn. Während beim erwachsenen Menschen das Verhältnis des Gewichts des Rückenmarks zu dem des Gehirns ungefähr 2% ausmacht, beträgt es bei den Anthropoiden schon gegen 6%, und bei den übrigen Säugetieren steigt es auf 23—47% an.

Vor allem ist es schwer, eine bestimmte Beziehung zwischen Gehirngewicht und Intelligenz festzustellen. Eine Zusammenstellung vieler Gehirne ergibt, daß es nicht zulässig ist, die geistige Kapazität eines Menschen lediglich nach seinem Hirngewicht taxieren zu wollen. So finden wir folgende Angaben über das Hirngewicht berühmter Männer:

Turgenjeff:	2012 g,	Broca:	1484 g,
Cuvier:	1861 g,	Dupuytren:	1437 g,
Byron:	1807 g,	Dante:	1420 g,
Kant:	1600 g,	Liebig:	1352 g,
Schiller:	1580 g,	Tiedemann:	1254 g,
Gauss:	1492 g,	Döllinger:	1207 g.

Diese Zusammenstellung zeigt, daß die Mehrzahl der Hirngewichte sich über das Durchschnittsmittel von 1375 Gramm erhebt, daß es aber auch geistig hervorragende Männer mit verhältnismäßig niederem Hirngewicht gibt. Wir finden jedoch auch Angaben von beträchtlichem Hirngewicht bei geistig unbedeutenden Menschen, so Hirngewichte von 2028 Gramm, von 1900 Gramm. Auffallend geringe Hirngewichte findet man bei Idioten, sie können bis unter 300 Gramm sinken.

Nach den bisherigen Untersuchungen ist die Annahme berechtigt, daß das Hirngewicht einen gewissen Minimalwert überschritten haben muß, damit die psychischen Funktionen in normaler Weise ablaufen können. Als unterste Grenze, unter welche das Hirngewicht nicht herabsinken darf, ohne daß eine merkliche Abschwächung der geistigen Fähigkeiten damit verbunden wäre, kann nach Obersteiner für das männliche Gehirn 1000 Gramm, für das weibliche 900 Gramm angenommen werden.

Zu beachten ist, daß die Wägung des ganzen Gehirns nur einen unsicheren Ausdruck für die psychische Leistungsfähigkeit gibt aus dem Grunde, weil die schon in ihrem Bau und in ihrer Funktion so verschiedenen einzelnen Teile des Gehirns nicht gleichmäßig miteinander an Größe und Gewicht zu- oder abnehmen; von großer Bedeutung wäre also eine genaue Kenntnis des Gewichts der einzelnen Hirnteile, insbesondere aber eine genaue Wägung der grauen Substanz des Endhirns, der Hirnrinde, an die ja die höheren psychischen Funktionen vor allem gebunden sind. Aber auch dann kommen wir zu keinem sicheren Resultat; denn außer dem Gewicht sind noch andere Verhältnisse zu berücksichtigen; hier spielt der feinere Bau eine Hauptrolle.

Betrachtung des Gehirns im allgemeinen.

Betrachten wir zunächst die dorsale Fläche des Gehirns. Sie ist sowohl in sagittaler wie in frontaler Richtung stark gewölbt — Facies convexa cerebri — (Fig. 14). Eine tiefe vertikal und median verlaufende Spalte — Fissura longitudinalis cerebri — teilt das Ganze in zwei symmetrische Hälften, in die beiden Hemisphären des Endhirns. Dringt man in die Tiefe der Fissur, dann erkennt man, daß diese Trennung keine vollständige ist. Beide Hälften werden im mittleren Teile durch eine breite horizontale Kommissur, durch den Balken — Corpus callosum — miteinander verbunden. Vor dem Balken tritt die Fissur

bis zur ventralen Fläche des Gehirns hinunter; hinter dem Balken dringt sie ebenfalls weit in die Tiefe und läuft in eine große Querspalte aus, die als Fissura transversa cerebri die Hemisphären des Endhirns von dem darunter gelegenen Kleinhirn trennt. Die Oberfläche der Hemisphären zeigt mehr oder weniger tief eindringende Spalten und Furchen und zwischen diesen verlaufende Windungen.

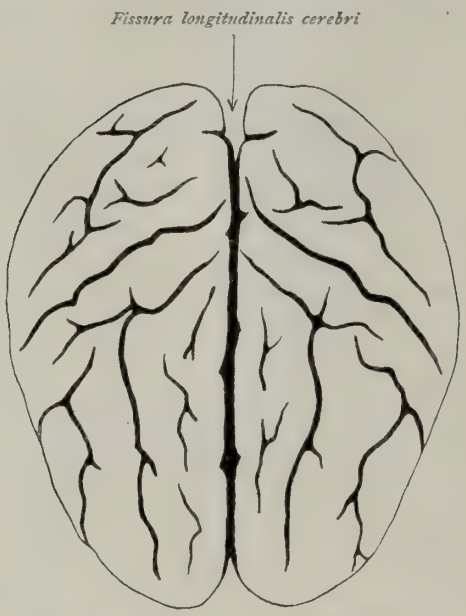

Fig. 14. Gehirn von oben betrachtet.

Weit komplizierter ist die ventrale Fläche des Gehirns gestaltet; sie wird als Basis cerebri bezeichnet (Fig. 15). Wir erkennen zunächst, wie die Hemisphären des Endhirns sich auch auf die Hirnbasis ausdehnen. Im vorderen Teile verläuft in der Meridianlinie die Fissura longitudinalis cerebri; sie kann bis zu einem x-förmigen Gebilde, dem Chiasma opticum, verfolgt werden. Klappt man das Chiasma leicht nach hinten, dann sieht man eine dünne, graue, leicht einreißende Lamelle vom vorderen Rande des Chiasma in die Tiefe der Fissura longitudinalis cerebri treten — die Lamina terminalis —. Aus dem Chiasma gehen vorne die Sehnerven — Nervi optici — hervor, nach hinten und lateralwärts ziehen die Seh-

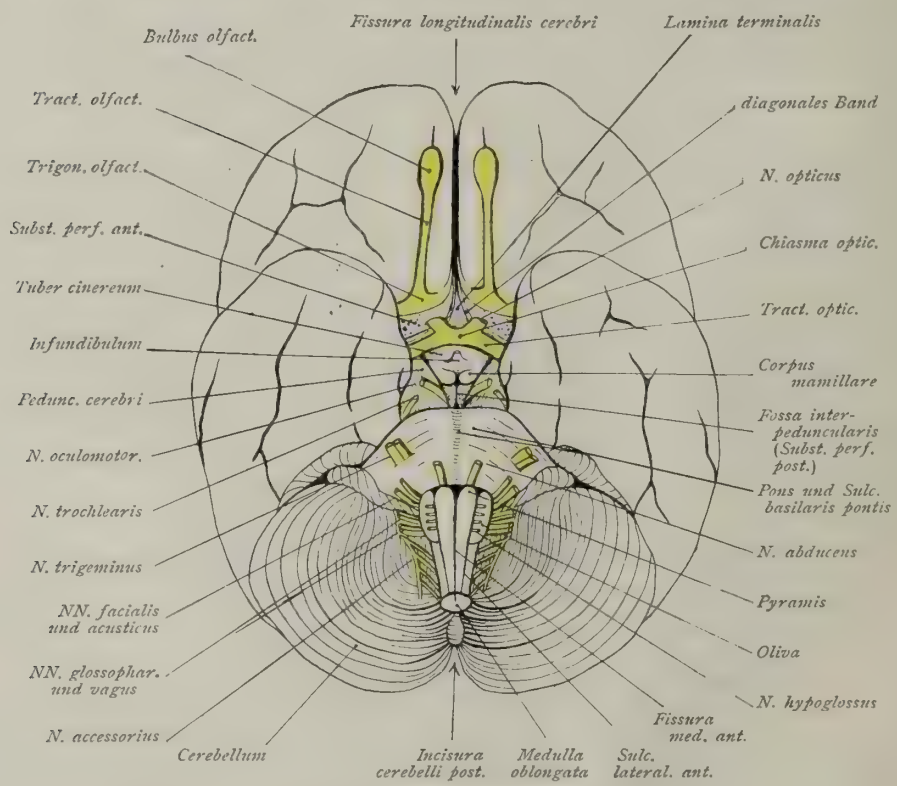

Fig. 15. Basis des Gehirns.

streifen — Tractus optici —. Lateral vom Chiasma und vóm Sehstreifen liegt ein graues, mit kleineren und größeren Löchern versehenes Feld — die Substantia perforata anterior —. Die vordere Begrenzung dieses Feldes läßt ein dreieckiges Feld erkennen — das Trigonum olfactorium —, von dessen vorderer Spitze ein schmaler weißer Streifen nach vorn zieht, der Riechstreifen — Tractus olfactorius —, der mit dem verbreiterten Riechkolben — Bulbus olfactorius — endet. Von der ventralen Fläche des Bulbus treten als zarte weiße Fäden die Riechfäden — Fila olfactaria — ab, die bei der Herausnahme des Gehirns abgerissen worden sind. Bulbus olfactorius, Tractus olfactorius, Trigonum olfactorium, Substantia perforata anterior, alle diese Teile gehören zum Riechhirn oder Rhinencephalon. Wir werden bei der Besprechung des Rhinencephalon näher darauf eintreten.

Hinter dem Chiasma opticum erhebt sich ein grauer Höcker — Tuber cinereum —, der sich konisch zum Trichter — Infundibulum — zuspitzt, auf welchem ein bohnenförmiger grauer Körper, der Hirnanhang — Hypophysis —, aufsitzt. Die Hypophysis liegt in der Sattelgrube des Keilbeinkörpers und kann bei der Herausnahme des Gehirns durch Reißen des dünnen Infundibulum leicht losgetrennt werden, so daß wir nur mehr den konisch zugespitzten Teil des Infundibulum vor uns haben, während die Hypophysis in der Sattelgrube liegen geblieben ist. Lateral wird das Tuber cinereum von den Tractus optici begrenzt, die im weiteren Verlaufe über die von hinten nach vorne und außen strahlenden Hirnschenkel — Pedunculi cerebri — ziehen und dann in die Tiefe treten. Hinter dem Tuber cinereum erheben sich zwei weiße birnförmige Gebilde, die Markkügelchen — Corpora mamillaria s. candicantia —. Hinter diesen und zwischen den Pedunculi cerebri liegt die Fossa interpeduncularis — Tarini —, die hinten in den Recessus posterior, vorn in den Recessus anterior sich auszieht. Der Boden dieser Grube wird von der Substantia perforata posterior gebildet, einer grauen, mit zahlreichen Öffnungen versehenen Fläche, die durch eine median verlaufende Furche in zwei Hälften geteilt und gegen die Hirnschenkel zu durch eine Furche begrenzt wird, den Sulcus nervi oculomotorii, aus welchem die Fasern des Nervus oculomotorius austreten.

Hinter diesen ganz in die Tiefe versenkten Gebilden tritt nun ein weißer, breiter, quer verlaufender Wulst zutage, die Brücke — Pons (Varolii) —, die vorne und hinten scharf begrenzt ist, in der Mitte eine breite median verlaufende Furche, den Sulcus basilaris, aufweist, sich lateralwärts verschmälert und dann lateralwärts und nach hinten verlaufend sich in das Kleinhirn — Cerebellum — einsenkt. Hinter der Brücke liegt als zapfenförmiges Gebilde das verlängerte Mark — die Medulla oblongata —, die sich in das Rückenmark oder die Medulla spinalis fortsetzt. Sie zeigt median verlaufend die Fissura mediana anterior, die jederseits von einem weißen Strang, der Pyramide — Pyramis —, begrenzt wird. Außerhalb des Pyramidenstranges zieht als wenig tief gehende Furche der Sulcus lateralis anterior, und außerhalb dieses Sulcus liegt im vorderen Teil eine längliche eiförmige Erhebung, die Olive — Oliva —. Die Medulla oblongata deckt den mittleren Teil des Kleinhirns; sie liegt hier in einer breiten Rinne des Kleinhirns, die als Vallecula cerebelli bezeichnet wird. Vom Kleinhirn tritt uns seine ventrale, stark gewölbte Fläche vor die Augen. Eine hintere, median tief einschneidende Furche, die Incisura cerebelli posterior, trennt die beiden Kleinhirnhemisphären — Hemisphaeria cerebelli — voneinander, die zahlreiche, mehr oder weniger parallel verlaufende schmale Windungen erkennen lassen. Hebt man das Kleinhirn leicht in die Höhe, dann sieht man die bereits erwähnte tief gehende, zwischen Kleinhirn und Großhirn quer eindringende Fissura transversa cerebri, in welche die Fissura longitudinalis cerebri einmündet.

Die genauere Betrachtung der Hirnbasis führt uns weiterhin zur Feststellung des Austrittes der einzelnen Hirnnerven aus dem Gehirn, worüber uns nachfolgende Tabelle Aufschluß geben mag. Es soll dabei auch der Austritt der Hirnnerven aus dem Schädel Berücksichtigung finden.

	Austritt aus dem Hirn	Austritt aus dem Schädel
I. Fila olfactoria	Bulbus olfactorius	Lamina cribrosa
II. N. opticus	Chiasma opticum	Foramen opticum
III. N. oculomotorius	Sulcus nervi oculomotorii, dicht vor der Brücke, am medialen Rande des Hirnschenkels	Fissura orbitalis superior
IV. N. trochlearis	Dorsal, hinter den Vierhügeln, seitlich vom Frenulum veli medullaris anterioris. Verlauf um den Hirnschenkel	Fissura orbitalis superior
V. N. trigeminus	Vorderer Rand der Brücke, lateral, nahe dem Eintritt der Brückenarme in das Kleinhirn	R. ophthalmicus: Fiss. orbit. sup. R. maxillaris: Foram. rotund. R. mandibularis: Foram. ovale
VI. N. abducens	Hinterer Rand der Brücke, in der Furche zwischen dieser und der Pyramide	Fissura orbitalis superior
VII. N. facialis	Lateral vom N. abducens, am hinteren Rande der Brücke, vor und lateral von der Olive	Porus acusticus internus — Meatus acusticus internus — Canalis facialis — Foram. stylomastoideum
VIII. N. acusticus	Lateral vom N. facialis, am hinteren Rande der Brücke, lateral von der Olive	Porus acusticus
IX. N. glossopharyngeus	Hinter dem N. facialis und N. acusticus, im oberen Teile einer hinter der Olive ziehenden Furche.	Foramen jugulare
X. N. vagus	Hinter dem N. glossopharyngeus, in der hinter der Olive ziehenden Furche	Foramen jugulare
XI. N. accessorius	Obere Wurzelfäden (Cerebraler Teil): hinter dem N. vagus, in der hinter der Olive ziehenden Furche	Foramen jugulare
	Untere Wurzelfäden (Spinaler Teil): zwischen vorderen und hinteren Wurzeln der Cervicalnerven bis zum 5.—6. Cervicalnerven	
XII. N. hypoglossus	Sulcus lateralis anterior, zwischen Pyramide und Olive	Canalis hypoglossi

N. I, II und VIII sind sensitive Nerven,
N. V, IX und X sind gemischte Nerven,
N. III, IV, VI, VII, XI und XII sind motorische Nerven.

Betrachten wir nun einen medianen Sagittalschnitt durch das Gehirn. Wir erkennen zunächst die zum Hemisphärengebiet des Endhirns gehörende Hirnmasse mit ihren Furchen und Windungen, weiterhin die die beiden Großhirnhemisphären verbindende große Kommissur, den Balken — Corpus callosum —. Der mittlere Teil des Balkens wird als Balken-

stamm — Truncus corporis callosi — bezeichnet; hinten verdickt er sich zum Balkenwulst — Splenium corporis callosi — vorne biegt er in starker Krümmung nach unten um und bildet das Balkenknie — Genu corporis callosi —, das sich zum Balken-

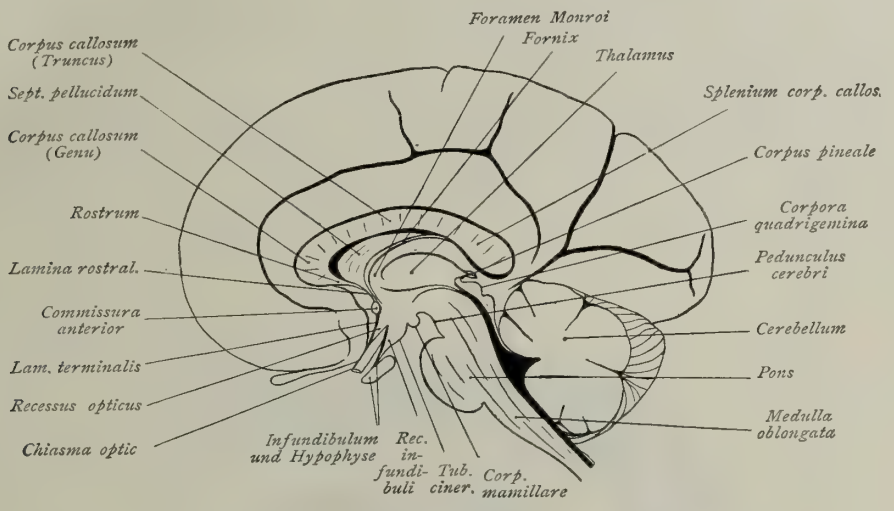

Fig. 16. Medianer Sagittalschnitt durch das Gehirn.

Fig. 17. Medianer Sagittalschnitt durch das Gehirn eines Erwachsenen.

schnabel — Rostrum corporis callosi — zuspitzt. Das Rostrum zieht sich in eine kurze dünne Marklamelle, die Lamina rostralis, aus, an die sich dann die dünne, zur vorderen Fläche des Chiasma opticum ziehende Lamina terminalis anschließt. Hinter dem Balken, vom hinteren Hemisphärengebiet überlagert, liegt das Kleinhirn; wir erkennen auch

hier deutlich die zwischen Hemisphärengebiet und Kleinhirn tief eindringende Fissura transversa cerebri.

Betrachten wir die unter dem Balken gelegenen Hirnteile. Von der unteren Balkenfläche, dieser fest anliegend, zieht von der Stelle, wo der Balkenwulst — Splenium corporis callosi — in den Balkenstamm — Truncus corporis callosi — übergeht, eine weiße Marklamelle nach vorn. Sie löst sich allmählich vom Balken los, dringt in nach vorn konvexem Bogen bis dicht hinter die Lamina rostralis vor und senkt sich dann hinter einem quer durchschnittenen weißen Faserbündel, der vorderen Kommissur — Commissura anterior —, in die Tiefe der Hirnsubstanz. Diese weiße Lamelle gehört dem Gewölbe — Fornix — an. Zwischen Fornix einerseits und Truncus, Genu, Rostrum und

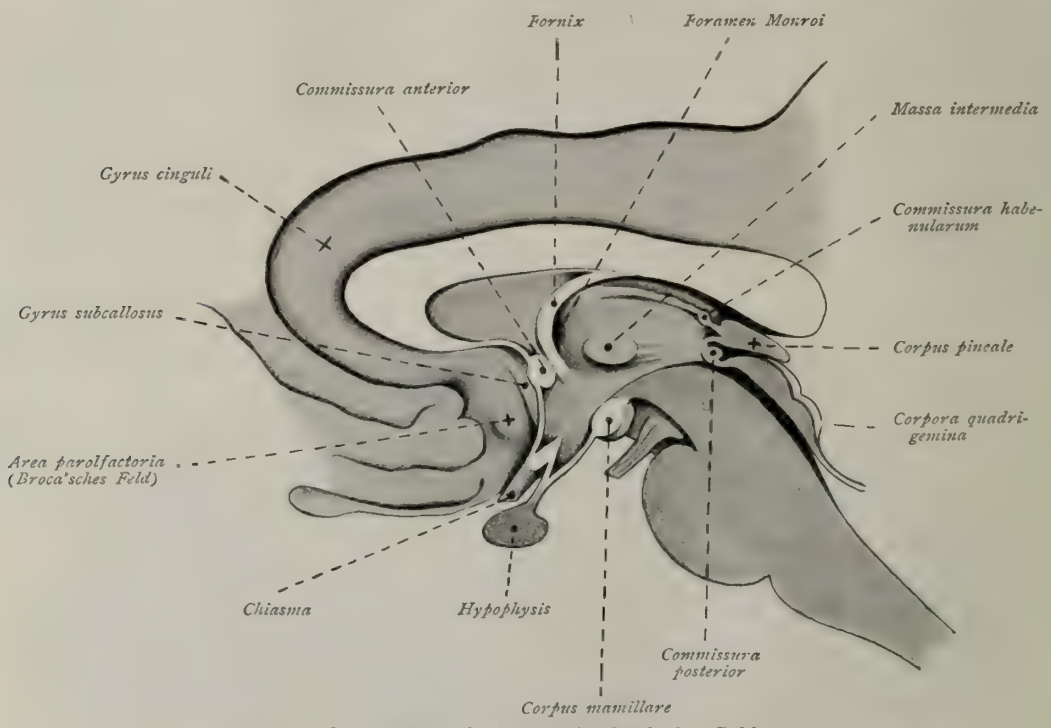

Fig. 18. Medianer Sagittalschnitt durch das Gehirn.

Lamina rostralis andererseits liegt ein dünnes Markblättchen — das Septum pellucidum. Unter dem Fornix und dem hinteren Teil des Balkens liegt der Sehhügel — Thalamus —. Zwischen dessen vorderem Teil und dem in die Tiefe tretenden Fornix finden wir eine Öffnung. das Foramen interventriculare — Monroi —. Am hinteren Ende des Sehhügels, unter dem Splenium Corporis callosi, finden wir die Zirbel, das Corpus pineale. Der von vorne her in das corpus pineale eindringende Spalt heißt Recessus pinealis. Unmittelbar darunter befindet sich der Querschnitt der Commissura posterior cerebri, an den sich weiterhin die Vierhügelplatte — Lamina quadrigemina —, das Velum medullare anterius und das Kleinhirn anschließen. An der medialen Thalamusfläche findet man hinter dem Foramen interventriculare Monroi den Querschnitt der Massa intermedia, hier treten die beiden Thalamusflächen miteinander in Verbindung.

Eine vom Foramen interventriculare ausgehende, unter der Massa intermedia nach hinten gegen die Commissura posterior verlaufende Furche — Sulcus hypothalamicus (Monroi)

— grenzt das Thalamusgebiet gegen den tiefer gelegenen Hypothalamus ab. Betrachten wir dieses Gebiet näher, dann finden wir die bei der Besprechung der Hirnbasis bereits erwähnten Teile wieder: vorne die Lamina terminalis, die sich der vorderen Fläche des Chiasma opticum anschließt, zwischen ihr und dem Chiasma den Recessus opticus, hinter dem Chiasma den Recessus infundibuli, das Infundibulum mit der Hypophysis, das Tuber cinereum, das Corpus mamillare, die Substantia perforata posterior als Boden der Fossa interpeduncularis (Tarini).

Daran schließt sich dann der Querschnitt des Hirnschenkels, der Brücke und der Medulla oblongata an. Der vom Foramen interventriculare nach hinten verlaufende Sulcus hypothalamicus mündet in den unter der Vierhügelplatte ziehenden Aquaeductus cerebri (Sylvii) aus, an welchen sich weiterhin der unter dem Kleinhirn gelegene IV. Ventrikel anschließt. (Siehe die Figuren 16, 17 und 18.)

Telencephalon — Endhirn.

Pallium — Hirnmantel.

Das Telencephalon umfaßt:
das Hemisphaerium
und die Pars optica Hypothalami.
Zum Hemisphaerium gehören:
das Pallium — Hirnmantel,
das Rhinencephalon — Riechhirn,
der Stamm des Endhirns — graue Kerne des Endhirns.
Zur Pars optica Hypothalami gehören:
die Lamina terminalis,
das Chiasma opticum,
das Tuber cinereum,
das Infundibulum,
die Hypophysis.
Die Hauptmasse des Endhirns bildet das Hemisphaerium.

Für das Studium der Morphologie des Telencephalon geht man zunächst am besten in folgender Weise vor: das Gehirn wird auf die dorsale Fläche gelegt, mit der Basis nach oben. Durch einen am vorderen Rande der Brücke geführten transversalen Schnitt werden Brücke, Kleinhirn und Medulla oblongata im Zusammenhang vollständig vom Gehirn losgetrennt. Ein zweiter, in der Medianlinie geführter sagittaler Schnitt teilt die beiden Hemisphären voneinander*).

Betrachten wir zunächst eine Hemisphäre im allgemeinen. Jede Hemisphäre läßt drei Flächen erkennen, eine dorsolaterale konvex gewölbte Fläche, eine mediale plane Fläche und eine basale Fläche, welch letztere durch einen tiefen Einschnitt in eine kleinere vordere und in eine größere hintere Abteilung zerfällt. Wir können weiterhin unterscheiden einen vorderen frontalen Pol — Polus frontalis —, einen hinteren occipitalen Pol — Polus occipitalis — und einen temporalen Pol — Polus temporalis —, welch letzterer das

*) Bezüglich der Praeparation des Gehirns zum Studium der morphologischen Verhältnisse verweise ich auf: E. Villiger, Anleitung zur Praeparation und zum Studium der Anatomie des Gehirns. Leipzig. Wilh. Engelmann. 1909.

vordere Ende der hinteren Abteilung der basalen Fläche repräsentiert. Eine dorsale Kante bildet den Übergang der lateralen Fläche zur medialen; ihre mediale Fortsetzung bildet an der Basis die basale Kante. Eine laterale Kante bildet den Übergang der lateralen zur basalen Fläche.

Die Oberfläche des Pallium — Hirnmantel — wird durch bestimmte, meist sehr tief gehende Spalten — Fissuren — oder Furchen — Sulci — in bestimmte Lappen — Lobi — abgeteilt, und zwar finden wir folgende Lobi cerebri:

Lobus frontalis,
Lobus parietalis,
Lobus temporalis,
Lobus occipitalis.

Dazu kommt ein in der Tiefe einer Fissur versteckter besonderer Lappen, die Insel — Insula.

Jeder Lappen zeigt weiterhin durch Furchen abgegrenzte Windungen — Gyri cerebri —, die oft in der Tiefe der Furchen durch Tiefenwindungen — Gyri profundi —

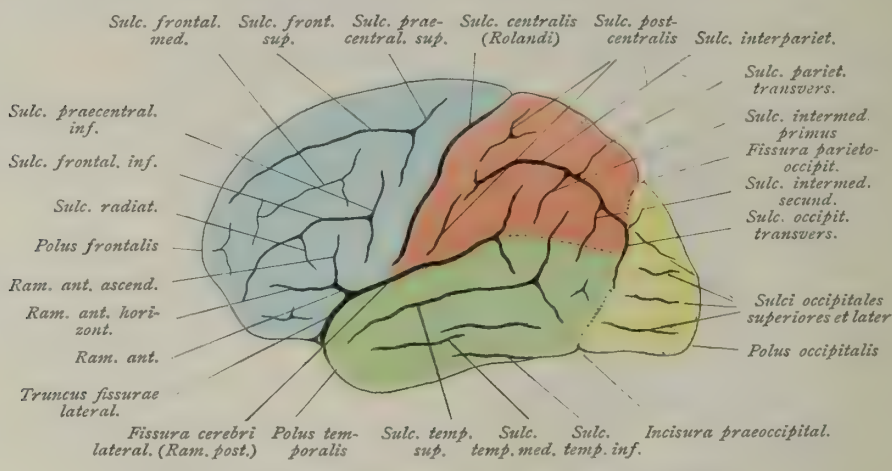

Fig. 19. Dorsolaterale Hirnfläche. Furchen und Windungen.

miteinander in Verbindung treten. Als Übergangswindungen — Gyri transitivi — bezeichnet man kurze oberflächliche oder versteckt gelegene Windungen, die zwei längere Gyri miteinander verbinden. Als Incisuren bezeichnet man meist unregelmäßig verlaufende oberflächliche Furchen, die einzelne Windungen verdoppeln oder, von tieferen Furchen ausgehend, Windungen einschneiden.

Lobi und Gyri der dorsolateralen Fläche. Betrachten wir wieder die basale Fläche einer Hemisphäre. Jener tiefe, diese Fläche in eine vordere und hintere Abteilung trennende Einschnitt, lateral von der Substantia perforata anterior, heißt Vallecula lateralis — das Sylvische Tal — oder Fossa cerebri lateralis (Sylvii). Von da aus steigt die tiefe Fissura cerebri lateralis (Sylvii) zunächst als Truncus fissurae lateralis gegen die dorsolaterale Hemisphärenfläche empor und spaltet sich dann in drei Äste, in einen kürzeren Ramus anterior horizontalis, der horizontal nach vorne verläuft, in einen ebenfalls kürzeren Ramus anterior ascendens, der fast senkrecht nach oben zieht, und in einen längeren Ramus posterior, der gleichsam in der Verlängerung des Ramus horizontalis anterior nach hinten und etwas schräg nach oben zieht und sich dann an seinem Ende meist y-förmig in einen Ramus ascendens und descendens gabelt. — Ungefähr von der Mitte der

dorsalen Mantelkante verläuft schräg nach unten und vorne gegen den vorderen Teil des Ramus posterior fissurae cerebri lateralis der Sulcus centralis (Rolandi). In der Regel bildet diese Furche zwei Kniebiegungen, eine am Übergang vom oberen zum zweiten Drittel, eine am Übergang vom zweiten zum unteren Drittel; sie überschreitet außerdem meist die obere Mantelkante.

Über der Fissura cerebri lateralis und vor dem Sulcus centralis dehnt sich der Frontallappen — **Lobus frontalis** — aus. Dieser zeigt folgende Furchen und Windungen. Vor dem Sulcus centralis zieht, diesem mehr oder weniger parallel, etwas unterhalb der oberen Mantelkante beginnend, der Sulcus praecentralis superior. In gleicher Richtung verläuft etwas tiefer, unten zwischen Ramus anterior ascendens fissurae cerebri lateralis und dem unteren Ende des Sulcus centralis eindringend, der Sulcus praecentralis inferior. Dieser Sulcus praecentralis inferior schiebt fast konstant sein oberes Ende nach vorne von dem lateralen (unteren) Ende des Sulcus praecentralis superior.

Als Variationen findet man Verbindungen der Praecentralfurchen mit der Centralfurche, der unteren Praecentralfurche mit der Fissura cerebri lateralis.

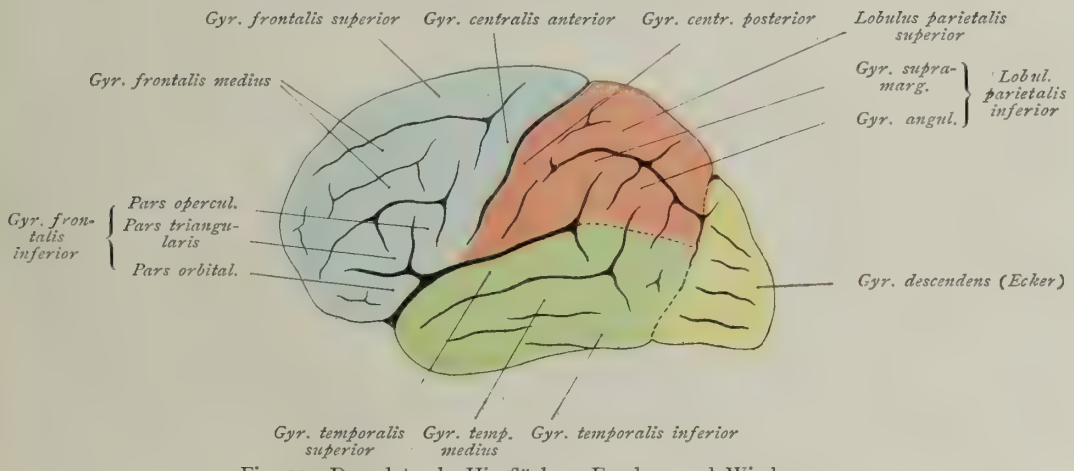

Fig. 20. Dorsolaterale Hirnfläche. Furchen und Windungen.

Vom Sulcus praecentralis superior zieht nach vorne, der oberen Mantelkante nach vorne sich nähernd, der Sulcus frontalis superior.

Die Furche schneidet mitunter durch den Sulcus praecentralis superior durch gegen die Centralfurche hin ein, es bildet sich dadurch die Kreuzform der Praecentralfurche. — In vielen Fällen ist sie durch Übergangswindungen in zwei oder drei Teile zersprengt, sie kommt auch gedoppelt vor.

Vom Sulcus praecentralis inferior zieht, ebenfalls nach vorne, mehr bogenförmig und abwärts der Sulcus frontalis inferior.

Die Furche ist meist deutlich ausgeprägt, sie kann aber auch sehr wechselnde Formen zeigen, durch tiefe oder oberflächliche Brückenwindungen getrennt sein.

Meist geht von ihm aus ein kurzer Sulcus nach unten ab, der als Sulcus radiatus zwischen Ramus anterior ascendens und Ramus anterior horizontalis fissurae cerebri lateralis eindringt.

Zwischen Sulcus frontalis superior und inferior zieht meist ein kleiner Sulcus frontalis medius.

Dieser Sulcus ist oft leicht aufzufinden, er kann aber die mannigfachsten Variationen zeigen, er kann durch Brückenwindungen verschoben oder verwischt sein; manchmal ist er als einheitliche und mächtige Furche deutlich zu erkennen.

Diese Furchen grenzen nun folgende Windungen ab. Zwischen Sulcus praecentralis superior und inferior einerseits und Sulcus centralis andererseits liegt der Gyrus centralis anterior. Über dem Sulcus frontalis superior und vor dem Sulcus praecentralis superior liegt der Gyrus frontalis superior. Zwischen Sulcus frontalis superior und inferior verläuft der Gyrus frontalis medius, der durch den Sulcus frontalis medius in eine Pars superior und inferior zerfällt. Unter dem Sulcus frontalis inferior zieht der Gyrus frontalis inferior. Diese Windung wird auch als Brocasche Windung bezeichnet und zerfällt in drei Abteilungen:

die Pars opercularis, zwischen unterem Ende des Sulcus praecentralis inferior und dem Ramus ant. ascend. fissurae cerebri lateralis,

die Pars triangularis, zwischen Ramus ant. ascend. und Ramus ant. horizontal. fissurae cerebri lateralis.

die Pars orbitalis, zwischen Ramus ant. horizontal. und Truncus fissurae cerebri lateralis.

Hinter dem Sulcus centralis (Rolandi) und über dem Ramus posterior fissurae cerebri lateralis dehnt sich der Parietallappen aus, unter der Fissura cerebri lateralis liegt der Temporallappen. Beide Lappen gehen nach hinten ohne bestimmte Grenze in den Occipitallappen über. Als artificielle Abgrenzung können wir eine Linie annehmen, die das dorsale, die obere Mantelkante einschneidende Ende der Fissura parieto-occipitalis mit der Incisura praeoccipitalis verbindet. Die Fissura parieto-occipitalis ist eine tiefgehende, im hinteren Teile der medialen Hemisphärenfläche verlaufende Spalte (siehe Fig. 22), welche die obere Mantelkante einschneidet und sich eine kurze Strecke weit auf der dorsolateralen Hemisphärenfläche ausdehnt. Wir können sie als tiefen Einschnitt der dorsalen Mantelkante ungefähr in der Mitte zwischen dem oberen Ende des Sulcus centralis und dem occipitalen Pol, letzterem eher etwas genähert, leicht auffinden. Die Incisura praeoccipitalis finden wir als kleinen Einschnitt ungefähr zwischen den zwei vorderen und dem hinteren Drittel der lateralen Kante (vgl. Fig. 19).

Lobus parietalis. Hinter dem Sulcus centralis (Rolandi) zieht, diesem mehr oder weniger parallel, der Sulcus postcentralis. Diese Furche ist bald eine einheitliche, bald in zwei Teile, in einen Sulcus postcentralis superior und inferior, abgetrennt. Beide Teile können für sich bestehen oder aber gleichzeitig mit dem Sulcus interparietalis vereinigt sein. Besteht der Sulcus postcentralis superior für sich, dann zeigt er meist wechselnde Gestalt und Größe; er ist bald unverästelt und läuft der Centralfurche parallel, oft aber bildet er eine drei- oder vierschenkelige Furche.

Wie die Praecentralfurchen, so zeigen auch die Postcentralfurchen mitunter Anastomosen mit der Centralfurche, ferner findet man eine Verbindung des Sulcus postcentralis inferior mit der Fissura cerebri lateralis.

Hinter dem oberen Ende des Sulcus postcentralis inferior beginnt, meist mit einer Bifurkation, der Sulcus interparietalis. Durch Verbindung dieses Sulcus mit einer oder beiden Postcentralfurchen bildet sich ein eigentlicher Vortex von Furchen, ein Furchenstern. Der Sulcus interparietalis verläuft dann bogenförmig nach hinten, unter dem dorsalen Ende der Fissura parieto-occipitalis vorbei und mündet in der Regel in den Sulcus occipitalis transversus ein. Mitunter setzt sich die Interparietalfurche quer durch den Sulcus occipitalis transversus fort und läuft als Sulcus occipitalis superior nach hinten. Der Sulcus interparietalis besteht oft auch aus mehreren Teilstücken; in seinem Verlaufe gibt er sowohl nach oben wie nach unten einzelne Furchen ab. Nach oben zieht ein kurzer Sulcus vor dem dorsalen Ende der Fissura parieto-occipitalis gegen die Mantelkante, er wird als Sulcus parietalis transversus (Brissaud) bezeichnet. Nach unten treten oft zwei Furchen ab. Der

eine Sulcus verläuft hinter dem aufsteigenden Endast des Ramus posterior fissurae cerebri lateralis und wird als Sulcus intermedius primus (Jensen) bezeichnet. Er zieht oft in der Verlängerung des oberen Sulcus parietalis transversus, kann auch stark entwickelt sein und sogar eine Verbindung der Interparietalfurche mit dem aufsteigenden Ende des Sulcus temporalis superior vermitteln. Der zweite Sulcus tritt weiter hinten ab, verläuft hinter dem eben erwähnten aufsteigenden Ende des Sulcus temporalis superior und wird als Sulcus intermedius secundus (Eberstaller) bezeichnet. Diese beiden Sulci intermedii können auch als selbständige Furchen bestehen.

Durch diese Furchen werden nun folgende Windungen abgegrenzt. Hinter dem Sulcus centralis, unten von der Fissura cerebri lateralis, hinten vom Sulcus postcentralis begrenzt, liegt der Gyrus centralis posterior. Über dem Sulcus interparietalis liegt der Lobulus parietalis superior, unter der Interparietalfurche dehnt sich der Lobulus parietalis inferior aus. Dieser untere Lobulus parietalis weist zwei besondere Gyri auf, den Gyrus supramarginalis und den Gyrus angularis. Der Gyrus supramarginalis umzieht den aufsteigenden Endast des Ramus posterior fissurae cerebri lateralis und wird hinten vom Sulcus intermedius primus begrenzt. Der Gyrus angularis umzieht das aufsteigende Ende des Sulcus temporalis superior, wird vorne vom Sulcus intermedius primus, hinten vom Sulcus intermedius secundus begrenzt.

Lobus temporalis. Eine der konstantesten Furchen ist der Sulcus temporalis superior. Er beginnt vorne beim temporalen Pol, zieht der Fissura cerebri lateralis parallel nach hinten und oben und endet in der Regel aufsteigend hinter dem aufsteigenden Endast der Fissura cerebri lateralis im Gyrus angularis. Mitunter findet man auch eine Gabelung in einen auf- und absteigenden Ast. Unter dem Sulcus temporalis superior zieht der Sulcus temporalis medius. Die Furche ist selten eine einheitliche, sie besteht in der Regel aus mehreren Stücken. Unter dem Sulcus temporalis medius zieht, bereits auf der basalen Fläche, der Sulcus temporalis inferior. — Durch diese Furchen werden die drei Temporalwindungen abgegrenzt. Unter der Fissura cerebri lateralis und über dem Sulcus temporalis superior zieht der Gyrus temporalis superior, zwischen Sulcus temporalis superior und Sulcus temporalis medius der Gyrus temporalis medius, unter dem Sulcus temporalis medius der Gyrus temporalis inferior.

Die der Fissura Sylvii zugekehrte Fläche der oberen Temporalwindung zeigt in der vorderen Hälfte nur schwach, in der hinteren Hälfte stärker entwickelte Gyri temporales transversi, die auch als Heschlsche Windungen bezeichnet werden.

Lobus occipitalis. Die vordere Grenze des Lobus occipitalis bildet teilweise der Sulcus occipitalis transversus, ein Sulcus, der hinsichtlich seiner Lage, Länge und Richtung mannigfachen Variationen unterliegt. Außerdem finden wir die Sulci occipitales superiores und die Sulci occipitales laterales. Durch diese Furchen erfolgt die Abgrenzung in die Gyri occipitales superiores und die Gyri occipitales laterales. Gegen den occipitalen Pol zu münden die Windungen in einen vertikalen Gyrus ein, der als Gyrus descendens (Ecker) bezeichnet wird.

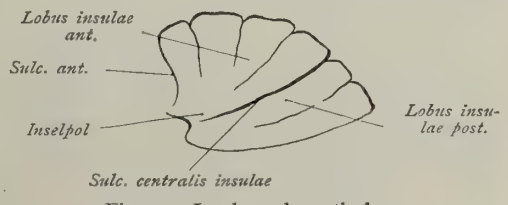

Fig. 21. Insula, schematisch.

Insula. Dringt man in die Tiefe der Fissura cerebri lateralis, indem man die Ränder der begrenzenden Lappen auseinanderzieht, dann gelangt man in eine tiefe Grube, in die Fossa cerebri lateralis (Sylvii), in deren Grunde die Insel liegt, die auch als Stamm-

lappen bezeichnet wird. Jene Teile der die Fissura cerebri lateralis begrenzenden Lappen, welche die Insel decken, nennt man die Decklappen der Insel; sie bilden zusammen das Operculum, den Klappdeckel. Es beteiligen sich dabei der Frontal-, Parietal- und Temporallappen; man unterscheidet daher eine Pars frontalis, eine Pars parietalis und eine Pars temporalis des Operculum. An der der Insel zugekehrten Fläche des Schläfenlappens finden wir die Sulci und Gyri temporales transversi. Solche Sulci und Gyri finden sich auch auf der der Insel zugekehrten Fläche des parietalen und frontalen Operculum. Die Insel erscheint in der Form eines unregelmäßigen konischen Vorsprunges, einer dreiseitigen Pyramide mit nach vorne und außen gerichteter Spitze, die als Inselpol bezeichnet wird. Sie wird ringsum von einer tiefen Furche umzogen, dem Sulcus circularis (Reili). Diese Furche ist eigentlich keine zirkuläre, sondern mehr dreieckig, wir können daher einen Sulcus anterior, einen Sulcus superior und einen Sulcus inferior unterscheiden. Der Sulcus anterior grenzt die Insel von dem orbitalen Teile des frontalen Operculum, der Sulcus superior von dem fronto-parietalen Operculum, der Sulcus inferior von dem temporalen Operculum ab.

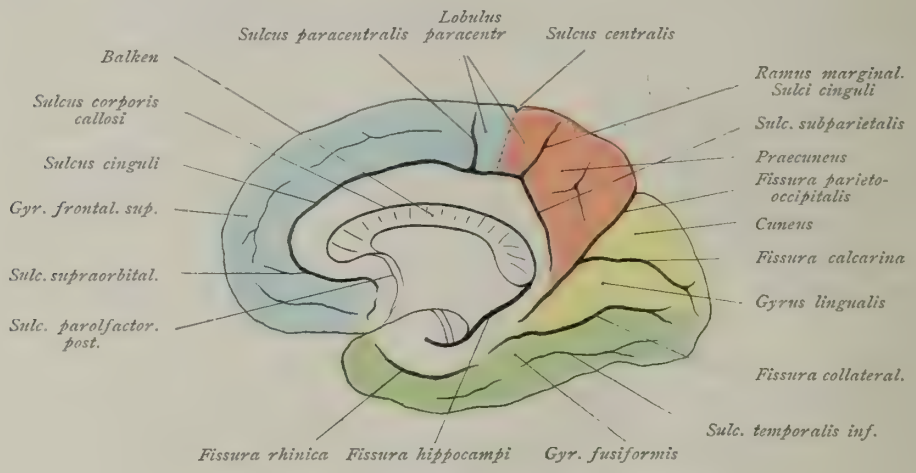

Fig. 22. Mediale Hirnfläche. Furchen und Windungen.

Der Insellappen zerfällt durch einen von vorne unten nach hinten oben verlaufenden Sulcus, den Sulcus centralis insulae, in einen Lobus insulae anterior und in einen Lobus insulae posterior. Der vordere Lappen zeigt einige kurze Windungen, Gyri breves insulae, der hintere Lappen erscheint als Gyrus longus insulae, kann aber mitunter durch eine lange, dem Sulcus centralis insulae parallel verlaufende Furche in zwei Windungen getrennt sein.

Lobi und Gyri der medialen und basalen Fläche. Alle vier Lobi cerebri, die wir auf der dorsolateralen Hemisphärenfläche näher kennen gelernt haben, setzen sich auch auf die mediale und teilweise auch auf die basale Fläche fort. Sie dehnen sich aber nicht auf die ganze mediale Hemisphärenfläche aus, sondern begrenzen ein größeres ringförmiges Gebiet, das zum Riechhirn oder Rhinencephalon gehört. — Betrachten wir zunächst die abgrenzenden Fissuren und Sulci. Unter dem Rostrum des Balkens beginnt der Sulcus cinguli. Er zieht nach vorne, um das Balkenknie und dann mehr oder weniger dem Balken parallel nach hinten bis in die Höhe des Splenium. Hier biegt er in stumpfem Winkel nach oben gegen den oberen Hemisphärenrand um — Ramus marginalis —. Im ganzen Verlaufe zweigen mehrere mitunter tiefgehende Incisuren sowohl nach oben wie nach unten ab.

Vor der stumpfwinkeligen Umbiegung, ungefähr über der Mitte des Balkens, entsendet der Sulcus meist einen Seitenast nach oben, den Sulcus paracentralis. Ein anderer Ast, Sulcus supraorbitalis (Broca), geht zuweilen im Niveau des Balkenknies ab. Endlich trifft man einen dritten Sulcus, der gleichsam die Verlängerung der Hauptfurche darstellt, nach hinten und um das Splenium corporis callosi zieht und als Sulcus subparietalis bezeichnet wird. — Unmittelbar unter dem Knie und dem Rostrum des Balkens beginnt, zunächst als wenig tiefgehende Furche, der Sulcus corporis callosi. Er erscheint daselbst oft als die Fortsetzung des Sulcus parolfactorius posterior (siehe Rhinencephalon), zieht dann um das Balkenknie, folgt unmittelbar der konvexen Balkenfläche, verläuft um das Splenium und setzt sich dann in die Fissura hippocampi fort, die als tiefgehende Spalte von hinten oben nach vorne unten verläuft.

Im hinteren Teile der medialen Hemisphärenfläche zieht von der dorsalen Mantelkante, ungefähr in der Mitte zwischen dem auf die mediale Fläche sich ausziehenden oberen Ende des Sulcus centralis (Rolandi) und dem occipitalen Pole beginnend, die tiefe Fissura parieto-occipitalis schräg nach vorne und unten, hinter dem unteren Ende des Ramus subparietalis sulci cinguli vorbei bis in die Gegend unter dem Splenium corporis callosi. Im unteren Teile, ungefähr in der Höhe des Balkenwulstes, vereinigt sich mit ihr in spitzem Winkel die ebenfalls tiefgehende Fissura calcarina, die in leichtem Bogen, etwas oberhalb der medialen Kante nach hinten gegen den occipitalen Pol hinzieht und daselbst bald einfach, gewöhnlich aber mit zwei rechtwinkelig auseinandergehenden Ästen endet; mitunter überschreitet sie den occipitalen Pol und endet auf der dorsolateralen Hemisphärenfläche. Der durch Vereinigung der Fissura parieto-occipitalis mit der Fissura calcarina gebildete Stamm zieht nach unten und bis dicht hinter die Fissura hippocampi, ohne aber je mit dieser in Verbindung zu treten. — Unter der Fissura calcarina beginnt im Niveau des occipitalen Pols die Fissura collateralis, die unter dem gemeinsamen Stamm der Fissura parieto-occipitalis und calcarina vorbei nach vorne zieht. Ihre Fortsetzung bildet im vorderen Teile des Temporallappens die Fissura rhinica, deren vorderes Ende als Incisura temporalis (Schwalbe) bezeichnet wird. — Unter der Fissura collateralis verläuft der Sulcus temporalis inferior.

Durch diese Furchen werden nun folgende Teile abgegrenzt. Jenes Gebiet, das im vorderen Teile der medialen Hemisphärenfläche außerhalb des Sulcus cinguli gelegen ist, gehört dem Lobus frontalis und speziell dem Gyrus frontalis superior an. Es erstreckt sich nach hinten bis über den Sulcus paracentralis; als hintere Grenze können wir eine Linie annehmen, die von dem zwischen Ramus paracentralis und Ramus marginalis sulci cinguli auf der medialen Fläche einschneidenden Ende des Sulcus centralis nach unten gegen den Sulcus cinguli zieht. Hinter diesem dem Frontallappen angehörenden Teile dehnt sich ein Gebiet aus, das zum Parietallappen gehört. Es liegt über dem Sulcus cinguli und dessen Verlängerung, dem Sulcus subparietalis, und wird hinten von der Fissura parieto-occipitalis begrenzt. Jener Teil, der zwischen Sulcus paracentralis und Ramus marginalis sulci cinguli gelegen ist, wird als Lobulus paracentralis bezeichnet. Wir finden hier einen Übergang des Gyrus centralis anterior in den Gyrus centralis posterior. Der größere Teil des Lobulus paracentralis gehört der vorderen Centralwindung an. — Das ganze Gebiet zwischen Ramus marginalis als vorderer Grenze, dem Sulcus subparietalis als unterer Grenze und der Fissura parieto-occipitalis als hinterer Grenze bildet den Vorzwickel, Praecuneus. Zwischen Fissura parieto-occipitalis und Fissura calcarina dehnt sich der zum Occipitallappen gehörende Zwickel, Cuneus, aus. Unter der Fissura calcarina, zwischen ihr und der Fissura collateralis, liegt, ebenfalls als ein Teil des Occipitallappens, das Zungenläppchen, der Gyrus

lingualis. Unter der Fissura collateralis zieht auf der basalen Fläche die zum Temporallappen gehörende Spindelwindung, der Gyrus fusiformis, der unten vom Sulcus temporalis inferior begrenzt wird.

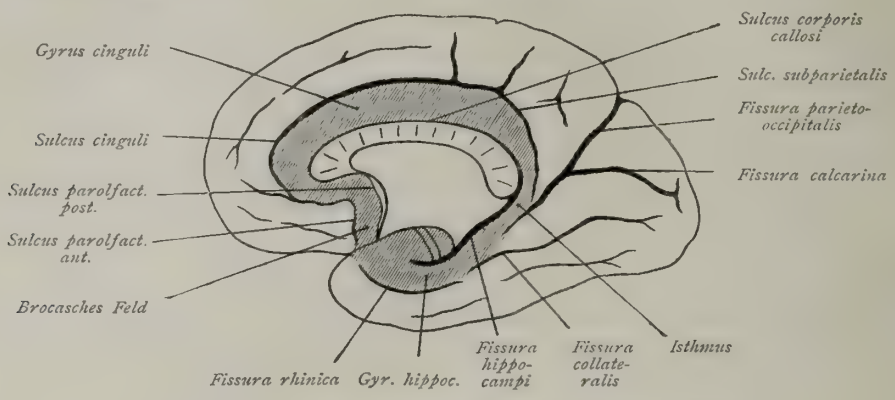

Fig. 23. Mediale Hemisphärenfläche. Gyrus fornicatus schraffiert.

Von allen diesen Windungen und Lappen wird nun ein großes ringförmiges Gebiet umschlossen, das zum Riechhirn oder Rhinencephalon gehört. Es wird außen vom Sulcus cinguli, vom gemeinsamen Stamm der Fissura parieto-occipitalis und calcarina, vom vorderen

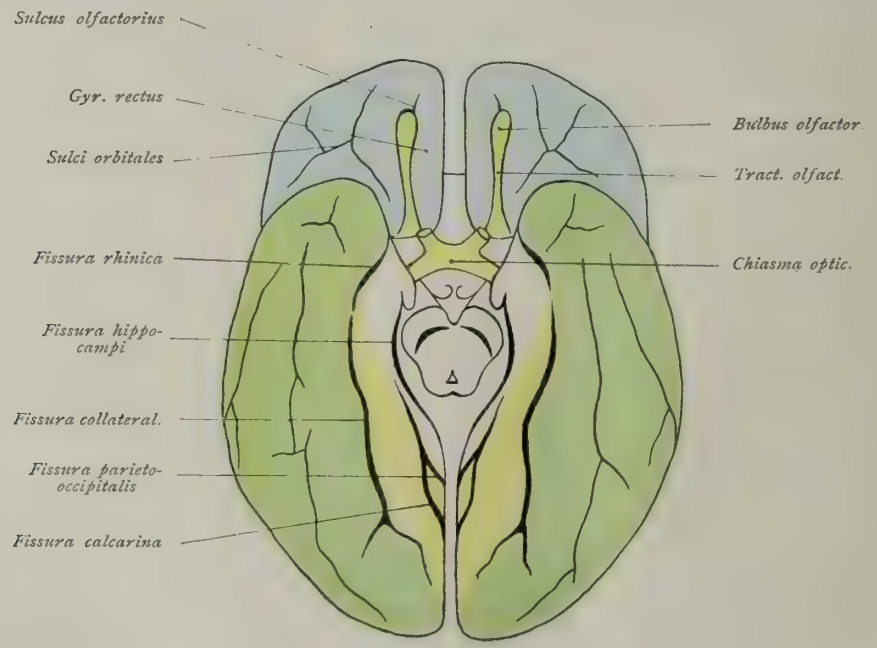

Fig. 24. Hirnbasis. Furchen und Windungen.

Ende der Fissura collateralis und von der Fissura rhinica begrenzt; die innere Abgrenzung bilden der Sulcus corporis callosi und die Fissura hippocampi. In seiner Gesamtheit wird dieses ganze Gebiet als Gyrus fornicatus bezeichnet. Es zerfällt in den über den Balken ziehenden Gyrus cinguli und in den zwischen Fissura hippocampi einerseits und Fissura rhinica und collateralis andererseits gelegenen Gyrus hippocampi, welch letzterer das vordere

Ende der Fissura hippocampi umzieht und als Uncus endet. Gyrus cinguli und Gyrus hippocampi stehen durch den hinter und unter dem Splenium gelegenen Isthmus gyri fornicati miteinander in Verbindung.

Betrachten wir nun noch einmal die basale Fläche. Im hinteren größeren Abschnitt finden wir die eben erwähnten Fissuren, Sulci und Gyri, die Fissura hippocampi, die zum gemeinsamen Stamme zusammentretenden Fissurae parieto-occipitalis und calcarina, die Fissura collateralis, die Fissura rhinica, den Sulcus temporalis inferior und die zwischen diesen Furchen verlaufenden Windungen. Der vordere kleinere Abschnitt gehört zum Lobus frontalis, die Fläche wird als Orbitalfläche des Stirnlappens bezeichnet. Nahe der medialen Kante zieht in gerader, nach vorne hin medialwärts geneigter Richtung der Sulcus olfactorius, in welchem Bulbus und Tractus olfactorius liegen. Er ist tief und zieht fast immer weiter nach vorne als das Vorderende des Bulbus olfactorius. Hinten teilt er sich in einen Ramus medialis und lateralis, welche das Tuberculum olfactorium zwischen sich fassen. Lateral vom Sulcus olfactorius finden wir einige Furchen von wechselnder Zahl und Anordnung, die Sulci orbitales. Durch ihre Vereinigung entstehen die mannigfachsten Formen, so H-, X-, L-, T-, K-, Z-Form. Medial vom Sulcus olfactorius zieht der Gyrus rectus. Durch die Sulci orbitales werden die Gyri orbitales abgegrenzt.

Telencephalon — Endhirn.

Rhinencephalon — Riechhirn.

Das Rhinencephalon umfaßt:

a) das periphere Gebiet,

b) das centrale oder Rindengebiet.

Das periphere Gebiet umfaßt den Lobus olfactorius, zu welchem gehören:

der Bulbus olfactorius,
der Tractus olfactorius,
das Tuberculum olfactorium mit den Gyri olfactorii medialis und lateralis,
die Area parolfactoria — Broca —,
die Substantia perforata anterior,
das diagonale Brocasche Band,
der Gyrus subcallosus — Zuckerkandl —.

Das centrale oder Rindengebiet umfaßt:

den Gyrus fornicatus — Arnold —,
das Ammonshorn,
den Gyrus dentatus,
den Gyrus uncinatus,
den Gyrus intralimbicus,
den Gyrus fasciolaris,
die Balkenwindungen.

1. Lobus olfactorius.

Der Lobus olfactorius zerfällt in zwei Abteilungen, in eine vordere, Lobus olfactorius anterior, und in eine hintere, Lobus olfactorius posterior (Fig. 25 u. 26). Sie sind voneinander durch einen Sulcus getrennt, Sulcus parolfactorius posterior — die embryonale Fissura prima (His) —, der hinter dem Trigonum olfactorium zwischen diesem und der Substantia perforata anterior verläuft und sich auch nach der medialen Hemisphärenfläche fortsetzt.

Zum Lobus olfactorius anterior gehören:

der Bulbus olfactorius,

der Tractus olfactorius,

das Tuberculum olfactorium und die von diesem ausgehenden Gyri olfactorii medialis und lateralis,

die Area parolfactoria — Broca —.

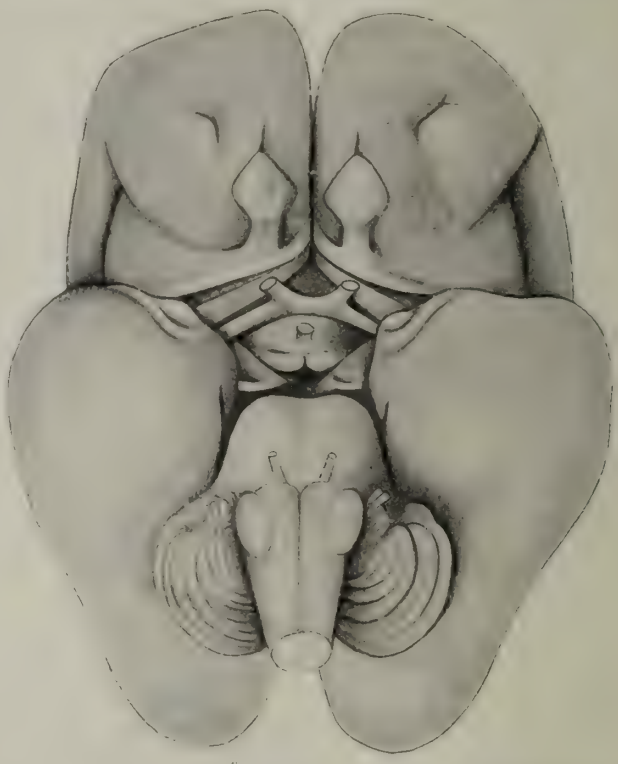

Fig. 25. Gehirn eines 5—6monatlichen menschlichen Fötus.

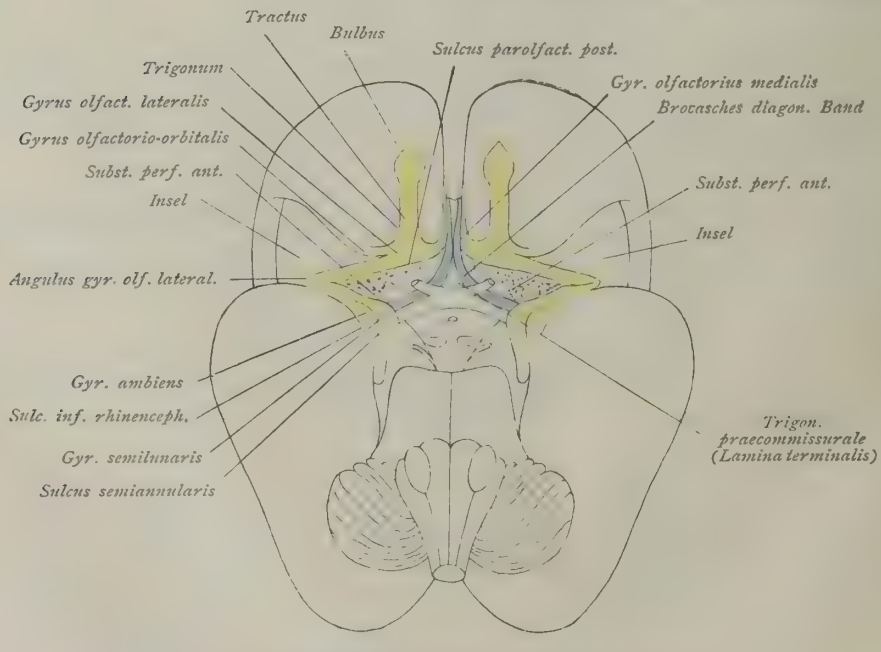

Fig. 26. Schematische Darstellung des Lobus olfactorius.

Zum Lobus olfactorius posterior gehören:
die Substantia perforata anterior s. Gyrus perforatus Rhinencephali — Retzius —,
das diagonale Brocasche Band s. Gyrus diagonalis Rhinencephali,
der Gyrus subcallosus — Zuckerkandl —.

A. Lobus olfactorius anterior.

Bulbus olfactorius. Er zeigt meist die Form eines Ovals, einer Ellipse oder einer in vertikaler Richtung platt gedrückten Bohne und bildet gleichsam eine vordere Anschwellung des Tractus olfactorius. An der unteren Fläche treten zarte Fäden, die Fila olfactoria, aus, die durch die Löcher der Lamina cribrosa in die Nasenhöhle hinabsteigen; sie sind in zwei Reihen angeordnet und können als Fila olfactoria medialia und lateralia bezeichnet werden. Sie sind so fein, daß sie bei der Herausnahme des Gehirns stets abgetrennt werden.

Tractus olfactorius. Er liegt als weißer Strang im Sulcus olfactorius und hat auf dem Querschnitt die Form eines Dreiecks mit unterer Basis und oberer in den Sulcus eindringender Spitze. Er wird im hinteren Teile gegen das Tuberculum olfactorium zu schmäler und erscheint daselbst zusammengedrückt.

Tuberculum olfactorium. Das Tuberculum olfactorium, in das sich der Tractus nach hinten fortsetzt, tritt in seiner Gestalt erst recht zutage, wenn man den Bulbus und Tractus vom Sulcus olfactorius abhebt und den Sulcus selbst durch Auseinanderdrängen der angrenzenden Windungen stärker klaffend macht, oder wenn man letztere Windungen abträgt. Das Tuberculum erscheint dann als pyramidenförmige Erhebung, deren Spitze in die Tiefe des Sulcus eindringt, deren Basis, das Trigonum olfactorium, ein unregelmäßiges dreieckiges Feld darstellt.

Vom Tuberculum gehen zwei Windungen aus, der Gyrus olfactorius medialis und lateralis. Der Verlauf dieser Gyri olfactorii ist folgender.

Der Gyrus olfactorius medialis zieht als schmaler Windungszug medialwärts. Vorne wird er von dem medialen hinteren Ast des Sulcus olfactorius, innen hinten vom Sulcus parolfactorius posterior (Fissura prima — His —) begrenzt. In diesen Gyrus olfactorius medialis strahlt ein weißes Faserbündel aus, die Fortsetzung des medialen Tractusstranges, die Stria olfactoria medialis, die sich bald in der grauen Substanz der Windung verliert.

Verfolgt man den Gyrus olfactorius medialis weiter, dann kann man erkennen, wie derselbe auf der medialen Hemisphärenfläche in ein kleines Feld ausstrahlt, das unmittelbar unter dem Balkenrostrum gelegen ist und sowohl vorne wie hinten von einem kleinen Sulcus begrenzt wird. Der hintere Sulcus ist die Fortsetzung des bereits erwähnten Sulcus parolfactorius posterior. Der vordere Sulcus wird als Sulcus parolfactorius anterior bezeichnet. Das kleine Feld heißt Brocasches Feld, Area parolfactoria — Broca; es vermittelt den Zusammenhang des Gyrus olfactorius medialis resp. des Lobus olfactorius anterior mit dem centralen Gebiet des Rhinencephalon, mit dem Gyrus fornicatus, speziell mit dem Gyrus cinguli. (Vergl. Fig. 18 u. 23.)

Lateralwärts zieht der Gyrus olfactorius lateralis. An dem Gehirn eines 4—5-monatlichen Fötus kann man leicht erkennen (Fig. 25, 26 u. 27), wie derselbe vom Trigonum weg nach fast rechtwinkeliger Umbiegung als »vorderer Schenkel« nach außen gegen die Fossa Sylvii verläuft und dann an deren medialem Rande vorbei nach einer neuen, mehr spitzwinkeligen Umbiegung als »hinterer Schenkel« nach hinten und medialwärts zum vorderen Rande des Gyrus hippocampi geht, wo er gewissermaßen in zwei Klauen endet, deren mediale als

Gyrus semilunaris Rhinencephali, deren laterale als Gyrus ambiens Rhinencephali bezeichnet wird. Die die beiden Klauen trennende Furche heißt Sulcus semiannularis (vgl. Fig. 25 u. 26). Infolge der späteren starken Entwicklung des Frontal- und Temporallappens, die sich immer mehr einander nähern, wird der Winkel, der vom vorderen und hinteren Schenkel gebildet wird, immer spitzer. Dabei ist aber die Abgrenzung der Windung gegen die Insel zu immer noch deutlich. In den späteren Stadien werden die beiden Schenkel einander immer mehr genähert; dabei schneidet das über den Winkel verlaufende Stück des nun gebildeten Sulcus centralis insulae in die Windung ein, und die Folge ist, daß der frühere Zusammenhang der beiden Schenkel und damit auch die Abgrenzung der Windung nach außen gegen die Insel zu verwischt wird — es scheint jetzt die Windung in der Substanz der Insel aufzugehen.

Fig. 27. Schematische Darstellung des Gyrus olfactorius lateralis.

Da diese Verhältnisse beim Erwachsenen bestehen bleiben, kam man zur Annahme, daß die die Insel medial begrenzende laterale Olfactoriuswindung der Insel angehöre, man bezeichnete sie als Limen insulae. Sie gehört aber zum Rhinencephalon und repräsentiert

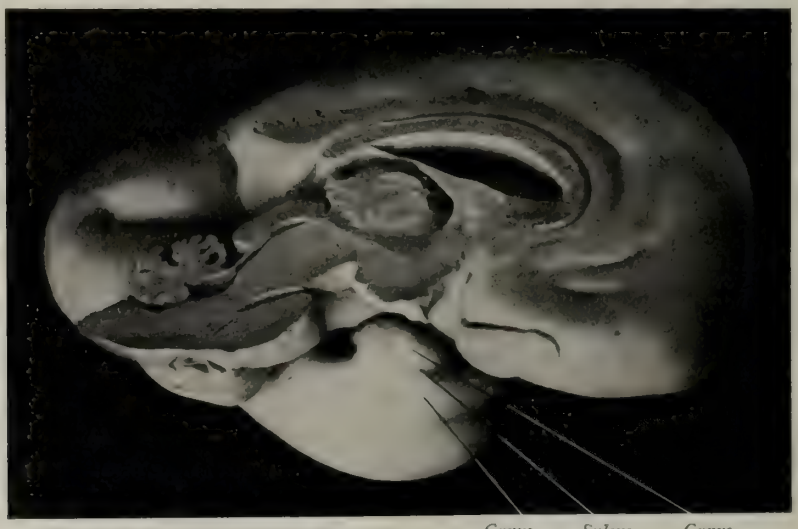

Fig. 28. Photographie eines Gehirns vom 4monatlichen Fötus.

den Gyrus olfactorius lateralis, der in einen vorderen und hinteren Schenkel — Pars anterior und posterior — zerfällt. Der von den Schenkeln gebildete Winkel heißt Angulus gyri olfactorii lateralis (Retzius).

Die Pars anterior erscheint in der Regel als ziemlich breiter Windungszug, der vom Tuberculum olfactorium nach außen und etwas schräg nach hinten zieht und von der Sub-

stantia perforata anterior durch eine Furche getrennt ist, durch den Sulcus arcuatus Rhinencephali, welcher dem Gyrus olfactorius lateralis medial bis zum Gyrus hippocampi folgt.

Außen vorn geht die Pars anterior eine Verbindung mit der Orbitalwindung ein zur Bildung des Gyrus olfactorio-orbitalis (Retzius), der medial vom hinteren lateralen Ast des Sulcus olfactorius begrenzt und meist einfach ist, aber auch durch eine kurze Furche in zwei Teile getrennt sein kann; sie kann auch durch eine Längsfurche in zwei Windungszüge, in einen vorderen und einen hinteren, zerfallen.

Auf dieser Pars anterior zieht als weißes Faserbündel die Stria olfactoria lateralis nach außen gegen den Angulus gyri olfactorii lateralis, kommt hier der Substantia perforata anterior ganz nahe, biegt im Winkel nach hinten um, um dann zu verschwinden. Bisweilen besteht diese laterale Olfactoriuswurzel aus zwei Bündeln, von denen das mediale dem Rande der Substantia perforata folgt und schließlich in letzterer sich verliert. Zu erwähnen ist ferner, daß sich zwischen beiden Olfactoriuswurzeln eine dritte mittlere Wurzel finden kann, die aber bald in der Substantia perforata verschwindet.

Fig. 29. Gehirn eines Erwachsenen.

Nach Umbiegung im Angulus gyri olfactorii lateralis geht der laterale Gyrus olfactorius als hinterer Schenkel — Pars posterior — nach hinten innen gegen das Vorderende des Gyrus hippocampi.

Untersucht man die vordere innere Fläche des Gyrus hippocampi beim Gehirn eines Erwachsenen näher, dann findet man die bereits erwähnten Gyri, in welche der hintere Schenkel ausläuft, den medialen Gyrus semilunaris und den lateralen Gyrus ambiens. Letzterer umzieht den Gyrus semilunaris bogenförmig und verliert sich dann auf dem Uncus.

B. Lobus olfactorius posterior.

Hinter dem Trigonum olfactorium liegt zwischen diesem und dem Tractus opticus als schräg viereckiges Feld die Substantia perforata anterior. Sie zeigt besonders in ihrem vorderen, dem Trigonum angrenzenden Teile zahlreiche kleine Öffnungen zum Durchtritt der Gefäße. Diese vordere Partie bildet die eigentliche Substantia perforata anterior, den Gyrus perforatus Rhinencephali.

Der hintere dem Tractus opticus anliegende Teil unterscheidet sich vom vorderen meist deutlich durch die hellere Färbung und die mehr glatte Oberfläche. Dieser hintere Teil wird als diagonales Brocasches Band, Gyrus diagonalis Rhinencephali bezeichnet.

Gyrus perforatus und Gyrus diagonalis bilden in der Hauptsache den Lobus olfactorius posterior. Dazu kommt nun noch ein kleines auf der medialen Hemisphärenfläche gelegenes Feld, der Gyrus subcallosus — Zuckerkandl. Dieses Feld ist leicht aufzufinden, es bildet die Fortsetzung des diagonalen Brocaschen Bandes, liegt hinter der Area parolfactoria, durch den Sulcus parolfactorius posterior von dieser getrennt, vor der Commissura anterior und der Lamina rostralis. (Siehe Fig. 18.)

Die Gyri subcallosi — Zuckerkandl — (die Brocaschen Balkenstiele) steigen nebeneinander vom Rostrum des Balkens herab. Sie sind voneinander durch einen medianen Sulcus — Sulcus subcallosus medianus (Retzius) — getrennt und bilden das schmale, vor der vorderen Kommissur gelegene Trigonum praecommissurale, das der dünnen, die Kommissur deckenden und in die Lamina terminalis übergehenden Lamelle — Lamina praecommissuralis — angehört. Am unteren Rande des Trigonum weichen die beiden Gyri subcallosi in fast rechtem Winkel voneinander ab und ziehen jederseits als weißes Band nach außen hinten fort, um als diagonales Brocasches Band dem Tractus opticus entlang zum Vorderende des Gyrus hippocampi zu verlaufen.

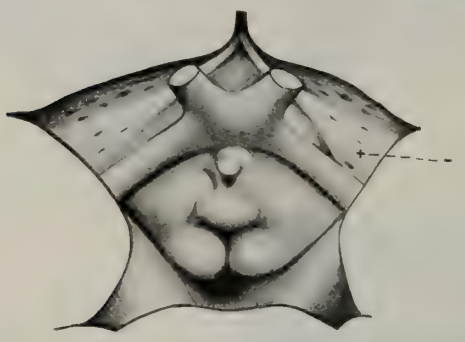

Fig. 30. Mittlere Partie der Hirnbasis von einem 34,5 cm langen menschlichen Foetus (nach Retzius). Zu beiden Seiten des Chiasma die Substantia perforata anterior mit dem diagonalen Brocaschen Band.

Das Brocasche Band läßt sich einmal durch die hellere Färbung von der mehr grauen Substantia perforata anterior unterscheiden, dann ist die Anordnung und Form der für den Durchtritt der Gefäße bestimmten Öffnungen charakteristisch. Diese sind oval oder elliptisch, ihr großer Durchmesser geht parallel zur Längsachse des Brocaschen Bandes. Das Band existiert immer, ist aber nicht immer deutlich sichtbar, in einzelnen Fällen nur an gewissen Stellen oberflächlich, in anderen unter einer Lage grauer Substanz vergraben, die zuerst entfernt werden muß, damit man das Band sehen kann.

2. Gyrus fornicatus.

An das periphere Gebiet des Rhinencephalon, den Lobus olfactorius, schließt sich nun das centrale Gebiet an. Hier haben wir zunächst den Gyrus fornicatus näher zu besprechen, jenes ringförmige auf der medialen Hemisphärenfläche gelegene vom Hirnmantel rings umgebene Gebiet, das sich aus zwei Hauptwindungen zusammensetzt, aus dem Gyrus cinguli und dem Gyrus hippocampi, die beide durch den Isthmus miteinander verbunden sind.

Der Gyrus cinguli bildet den der konvexen Balkenoberfläche anliegenden Windungszug zwischen dem Sulcus cinguli und dem Sulcus corporis callosi und bietet infolge des verschiedenen Verhaltens des Sulcus cinguli zahlreiche Varietäten. Letzterer stellt eigentlich keine einheitliche Furche dar, sondern besteht aus mehreren Teilstücken, die als Pars anterior, Pars intermedia und Pars posterior bezeichnet werden, wodurch jene zahlreichen Übergangswindungen oder Brückenverbindungen entstehen, welche den Gyrus cinguli mit den ihm angrenzenden Windungen des Palliums vereinigen. Bilden die Teilstücke durch ihre Ver-

einigung einen einzigen Sulcus, dann finden wir als typisch den schon früher näher beschriebenen Verlauf. Im ganzen Verlaufe zweigen mehrere mitunter tiefgehende Incisuren gegen den Frontallappen, wenige und meist kurze gegen den Gyrus cinguli ab. Die Oberfläche des Gyrus cinguli zeigt ebenfalls einige nicht tiefgehende Incisuren. Dadurch und durch die glatte Oberfläche läßt sich der Gyrus von den ihm anliegenden Windungen mehr oder weniger deutlich abgrenzen. Darnach nimmt nun der Gyrus cinguli folgenden Verlauf. Er beginnt schmal unter dem Balkenknie als direkte Fortsetzung des Brocaschen Feldes. Im weiteren Verlaufe um das Balkenknie und über dem Truncus corporis callosi wird die Windung breiter, nach hinten zu aber, bei der Umbiegung um das Splenium wieder bedeutend schmäler, wo sie, durch die Fissura parieto-occipitalis tief eingeschnitten, in den Isthmus gyri fornicati übergeht.

Ganz anders gestaltet sich die Windung, wenn der Sulcus cinguli keine einheitliche Furche darstellt. Es kann Verdoppelung und Zersprengung der Furche vorkommen, Trennung in zwei, drei und vier Teile. Was zunächst die Übergangswindungen betrifft, so finden wir eine solche am konstantesten im vorderen Teile des Gyrus cinguli, eine Verbindung der

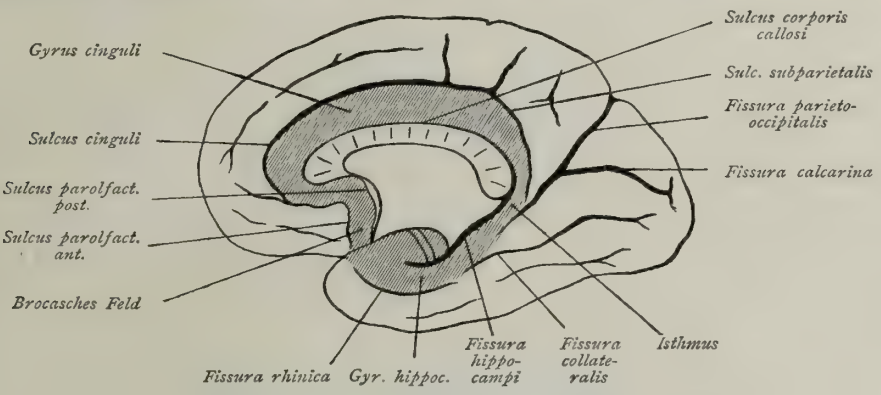

Fig. 31. Mediale Hemispärenfläche. Gyrus fornicatus schraffiert.

Windung mit dem Gyrus frontalis superior. Eine andere Übergangswindung finden wir im mittleren Teil, die Verbindung des Gyrus mit dem Lobulus paracentralis, eine dritte im hinteren Teil, die Verbindung mit dem Praecuneus. Diese Verbindung ist oft eine doppelte, die dadurch bedingt wird, daß der Sulcus subparietalis nicht als das hintere Ende der Hauptfurche, sondern von dieser getrennt für sich besteht. Der Gyrus cinguli scheint in diesem Falle in den Praecuneus auszustrahlen.

Die Hauptvarietäten des Sulcus cinguli finden sich meist in seinem vorderen Teile. Hier kann die Windung durch eine innere oder äußere parallel verlaufende Furche verdoppelt sein. Findet sich eine äußere Nebenfurche, dann erscheint der eigentliche Gyrus cinguli beim Balkenknie stark verschmälert; es muß dann der innerhalb der Nebenfurche, zwischen letzterer und dem eigentlichen Sulcus cinguli gelegene Windungszug zum Gyrus cinguli mit gerechnet werden.

Schwieriger wird die Abgrenzung des Gyrus, wenn mehrere Teilstücke vorhanden sind. Dann schiebt sich ein hinteres Teilstück wie ein Keil unter ein vorderes, und die ganze Windung wird, besonders gegen das Balkenknie zu, stark eingeengt. Die Windung erscheint im oberen Teile wie ausgezackt. Rolando hat sie daher mit einem Hahnenkamm verglichen und »circonvolution crêtée« genannt, daher auch die Bezeichnung des Sulcus cinguli als »Scissure festonnée« (Pozzi).

Durch die tiefe Einschneidung des gemeinsamen Stammes der Fissura parieto-occipitalis und calcarina in den Gyrus fornicatus bildet sich hinter dem Splenium des Balkens der Isthmus, der den Übergang des Gyrus cinguli in den Gyrus hippocampi darstellt.

Letzterer setzt sich nach vorne fort, wird breiter und krümmt sich im Niveau der Substantia perforata anterior um das vordere Ende der Fissura hippocampi zur Bildung des Uncus nach hinten. Nach außen wird der Gyrus hippocampi durch den gemeinsamen Stamm der Fissura parieto-occipitalis und calcarina, durch den vorderen Teil der Fissura collateralis und durch die Fissura rhinica abgegrenzt.

Wie der Gyrus cinguli, so zeigt auch der Gyrus hippocampi Verbindungsbrücken mit den nach außen gelegenen Windungen.

Hier kommt die große Variabilität der Fissura collateralis in Betracht. Ist die Fissura rhinica mit der Fissura collateralis verbunden, dann finden wir zwei Übergangswindungen, eine vordere, die den vorderen Teil des Gyrus hippocampi mit dem temporalen Pole verbindet, den Gyrus rhinencephalo-temporalis anterior — er bildet einen der konstantesten Verbindungsgyri —, und eine hintere, die den Gyrus hippocampi mit dem Gyrus lingualis verbindet — Gyrus rhinencephalo-lingualis —. Letztere Brücke ist meist oberflächlich, kann aber die mannigfachsten Variationen darbieten; sie kann durch eine Längsfurche in zwei Teile geteilt sein, wobei dann wieder der eine Teil tief, der andere oberflächlich oder umgekehrt verläuft. In ganz seltenen Fällen kann die ganze Brücke in die Tiefe treten, die Fissura collateralis läuft dann in die Fissura calcarina aus. — Ist die Fissura rhinica von der Fissura collateralis getrennt, dann kommt eine dritte Brücke zum Vorschein, der Gyrus rhinencephalo-fusiformis.

Die Oberfläche des Gyrus hippocampi zeigt von der Stelle an, wo der Gyrus sich dem hinteren Balkenende nähert, bis nach vorn und namentlich gegen die Tiefe der Fissura hippocampi hin eine mehr weiße Färbung. Diese Region wird als Substantia reticularis alba — Arnold — bezeichnet. Erwähnt sei ferner die eigentümliche Beschaffenheit der Oberfläche jenes zwischen der Fissura rhinica und der Fissura hippocampi gelegenen Teils des Gyrus. Die Fläche ist mit zahlreichen kleinen Knötchen oder Wärzchen bedeckt, die als Verrucae gyri hippocampi bezeichnet werden.

3. Ammonshorn.

Zum centralen Gebiet des Rhinencephalon gehört auch das Ammonshorn oder der Hippocampus. Da wir dieses Gebilde erst bei der Eröffnung der Seitenventrikel kennen lernen werden, wollen wir dasselbe vorderhand nicht weiter berücksichtigen.

4. Gyrus dentatus.

Wenn man zur Orientierung über die Tiefe der Fissura hippocampi den Gyrus hippocampi nach unten drängt, dann erblickt man ein graues, mit zahlreichen Incisuren und kleinen Erhebungen oder Höckern versehenes Band, die Fascia dentata (Tarin), den Gyrus den-

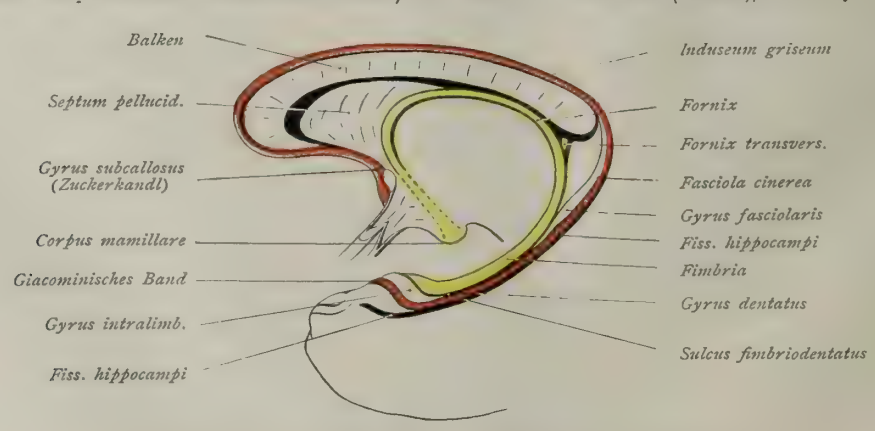

Fig. 32. Gyrus dentatus (rot). Fimbria und Fornix (gelb).

tatus (Huxley). Weiter innen und über dem Gyrus dentatus sieht man ein weißes Band vom Uncus gyri hippocampi nach hinten ziehen, das ist die Fimbria hippocampi. Die Fimbria setzt sich im weiteren Verlaufe in das Gewölbe oder den Fornix fort.

Der Gyrus dentatus ist vom Gyrus hippocampi durch die Fissura hippocampi, von der Fimbria durch den Sulcus fimbrio-dentatus — Retzius — getrennt. Verfolgt man ihn nach hinten, dann erkennt man, wie er zuerst parallel mit der Fimbria gegen das Splenium corporis callosi zieht. Hier trennt er sich von der Fimbria, verliert seine Incisuren und Höcker, wird glatt und geht nun als Fasciola cinerea um den Balken, um sich als dünne Lamelle grauer Substanz — Induseum griseum — über dem Balken auszudehnen, welches Induseum in der Mitte die Striae longitudinales mediales s. Striae Lancisii, jederseits im Sulcus corporis callosi die Stria longitudinalis lateralis s. Taenia tecta zeigt

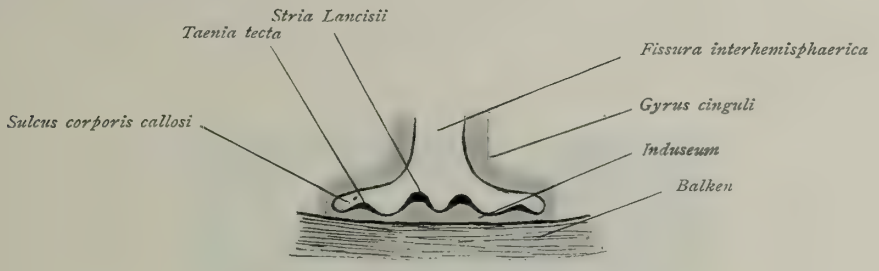

Fig. 33. Induseum, Striae longitudinales.

(Fig. 33). Induseum und Striae longitudinales ziehen vorn um das Balkenknie und gehen im weiteren Verlaufe in den Gyrus subcallosus über, an den sich dann das längs des Tractus opticus ziehende Brocasche Band anschließt.

Nach den meisten Autoren bildet die Fasciola cinerea die direkte Fortsetzung des Gyrus



Fig. 34. Gyrus fasciolaris. Gyri Andreae Retzii.

dentatus. Wie Retzius gezeigt, setzt sich der Gyrus dentatus nicht direkt in die Fasciola cinerea fort (Fig. 34). Betrachtet man die Stelle unter dem Splenium, wo sich der Gyrus dentatus von der Fimbria trennt, dann sieht man, wie neben der Fascia dentata ein dünner

Strang besteht, der sich gleichsam zwischen Fascia dentata und Fimbria in die Tiefe des Sulcus fimbrio-dentatus senkt. Diesen kleinen zylindrischen Strang bezeichnet Retzius als Gyrus fasciolaris. Er ist vom Gyrus dentatus durch eine kleine Furche, den Sulcus dentato-fasciolaris, getrennt und bildet durch Vereinigung mit dem spitz auslaufenden Ende des Gyrus dentatus die Fasciola cinerea der Autoren, die als grauer halbzylindrischer Strang um das Splenium zieht und sich auf der Oberfläche des Balkens als breite Platte — Gyrus epicallosus (Retzius) — oder als Induseum griseum fortsetzt.

Mit Zuckerkandl stimmt Retzius darin überein, daß die Striae longitudinales mediales und laterales lokalen Erhebungen des Induseum entsprechen und vorn in den Gyrus subcallosus, zum Teil auch, wenigstens was die Taenia tecta betrifft, in die lateral vom Gyrus subcallosus gelegene Substanz übergehen. Ferner erwähnt Retzius, daß sich von der den Balken bedeckenden grauen Masse am hinteren Umfang des Splenium ein Teil abzweigt, um an der unteren Fläche des Splenium weiterzuziehen, gleichsam ein Induseum inferius bildend. Da dieser Teil oft windungsförmig erscheint, hat ihn Retzius als »Gyrus subsplenialis» bezeichnet.

Verfolgt man den Gyrus dentatus nach vorn, indem man den Gyrus hippocampi nach unten zieht, dann kann man erkennen, wie sich derselbe nach vorn hin ebenfalls allmählich von der Fimbria lostrennt und dann nach rechtwinkeliger Umbiegung — Angulus gyri

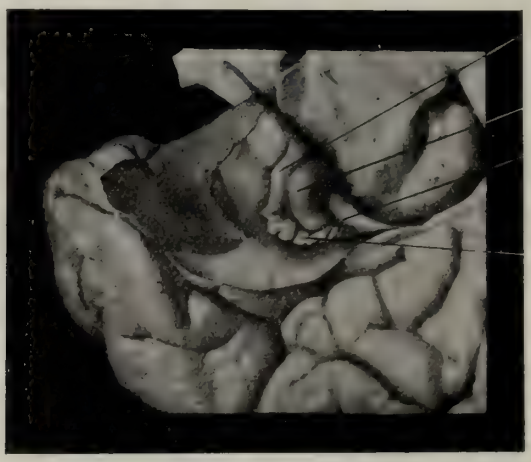

Fig. 35. Das Giacominische Band. Die untere Fläche des Uncus ist durch Abtragung eines Teiles des Gyrus hippocampi freigelegt.

dentati — unter Einbuße seiner Segmentierung als glattes, leicht gewölbtes Band — Giacominisches Band — über die untere Fläche des Uncus von außen nach innen und etwas nach hinten zieht, um sich auf die obere Fläche des Uncus fortzusetzen, auf der er von innen nach vorn außen verlaufend bis in die Nähe eines dem Uncus anhaftenden dünnen Markblättchens, des Velum terminale — Aeby —, verfolgt werden kann. Dieser ganze Verlauf tritt namentlich nach Abtragung der Hippocampuswindung deutlich zutage.

Retzius unterscheidet zwei Abschnitte des Gyrus dentatus, einen longitudinalen, der, vom Angulus gyri dentati ausgehend, in der Tiefe der Fissura hippocampi nach hinten zieht, und einen transversalen Abschnitt, der, vom Angulus ausgehend, das vordere Ende darstellt. Der transversale Teil — Limbus Giacomini — zerfällt wieder in eine Pars occulta, die in der Fissura hippocampi verborgen liegt, und in eine Pars aperta, die an der oberen Uncusfläche sichtbar ist. Die Pars occulta ist nach vorn hin durch eine Furche, die morphologisch dem Ende der Fissura hippocampi entspricht, abgetrennt. Die Abgrenzung nach hinten ist meist weniger deutlich, mitunter scheint hier der Limbus Giacomini in diesen Teil überzugehen.

Auf der vor dem Bande gelegenen unteren Uncusfläche erkennt man zwei, manchmal nur eine, mitunter auch drei von der vorderen Abgrenzungsfurche ausgehende Sulci und

zwischen denselben befindliche Windungen. Sie werden als Sulci und Gyri digitati externi bezeichnet. In diese Sulci digitati strahlen eine ganz kurze Strecke weit kleine Zipfel des Giacominischen Bandes nach vorne aus, wodurch dieser Teil des Limbus mehr oder weniger girlandenförmig erscheint. Das vordere Ende des Giacominischen Bandes ist bis jetzt nicht festgestellt.

5. Uncus s. Gyrus uncinatus. Gyrus intralimbicus — Retzius. Gyrus fasciolaris — Retzius.

Der Uncus gyri hippocampi oder der Gyrus uncinatus ist nach den meisten Autoren die um das vordere Ende der Fissura hippocampi umbiegende Fortsetzung des Gyrus hippocampi, die sich bis zum Beginn der Fimbria ausdehnt und durch das über sie ziehende Giacominische Band in einen vorderen und hinteren Teil zerfällt. Nach Retzius muß die vordere Partie des Uncus morphologisch anderer Art sein wie die hintere; er faßt daher den vorderen Teil als zum Gyrus hippocampi gehörig auf und benennt diesen allein als Gyrus uncinatus, die hinter dem Giacominischen Band gelegene Region bildet den Gyrus intralimbicus — Retzius —. Dieser Gyrus intralimbicus erscheint bald als kleine leicht gewölbte Fläche, bald ist er zu einem oder zu mehreren Höckern ausgebildet und grenzt sich mitunter deutlich von der Fimbria und vom Gyrus dentatus durch eine Furche ab. Die Windung setzt sich eine kurze Strecke weit im Sulcus fimbrio-dentatus nach hinten fort. Weiter hinten tritt dann in demselben Sulcus fimbrio-dentatus wieder ein grauer Strang auf, der sich allmählich verdickt, dem Gyrus dentatus angeschlossen liegt oder von ihm durch eine kleine Furche, den Sulcus dentato-fasciolaris, getrennt ist und dann als Gyrus fasciolaris — Retzius — um das Splenium corporis callosi zieht.

6. Die Balkenwindungen s. Gyri Andreae Retzii.

Die Balkenwindungen stellen rudimentäre Windungen dar, die als runde oder ovale Höcker an der medialen Fläche des Gyrus hippocampi unter dem Splenium corporis callosi in jenem Winkel liegen, der vom Gyrus dentatus und vom Gyrus hippocampi gebildet wird. Sie sind nicht konstant, können auch nur andeutungsweise vorhanden sein oder bei stärkerer Entwicklung einen spiralig gewundenen Strang darstellen. Zuckerkandl bezeichnet sie als Balkenwindungen, und Giacomini rechnet sie auf Grund ihres Baues zum Ammonshorn.

G. Retzius nennt die Windungen dem Entdecker, seinem Vater Anders Retzius, zu Ehren Gyri Andreae Retzii. (Vgl. Fig. 34).

Fig. 36. Schematische Darstellung des Rhinencephalongebiets.
Gelb: Lobus olfactorius anterior und Gyrus fornicatus.
Rot: Lobus olfactorius posterior und Gyrus dentatus.

Überblicken wir nun noch einmal das ganze Hauptgebiet des Riechhirns (Fig. 36). Wir haben ein peripheres und ein centrales Gebiet unterschieden. Das periphere Gebiet zerfällt in einen vorderen und hinteren Teil, Lobus olfactorius anterior und Lobus olfactorius posterior. Das centrale Gebiet umfaßt ein großes ringförmiges Gebiet der medialen Hemisphaerenfläche und zerfällt in den Gyrus fornicatus und den Gyrus dentatus.

Peripheres und centrales Gebiet sind miteinander eng verbunden, und zwar hängt der Lobus olfactorius anterior mit dem Gyrus fornicatus, der Lobus olfactorius posterior mit dem Gyrus dentatus zusammen. So tritt der Lobus olfactorius anterior einmal durch Vermittlung des Gyrus olfactorius medialis und weiterhin der Area parolfactoria mit dem Gyrus cinguli, zweitens durch Vermittlung des Gyrus olfactorius lateralis mit dem Vorderende des Gyrus hippocampi in Verbindung. Ferner tritt der Lobus olfactorius posterior durch Vermittlung des diagonalen Broca'schen Bandes und weiterhin des Gyrus subcallosus und des über den Balken ziehenden Induseum mit dem Gyrus dentatus in Verbindung. Wie wir später sehen werden, verlegt man das Geruchscentrum vor allem in die Rinde des Gyrus hippocampi. Es müssen also die durch die Fila olfactoria von der Nasenschleimhaut aus dem Bulbus olfactorius zugeführten Erregungen weiterhin dem centralen Gebiet des Riechhirns übermittelt werden können. Der Verlauf dieser Riechbahn wird uns den Zusammenhang der einzelnen Teile des Rhinencephalon am besten erklären (siehe Faserverlauf des Rhinencephalon).

Telencephalon — Endhirn.

Pars optica Hypothalami.

Zur Pars optica Hypothalami gehören:

die Lamina terminalis,
das Chiasma opticum mit den Tractus optici,
das Tuber cinereum,
das Infundibulum,
die Hypophyse.

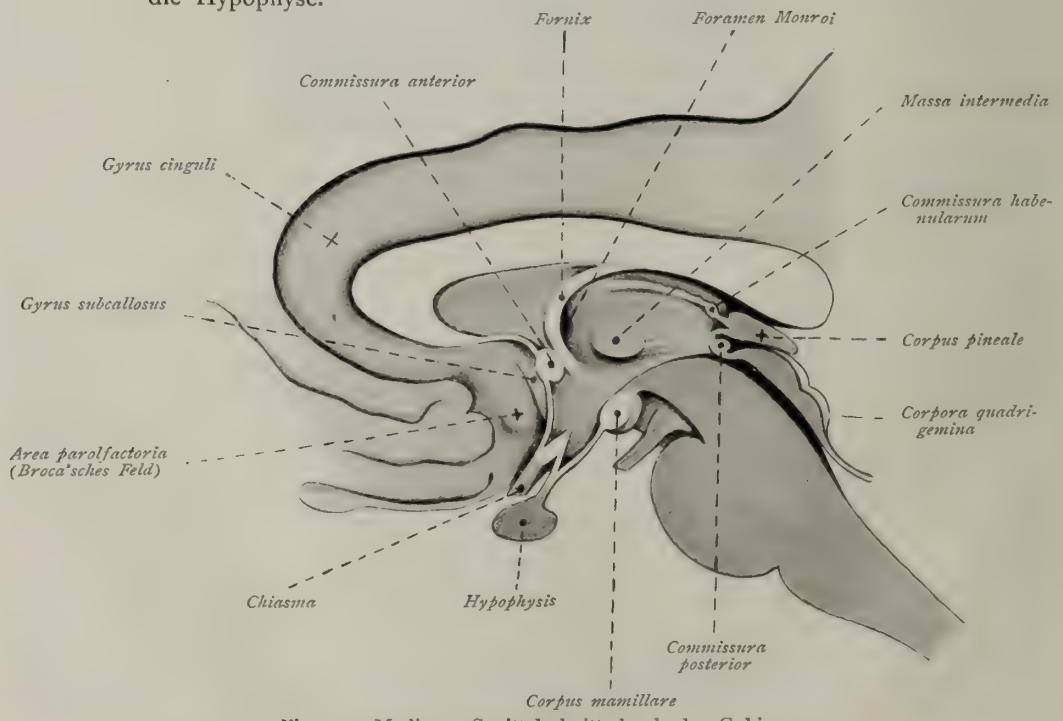

Fig. 37. Medianer Sagittalschnitt durch das Gehirn.

Die Lamina terminalis oder Endplatte steigt als dünnes Blatt vor dem Chiasma opticum in die Höhe und zieht vor der Commissura anterior und den Columnae fornicis weiter. Zwischen ihr und dem Chiasma befindet sich der Recessus opticus. Die dünne Lamelle bildet ursprünglich den mittleren Teil der vorderen Wand des Endhirnbläschens, sie wird später in die Tiefe gedrängt und bildet dann den vorderen Abschluß des III. Ventrikels, in dessen Deckplatte sie sich fortsetzt.

Das Chiasma opticum bildet eine weiße viereckige Platte, aus deren vorderen Ecken die Nervi optici, aus deren hinteren Ecken die Tractus optici hervorgehen. Letztere verlaufen als platt gedrückte Stränge längs des hinteren Randes der Substantia perforata anterior nach außen und hinten, ziehen um die Pedunculi cerebri und weiterhin über und etwas lateral von dem Uncus gyri hippocampi in das Gebiet des Metathalamus.

Hinter dem Chiasma, lateral begrenzt von den Tractus optici und den Pedunculi cerebri, hinten begrenzt von den Corpora mamillaria, liegt das Tuber cinereum. Dieser graue Höcker ist ein dünnes Blatt und hilft den Boden des III. Ventrikels bilden. Es geht nach vorne hin in die Lamina terminalis über und wird in diesem vorderen Teile durch das Chiasma in den Ventrikelraum vorgedrängt. Nach unten setzt sich das Tuber cinereum in ein hohles Gebilde, den Trichter — Infundibulum —, fort, dessen Höhle als Recessus infundibuli bezeichnet wird. Am Trichter ist die Hypophysis cerebri befestigt, die einen grauen bohnengroßen, mit der Längsachse quer gestellten Körper darstellt.

Ein Schnitt durch die Hypophyse zeigt deren Zusammensetzung aus einem größeren vorderen und einem kleineren hinteren Lappen. Genetisch gehört nur der Lobus posterior zum Gehirn als ventrale Ausstülpung des Zwischenhirns. Der Lobus anterior ist eine Ausstülpung der embryonalen Mundbucht. Durch Abschnürung dieser Ausstülpung bildet sich später das Hypophysenbläschen, das sich weiterhin in ein drüsenförmiges Gebilde umwandelt, das dann als Lobus anterior mit dem Lobus posterior in Verbindung tritt.

Ferner findet man oft an bestimmten Stellen des Tuber cinereum kleine Ausbuchtungen, meist im mittleren Teil unmittelbar vor den Corpora mamillaria eine von Retzius als Eminentia saccularis bezeichnete Ausstülpung und lateral davon kleinere Eminentiae laterales. In Fig. 30 ist die Eminentia saccularis deutlich erkennbar. Sie stellt vielleicht ein Rudiment des bei Knochen- und Knorpelfischen stark entwickelten Saccus vasculosus dar.

Telencephalon — Endhirn.

Innere Konfiguration.

Bei der Betrachtung der inneren Konfiguration des Endhirns gehen wir am besten in folgender Weise vor. Wir legen ein Gehirn auf die Basis und beginnen mit der Abtragung der Hemisphären. Man dringt mit dem langen Hirnmesser von der lateralen konvexen Hemisphärenfläche ein und schneidet langsam und horizontal bis zur Fissura longitudinalis cerebri durch. Auf diese Weise wird zunächst die rechte, dann die linke Hemisphäre von oben her in scheibenartigen etwa 1 cm dicken Stücken abgetragen. Der letzte Horizontalschnitt liegt ungefähr 5 mm über der dorsalen Balkenfläche.

Legen wir ein Gehirn auf die Basis. Tragen wir die Hemisphären von oben her in horizontalen Schnittscheiben ab. Was beobachten wir zunächst?

Jeder Schnitt läßt deutlich zwei verschiedene Substanzen erkennen, eine im Innern gelegene, helle, weiße Substanz und eine an der Peripherie bandförmig ziehende graue Sub-

stanz (Fig. 38). Die weiße Substanz tritt auf den ersten Schnittstücken gegenüber der grauen an Mächtigkeit zurück. Je tiefer wir aber dringen, um so mehr weiße Substanz kommt zum Vorschein, und auf dem letzten unmittelbar über dem Balken geführten Horizontalschnitt (Fig. 39) finden wir in jeder Hemisphäre ein großes weißes Markfeld, das Centrum semiovale (Vieussens), das peripherwärts von dem grauen Bande begrenzt wird, welches die Großhirnrinde, die Substantia corticalis darstellt.

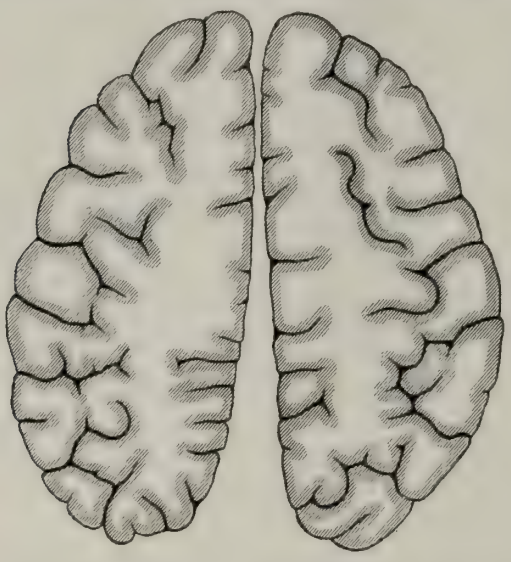

Fig. 38. Horizontaler Schnitt durch das Gehirn. Weiße und graue Substanz.

Diese Substantia corticalis ist nicht überall gleich stark entwickelt, die Dicke ist je nach der Hirnregion eine wechselnde. Im allgemeinen ist die Hirnrinde mehr entwickelt auf der Höhe der Windungen, weniger in der Tiefe der Furchen, dicker auf der äußeren konvexen wie auf der medialen und basalen Hemisphärenfläche; die größte Entwicklung erreicht sie in der oberen Region der Centralwindungen und im Lobulus paracentralis, die minimalste im occipitalen Pol. Bei genauer Betrachtung kann man auch mit bloßem Auge oft erkennen, daß die Hirnrinde nicht homogen gebaut ist, sondern aus parallel zur Oberfläche ziehenden, abwechselnd grauen und weißen Schichten besteht. Die weißen Streifen werden

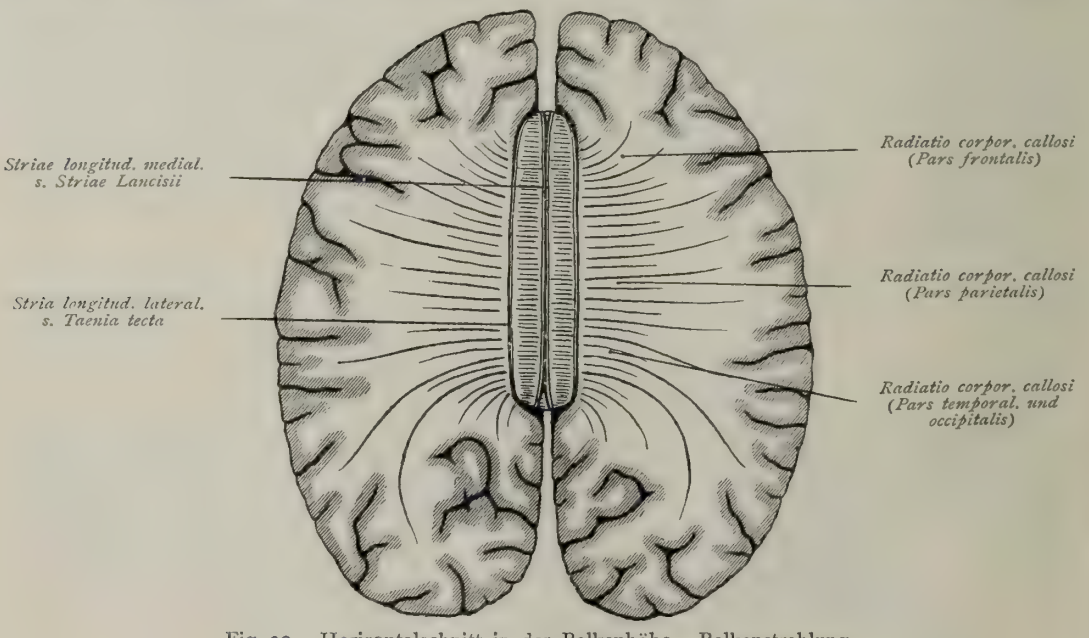

Fig. 39. Horizontalschnitt in der Balkenhöhe. Balkenstrahlung.

als Baillargersche Streifen bezeichnet. Die Rinde des Occipitallappens, speziell um die Fissura calcarina, läßt diese Schichtung makroskopisch recht deutlich erkennen. Hier findet

man drei Schichten, eine äußere und innere graue Schicht und einen zwischen diesen Schichten ziehenden dünnen, hellen Streifen, der als Vicq d'Azyrscher Streifen (Fig. 40) oder, da ihn Gennari zuerst beschrieben, als Gennarischer Streifen bezeichnet wird. Die Erklärung dieses schichtenartigen Aufbaues wird uns späterhin die mikroskopische Betrachtung der Hirnrinde geben.

Durch die Abtragung der Hemisphären tritt nun auch der Balken deutlich zutage. Wir haben die dorsale Fläche des Truncus corporis callosi vor uns, die jederseits von der darüberliegenden medialen Hemisphärenwand durch den Sulcus corporis callosi abgegrenzt wird.

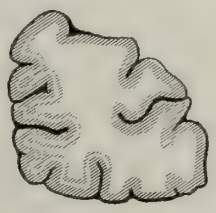

Fig. 40. Vertikalschnitt durch den Occipitallappen. Vicq d'Azyrscher Streifen s. Gennarischer Streifen.

Der Balken, Corpus callosum, Commissura cerebri magna, bildet eine die beiden Hemisphären verbindende weiße Markmasse. Quer verlaufende Faserzüge werden auf der Oberfläche des Truncus oder des Balkenstammes als Striae transversae sichtbar. Sie dringen in die Hemisphärenwand ein und bilden die Balkenstrahlung, Radiatio corporis callosi (Fig. 39). Die Balkenstrahlung zerfällt in einen vorderen, mittleren und hinteren Teil. Der vordere Teil, Pars frontalis, gehört dem Balkenknie an und verbindet die vorderen Teile des Stirnhirns. Die Fasern bilden, da sie infolge des Überragens des Stirnhirns über das Balkenknie im Bogen weit nach vorne gegen den frontalen Pol ziehen, eine Art Zange, Forceps anterior. Der mittlere Teil, Pars parietalis, gehört dem Balkenstamm an und verbindet die hinteren Teile der Stirnlappen und die Schläfenlappen. Der hintere Teil gehört dem hinteren Abschnitt des Balkenstammes und dem Balkenwulst an und verbindet als Pars temporalis und Pars occipitalis die Temporal- und Occipitallappen. Die im Bogen weit nach hinten zum occipitalen Pol ziehenden Balkenfasern bilden den Forceps posterior. Über dem Balken liegt als dünner Belag das Induseum griseum, das in der Mitte sich zu zwei und lateralwärts zu je einem Längsstreifen verdickt. Die mittleren Längsstreifen, zwischen denen eine Längsfurche, die Raphe corporis callosi, zieht, werden als Striae longitudinales mediales s. Striae Lancisii bezeichnet; die lateralwärts im Sulcus corporis callosi gelegenen Streifen sind die Striae longitudinales laterales s. Taeniae tectae.

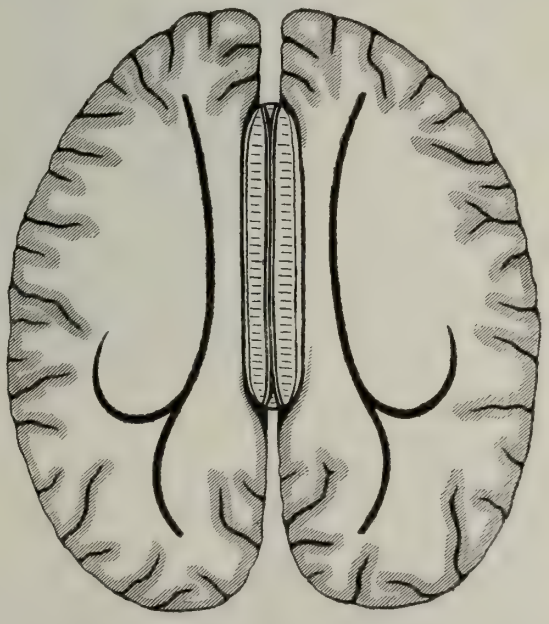

Fig. 41. Horizontalschnitt in der Balkenhöhe. Die im Centrum semiovale angegebenen schwarzen Linien bezeichnen die Schnittführung zur Eröffnung der Seitenventrikel.

Es erfolgt nun die Eröffnung der Seitenventrikel. Die den Balken median noch überragenden Hemisphärenteile werden lateralwärts bis zur Höhe der dorsalen Balkenoberfläche abgetragen. Löst man diese Teile leicht mit den Fingern los, dann gelingt es bei geeigneter Härtung des Gehirns, die Radiato corporis callosi und besonders den Forceps anterior und posterior darzustellen. Nun dringt man mit spitzem Messer lateral vom Balkenstamm ungefähr 1—2 cm hinter dem Balkenknie durch die von der Balkenstrahlung gebildete Decke

des Seitenventrikels in die Tiefe, verlängert den Schnitt nach vorn bis in die Höhe des Balkenknies in gerader Richtung, nach hinten in nach auswärts leicht konvexem Bogen bis hinter den Balkenwulst und bringt sodann durch allmähliche Erweiterung des Einschnittes medial- und lateralwärts den Ventrikel zur Darstellung.

An jedem Seitenventrikel unterscheiden wir drei Ausbuchtungen oder Hörner, das Vorderhorn, Cornu anterius, im Stirnlappen, das Hinterhorn, Cornu posterius, im Hinterhauptslappen, das Unterhorn, Cornu inferius im Schläfenlappen, und einen die Hörner verbindenden mittleren Hauptteil, die Pars centralis (Fig. 42).

Das Vorderhorn, Cornu anterius, wird vorne, unten und oben von der Balkenstrahlung begrenzt. Die Ausstrahlungen des Balkenknies schließen das Vorderhorn vorne ab und bilden zudem einen Teil des Bodens. Die mediale Wand und zugleich die Scheidewand zwischen beiden Vorderhörnern bildet das Septum pellucidum, das aus zwei dünnen Platten,

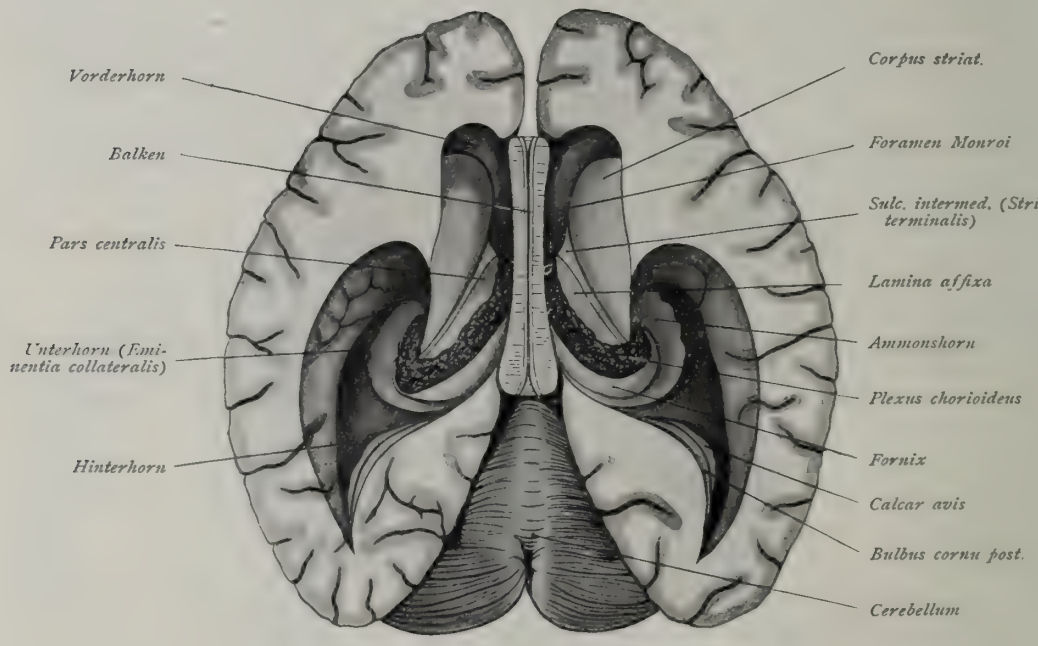

Fig. 42. Seitenventrikel.

Laminae septi pellucidi, besteht, zwischen denen sich das allseitig geschlossene Cavum septi pellucidi findet. Einen Teil des Bodens und die laterale Wand bildet ein grauer Hügel, der Streifenhügel, das Corpus striatum. Der vordere verdickte, in das Vorderhorn vorragende Teil des Streifenhügels wird als Kopf, Caput, bezeichnet; nach hinten zu verschmälert sich der Hügel bedeutend und zieht als schmaler Streifen, als Schweif, Cauda corporis striati, durch die Pars centralis bis ins Unterhorn, wo er einen Teil des Daches des Unterhorns bildet.

Die Pars centralis ist eine dünne horizontale Spalte. Ihr Dach wird von der Balkenstrahlung gebildet. Am Boden finden wir lateral das Corpus striatum, dann folgt die Stria terminalis s. Stria cornea. Diese Stria terminalis bildet den Boden eines zwischen dem Corpus striatum und dem ihm angrenzenden Thalamus ziehenden Sulcus, des Sulcus intermedius. Stria cornea heißt sie wegen der bläulichen Verfärbung, die von der unmittelbar unter ihr ziehenden Vena terminalis herrührt. Medial von der Stria terminalis folgt eine

dünne, den lateralen Teil des Thalamus deckende und mit ihm verwachsene Lamelle, die Lamina affixa. Weiter medial schließen sich dann der Plexus chorioideus ventriculi lateralis und die dorsale Fläche des freien mit dem Balken nicht verwachsenen Teils des Gewölbes oder des Fornix an.

Bezüglich des Plexus chorioideus muß besonders bemerkt werden, daß dieses aus Piagewebe bestehende Gebilde eigentlich nur scheinbar in den Seitenventrikeln liegt, denn, wie alle Teile des Seitenventrikels mit Ependym bekleidet sind, so zieht auch hier eine dünne Epithelschicht als Lamina chorioidea epithelialis über den Plexus chorioideus, letzterer liegt also extraventrikulär. Lateral beginnt diese Lamina chorioidea epithelialis bei der Lamina affixa, medial geht sie in das über den Fornix ziehende Epithel über (siehe Fig. 63). Entfernt man den Plexus chorioideus, dann wird mit ihm auch die Lamina chorioidea epi-

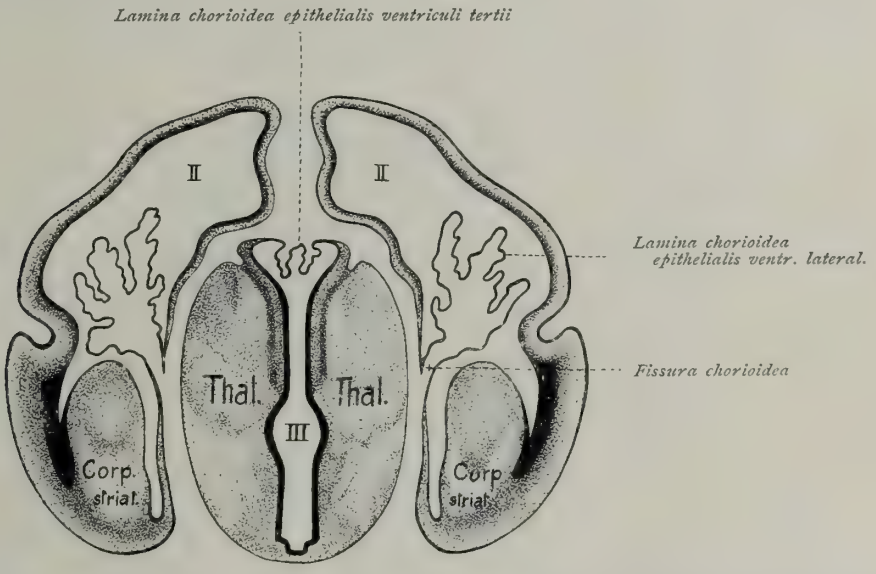

Fig. 43. Querschnitt durch das Gehirn eines menschlichen Embryo von 50 mm Länge. In der Mitte der Thalamus mit dem III. Ventrikel (III), dessen Dach von der Lamina chorioidea epithelialis ventriculi tertii gebildet wird. Zu beiden Seiten des Thalamus die Hemisphärenbläschen mit den Laminae chorioideae epitheliales des Seitenventrikels (II).

thelialis weggenommen, letztere reißt am medialen Rande der Lamina affixa und am lateralen Rande des Fornix ab und es bleiben an diesen beiden Stellen feine weiße Bändchen oder Streifchen zurück, die man als Taeniae bezeichnet und zwar als Taenia chorioidea und als Taenia fornicis.

Diese Taenien sind also als solche beim normalen, unversehrten Gehirn nicht vorhanden, sondern es sind Kunstprodukte, wie das auch die später noch zu erwähnende Taenia fimbriae, Taenia thalami und Taenia ventriculi quarti sind. Ihr Verhalten ist nur entwicklungsgeschichtlich zu verstehen. Während sich von der ursprünglichen Wand des embryonalen Hirnrohrs der größere Teil im Laufe der Entwicklung verdickt und zu Nervensubstanz wird, bleibt an bestimmten Stellen, so an der Decke des III. und IV. Ventrikels, sowie in einem Streifen der medialen Hemisphärenwand die Bildung von Nervensubstanz aus und der Zusammenhang des Rohres wird daselbst nur durch dünne Epithelplatten, Laminae chorioideae epitheliales, vermittelt, in welche Laminae die angrenzenden nervösen Hirnteile unter Zuspitzung sich fortsetzen. Diese Laminae chorioideae erfahren an bestimmten Stellen gegen die Hirnhöhlen hin komplicierte Einfaltungen, in welche auch das der Außenfläche des Hirnrohrs aufliegende Piagewebe eindringt, was weiterhin zur Bildung der Plexus chorioidei führt. Wer-

den nun später die Hirnhäute entfernt, nimmt man also z. B. den Plexus des Seitenventrikels weg, dann wird auch die über den Plexus ziehende Lamina chorioidea epithelialis mitentfernt, und es bleiben nun längs der Rißränder an jenen Stellen, wo die Hirnsubstanz in die dünne Epithelplatte übergeht, feine lineare Säume zurück, die man als Taenien bezeichnet.

Der Plexus chorioideus ventriculi lateralis zieht nach vorn gegen das Vorderhorn zu in die Tiefe. Hier treffen wir auf das die beiden Seitenventrikel und diese letzteren mit dem III. Ventrikel verbindende Foramen interventriculare Monroi. Nach hinten zu zieht der Plexus nach außen und unten in das Unterhorn.

Das Hinterhorn, Cornu posterius, bildet eine nach hinten sich verengende Spalte von wechselnder Länge mit lateral konvex und medial konkav gewölbter Wandung. Die laterale obere Begrenzungsfläche wird von der Balkenstrahlung gebildet, die übrigen Begrenzungsflächen bilden Markteile des Hinterhauptlappens. An der medialen Wand springen meist zwei übereinander liegende Längswülste gegen das Innere vor. Der obere weniger konstante Wulst wird als Bulbus cornu posterioris bezeichnet und kommt durch die lateralwärts

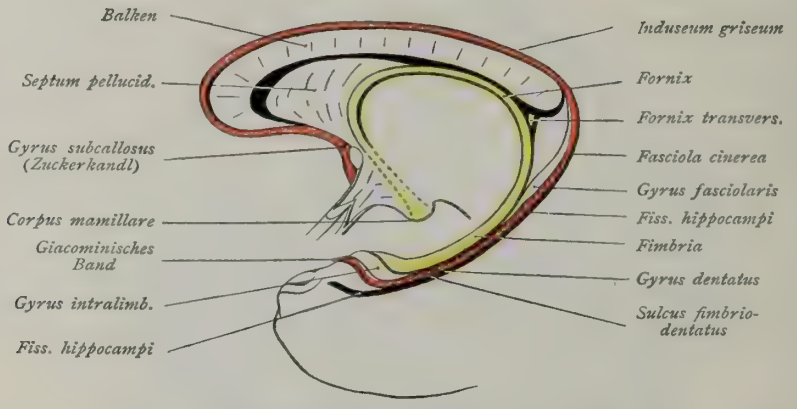

Fig. 44. Gyrus dentatus (rot). Fimbria und Fornix (gelb).

in konvexem Bogen ziehenden Balkenfasern (Forceps posterior) zustande, welche die hier von außen tief eindringende Fissura parieto-occipitalis umkreisen. Der untere konstante Wulst heißt Vogelsporn, Calcar avis, und entsteht durch das tiefe Eindringen der Fissura calcarina.

Das Unterhorn, Cornu inferius, erstreckt sich im Bogen nach unten und weit nach vorne in den Schläfenlappen, erreicht aber dessen Spitze nicht, sondern endet daselbst blind. Das Dach wird lateral von der als Tapete bezeichneten Balkenstrahlung, medial von der Cauda corporis striati und der Stria terminalis gebildet. Der Boden zeigt die Eminentia collateralis, einen länglichen Wulst, der durch das tiefe Eindringen der Fissura collateralis von außen her verursacht wird. Er setzt sich nach hinten gegen das Hinterhorn hin in ein dreieckiges, schwach gewölbtes Feld, in das Trigonum collaterale, fort. An der medialen Wand des Unterhorns finden wir einen eigentümlichen halbmondförmig gekrümmten Wulst, den Hippocampus (Seepferdefuß) oder das Ammonshorn (Cornu Ammonis), das durch die von außen her tief eindringende Fissura hippocampi verursacht wird. Er beginnt hinter der Pars centralis und vor dem vorderen Ende des Calcar avis, zieht in lateralwärts konvexem Bogen nach unten und vorne, wird gegen das Vorderende des Unterhorns hin breiter und endet daselbst mit einigen durch Einschnitte voneinander getrennten Erhebungen, die als Klauen, Digitationes hippocampi bezeichnet werden, die verschieden stark entwickelt sein können, mitunter nur angedeutet sind, in anderen Fällen aber zu vier bis fünf bis sieben und mehr an der Zahl vorhanden sind. Die zwischen den Digita-

tionen liegenden Einbuchtungen nennt man Sulci interdigitales. Jene bei Betrachtung der Pars centralis erwähnte dorsale Fläche des freien, mit dem Balken nicht verwachsenen Teiles des Gewölbes oder des Fornix sehen wir nach hinten und lateralwärts ziehen; sie begleitet im Unterhorn medial den Hippocampus als Fimbria hippocampi. Der Plexus chorioideus ventriculi lateralis, der sich von der Pars centralis weg direkt in das Unterhorn fortsetzt, ist an der Grenze zwischen Pars centralis und Unterhorn besonders stark entwickelt — Glomus chorioideum, im Unterhorn bildet er einen Teil der medialen Begrenzungsfläche. Löst man hier den Plexus von der Fimbria los, dann bleibt die als Taenia fimbriae bezeichnete dünne Lamelle zurück. Die Wand des Unterhorns bildet am vorderen Ende eine dünne, das Horn nach außen abschließende Lamelle, die mit Ependym überzogen ist und als Velum terminale — Aeby — bezeichnet wird. Eine besondere Betrachtung erfordern nun noch das Gewölbe und das Ammonshorn (Fig. 44, 45 u. 46).

Das Gewölbe oder der Fornix stellt ein paariges Gebilde dar, das sich in großem Bogen vom Uncus gyri hippocampi her bis zu den Corpora mamillaria erstreckt.

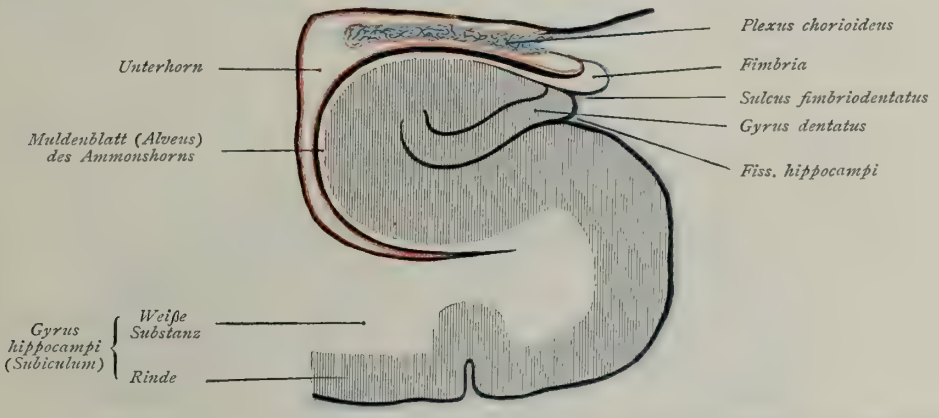

Fig. 45. Ammonshorn und Gyrus dentatus. Ependym rot. Pia mater und Plexus chorioideus blau.

Vom Unterhorn des Seitenventrikels zieht jederseits die anfangs schmale Fimbria nach hinten gegen das Splenium corporis callosi und geht hier in den unter dem Balken nach vorn ziehenden Gewölbeschenkel — Crus fornicis — über. Die beiden Crura fornicis bilden mit der unteren Balkenfläche ein mit der Spitze nach vorn gerichtetes gleichschenkeliges Dreieck. Zwischen beiden Schenkeln dieses Dreiecks verlaufen quere Faserzüge, sie bilden den Fornix transversus oder die Commissura hippocampi. Die ganze dreieckige Markplatte wird auch als Psalterium oder Lyra Davidis bezeichnet, sie ist oft von der unteren Balkenfläche durch einen kleinen Spaltenraum, den Vergaschen Ventrikel oder das Cavum psalterii getrennt.

Die Gewölbeschenkel, welche den hinteren Teil des Thalamus umkreisen und gegen die untere Balkenfläche ziehen, bilden durch ihre Vereinigung das Corpus fornicis, das im hinteren Teile mit dem Balken verwachsen ist und nach vorne hin bis in die Gegend des Foramen interventriculare reicht. Die untere Fläche des Gewölbes zeigt in der Mitte eine Rinne, den Sulcus medianus fornicis. Nach vorn hin teilt sich das Corpus fornicis in die Fornixsäulen — Columnae fornicis —, die nun als weiße cylindrische Stränge in nach vorne konvexem Bogen vor dem Thalamus als vordere Begrenzung des Foramen interventriculare und hinter der Commissura anterior in die Tiefe treten und jederseits im Hypothalamusgebiet verschwinden; sie finden schließlich ihr Ende in den Corpora mamillaria.

Das Ammonshorn wird, wie bereits erwähnt, durch die von außen her tief eindringende Fissura hippocampi verursacht. Über diese Verhältnisse können wir uns am besten Klarheit verschaffen, wenn wir einen frontalen (vertikalen) Schnitt unmittelbar hinter dem Uncus gyri hippocampi anlegen (Fig. 45 u. 46). Dann erkennen wir folgendes: Wir sehen, wie sich von der Stelle weg, wo die Fissura hippocampi in die Tiefe tritt, die ganze Rindenformation gegen den Ventrikel vorschiebt und dann im Bogen mit gegen den Ventrikel gerichteter Konvexität wieder medialwärts rollt, gewissermaßen einen beinahe vollständig geschlossenen Hohlzylinder bildend, in welchem als grauer Strang der Gyrus dentatus liegt. Das Ende der gerollten Platte

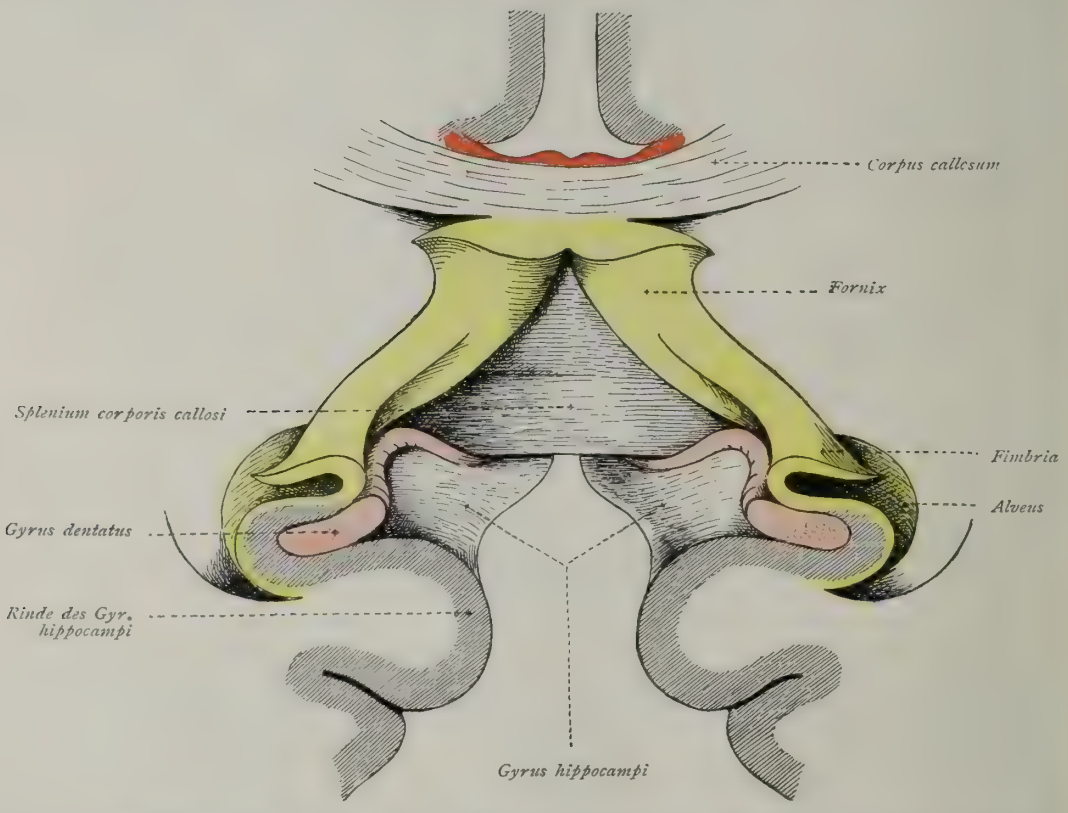

Fig. 46. Ammonsformation. Übergang des Alveus und der Fimbria (gelb) in den Fornix. Verlauf des Gyrus dentatus (rot) hinter das Splenium corporis callosi und als Induseum über den Balken. Die Figur stellt das hintere Balkenende von unten und vorn betrachtet dar.

biegt in spitzem Winkel wieder nach außen um, um gegen den Ventrikel hin als dünne Lamelle zu enden. Diese in den Ventrikel vorgeschobene Formation ist das Ammonshorn. Da dieselbe gleichsam auf dem Gyrus hippocampi ruht oder liegt, hat man den Gyrus hippocampi auch als Subiculum des Ammonshorns bezeichnet. Die weiße Faserschicht, welche der konvexen, in den Ventrikel vorgeschobenen Rindenfläche der gerollten Platte aufliegt, heißt Muldenblatt — Alveus —, sie setzt sich in das in spitzem Winkel umbiegende Ende der Platte, in die Fimbria, fort.

Verfolgen wir nun die ganze Formation nach hinten, gegen das hintere Balkenende zu, am besten, indem wir hinter dem ersten unmittelbar hinter dem Uncus angelegten Vertikalschnitt mehrere aufeinander folgende Querschnitte anlegen. Dann können wir folgendes erkennen:

Die Rindenformation des Gyrus hippocampi geht in diejenige des Isthmus gyri fornicati und weiterhin des Gyrus cinguli über. Der Gyrus dentatus trennt sich von der Fimbria los und zieht als Fasciola cinerea um das Splenium corporis callosi, um sich dann als Induseum griseum über dem Balken fortzusetzen. Alveus und Fimbria setzen sich in den Fornix fort, und zwar geht der Alveus in den medialen, die Fimbria dagegen in den lateralen Teil des unter dem Balken weiterziehenden Fornix über.

Telencephalon — Endhirn.

Graue Massen und Kerne.

Außer der grauen Rinde, der Substantia corticalis, finden wir im Innern der Hemisphären noch bestimmte graue Massen, die als graue Kerne oder Ganglien des Endhirns bezeichnet werden. Diese sind: der Nucleus caudatus, der Nucleus lentiformis, das Claustrum, der Nucleus amygdalae. Sie bilden Bestandteile des Stammes des Telencephalon.

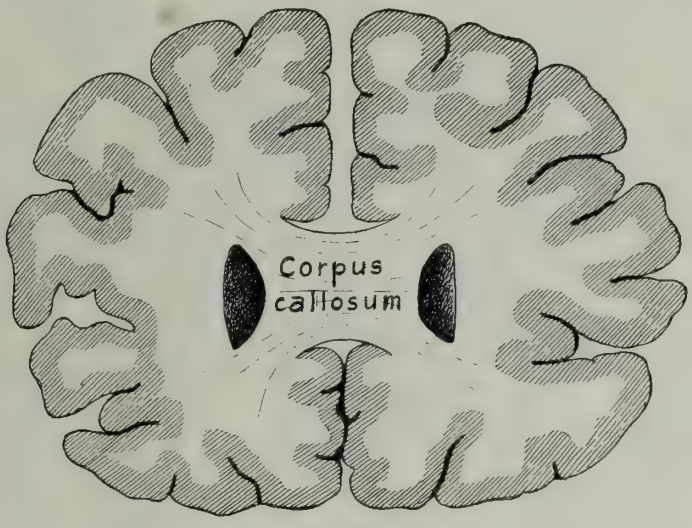

Fig. 47. Vertikalschnitt durch das Gehirn in der Höhe des Balkenknies. Zu beiden Seiten des Corpus callosum das Vorderhorn des Seitenventrikels.

Fig. 48. Nucleus caudatus und Nucleus lenticularis gelb.

Der Nucleus caudatus oder Schwanzkern bildet einen Teil des bei Betrachtung der Seitenventrikel erwähnten Corpus striatum. Das Corpus striatum oder Stammganglion wird nämlich durch weiße durchtretende Fasermassen in zwei Teile getrennt, in einen dorsal

und medial gelegenen Kern, den Nucleus caudatus, und in einen lateral gelegenen Kern, den Nucleus lentiformis s. lenticularis oder Linsenkern. Die trennende Fasermasse bildet die Capsula interna. Das in das Vorderhorn des Seitenventrikels hervorragende

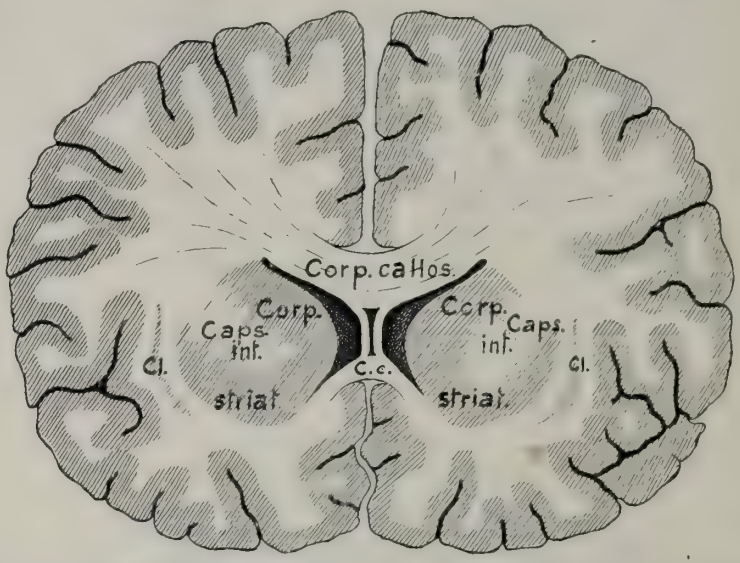

Fig. 49. Vertikalschnitt durch das Gehirn in der Höhe des Septum pellucidum, das sich zwischen Balkenstamm *(Corp. callos.)* und Rostrum des Balkens *(C. c.)* ausdehnt und die mediale Begrenzung der Vorderhörner bildet. Das Corpus striatum wird bereits durch die Capsula interna geteilt. *Cl* = Claustrum.

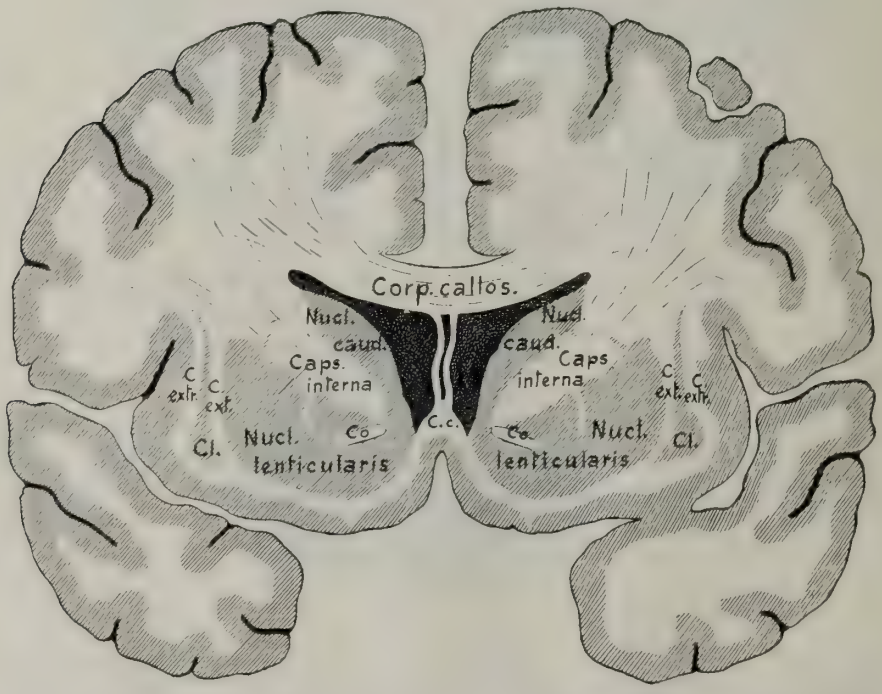

Fig. 50. Vertikalschnitt durch das Gehirn. *Cc* = Corpus callosum (Lamina rostralis), *Co* = Commissura anterior, *C. ext.* = Capsula externa, *Cl* = Claustrum, *C. extr.* = Capsula extrema.

verdickte vordere Ende und der nach hinten durch die Pars centralis und ins Unterhorn ziehende schmale Streifen des Corpus striatum gehören dem Nucleus caudatus an; wir setzen daher statt der Bezeichnung »Caput« und »Cauda corporis striati« richtiger »Caput« und »Cauda nuclei caudati«. Die laterale Kante der dorsalen Fläche des Nucleus caudatus erreicht den lateralen Rand des Seitenventrikels, die mediale Kante stößt an die Stria terminalis, die laterale Fläche liegt der Capsula interna an. (Vgl. hier die Figuren 47, 49, 50, 51 u. 52.)

Der Nucleus lentiformis s. lenticularis bildet einen keilförmigen Kern mit äußerer Basis und nach innen gerichteter Spitze; er liegt lateral und zugleich ventral vom Nucleus caudatus und vom Thalamus und wird von diesen letzteren durch die innere Kapsel getrennt.

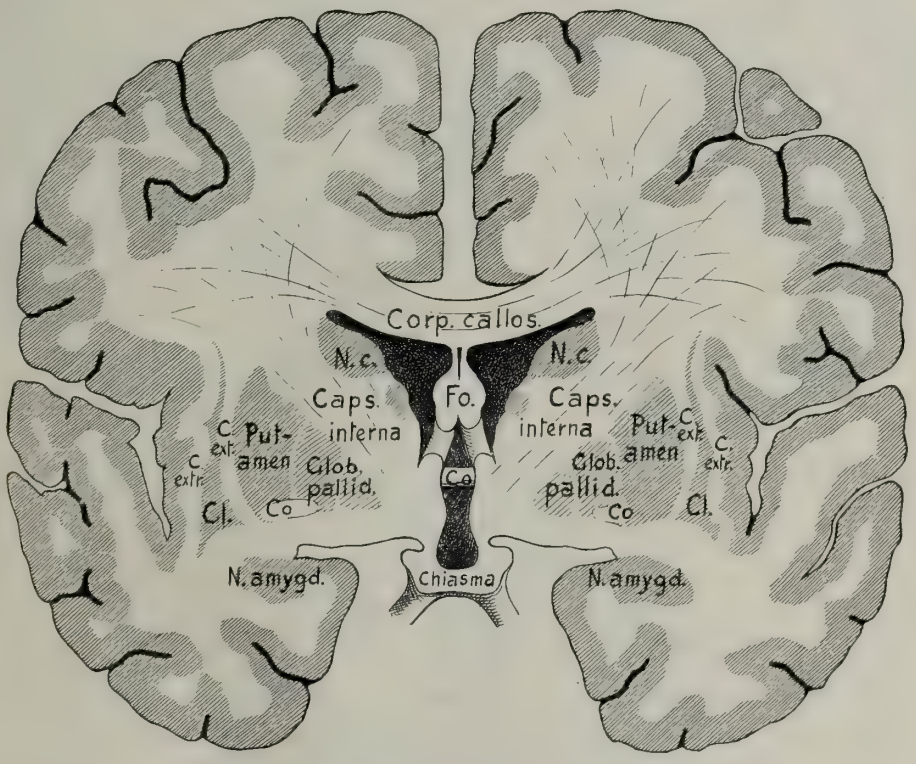

Fig. 51. Vertikalschnitt durch das Gehirn.
Fo = Fornixsäulen, zwischen ihnen und dem Balken noch ein Teil des Septum pellucidum. *N. c.* = Nucleus caudatus. *Co* = Commissura anterior; *C. ext.* = Capsula externa. *Cl* = Claustrum; *C. extr.* = Capsula extrema.

Vorne und ventral tritt der Nucleus lentiformis unmittelbar mit dem Kopf des Nucleus caudatus in Verbindung, dorsal finden sich weitere feinere graue Verbindungsstreifen zwischen beiden Kernen, daher die Bezeichnung »Corpus striatum« für beide Kerne zusammen. Der Nucleus lentiformis grenzt mit seiner medialen, von oben außen nach unten innen schräg geneigten Fläche an die Capsula interna, die laterale Fläche steht vertikal, ist nach außen leicht konvex gewölbt und grenzt an die Capsula externa, die eine dünne weiße Marklamelle darstellt und lateral von einer dünnen Schicht grauer Substanz, der Vormauer oder dem Claustrum, begrenzt wird. Die ventrale Fläche des Linsenkerns ist horizontal und hängt im mittleren Teile mit der Rinde der Substantia perforata anterior zusammen. Zwei dünne, der lateralen Fläche mehr oder weniger parallel ziehende Markblätter zergliedern den Linsenkern in drei Teile, in die Glieder des Kerns. Das äußere, grau gefärbte Glied überragt an

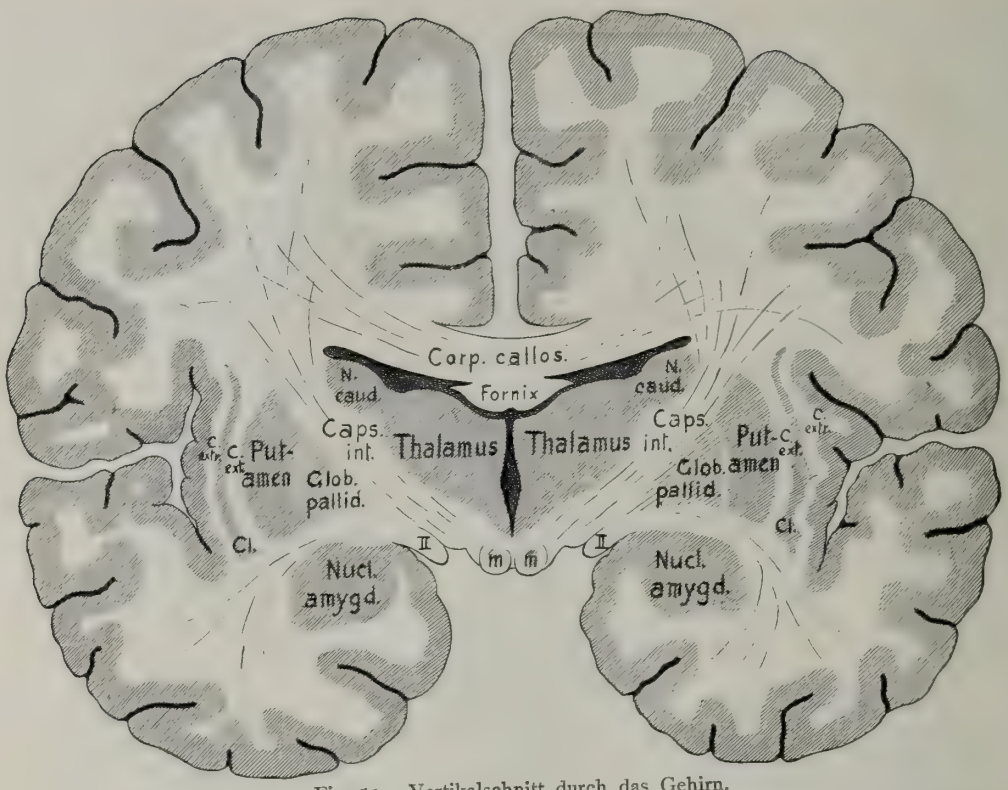

Fig. 52. Vertikalschnitt durch das Gehirn.
C. ext. = Capsula externa; *Cl* = Claustrum; *C. extr.* = Capsula extrema; *II* = Tractus opticus, *m* = Corpus mamillare.

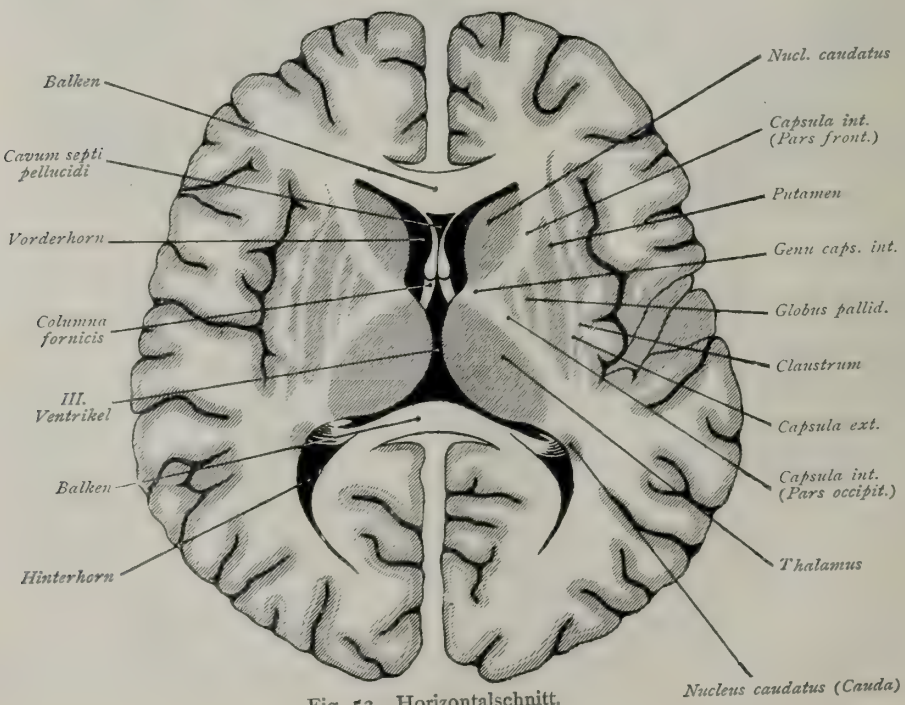

Fig. 53. Horizontalschnitt.

Größe die beiden anderen medial gelegenen und wird als Schale, Putamen, bezeichnet. Die beiden inneren, blassen Glieder sind kleiner und bilden zusammen den Globus pallidus.

An der zwischen Linsenkern einerseits und Nucleus caudatus und Thalamus andererseits sich ausdehnenden inneren Kapsel (Fig. 53) unterscheiden wir einen vorderen Schenkel, Pars frontalis capsulae internae, zwischen Nucleus lentiformis und Nucleus caudatus, einen hinteren Schenkel, Pars occipitalis capsulae internae, zwischen Nucleus lentiformis und Thalamus. Beide Schenkel treten in lateralwärts offenem Winkel oder im Knie, Genu capsulae internae, zusammen.

Das Claustrum oder die Vormauer bildet einen flach ausgebreiteten Kern, eine schmale Platte grauer Substanz, die sich ventralwärts etwas verdickt und hier medialwärts mit der Substantia perforata anterior in Verbindung tritt. Die mediale Fläche ist glatt und grenzt an die dünne Capsula externa. Die laterale Fläche zeigt kleine Vorsprünge und grenzt an ein weißes Marklager, das sich zwischen dem Claustrum und der Rinde der Insel ausdehnt, und als Capsula extrema bezeichnet wird.

Unter dem Linsenkern liegt im vordersten Abschnitt des Temporallappens der Nucleus amygdalae oder Mandelkern. Er hängt mit der Rinde des Gyrus hippocampi und der Substantia perforata anterior zusammen.

Telencephalon — Endhirn.

Zusammenfassung.

Das Telencephalon oder Endhirn bildet die vorderste und größte Abteilung des Encephalon und gliedert sich in das Hemisphaerium und die Pars optica Hypothalami.

A. Das Hemisphaerium umfaßt:

den Hirnmantel oder das Pallium,
das Riechhirn oder Rhinencephalon,
den Stamm des Endhirns.

Beide Hemisphären, durch die Fissura longitudinalis cerebri voneinander getrennt, stehen miteinander durch die Lamina terminalis, das Corpus callosum, die Commissura anterior und den Fornix transversus in Verbindung.

Das Pallium zeigt durch Spalten und Furchen voneinander getrennte Hirnlappen und Hirnwindungen. Als Fissuren oder Totalfurchen werden jene tief einschneidenden Hauptfurchen bezeichnet, die schon früh entwickelt sind und infolge ihres tiefen Eindringens die Ventrikelwand nach innen vordrängen. Hierher gehören: die Fissura cerebri lateralis (Sylvii), die Fissura parieto-occipitalis, die Fissura calcarina, die Fissura collateralis, die Fissura hippocampi. In der Tiefe der Fissura cerebri lateralis liegt die Fossa cerebri lateralis, welcher als ventrikuläre Vorwölbung das Corpus striatum entspricht. Der Fissura parieto-occipitalis entspricht im Hinterhorn des Seitenventrikels der Bulbus cornu posterioris, der Fissura calcarina der Calcar avis, der Fissura collateralis entspricht die Eminentia collateralis, der Fissura hippocampi der im Unterhorn gelegene Hippocampus oder das Ammonshorn.

Als Sulci oder Rindenfurchen bezeichnen wir jene weniger tief gehenden, mehr auf die Oberfläche beschränkten Furchen.

Als Hauptlappen des Hirnmantels haben wir den Lobus frontalis, den Lobus parietalis, den Lobus temporalis, den Lobus occipitalis und die Insel kennen gelernt.

Die Insel oder der Stammlappen gehört indessen nicht zum Hirnmantel, sondern zum Stammteil des Endhirns.

Das Rhinencephalon gliedert sich in das periphere Gebiet und das Rindengebiet.

Das periphere Gebiet umfaßt den Lobus olfactorius, der in Lobus olfactorius anterior und posterior zerfällt.

Zum Lobus olfactorius anterior gehören:

der Bulbus olfactorius,
der Tractus olfactorius,
das Tuberculum olfactorium,
die Area parolfactoria — Broca —.

Vom Tuberculum olfactorium zieht lateral der Gyrus olfactorius lateralis gegen die Fossa Sylvii, bildet hier den Angulus gyri olfactorii lateralis, verläuft dann nach hinten und endet als Gyrus semilunaris und Gyrus ambiens am vorderen Rande des Gyrus hippocampi; medial zieht der Gyrus olfactorius medialis, seine Fortsetzung bildet auf der medialen Hemisphärenfläche die Area parolfactoria — Broca —, welch letztere sich nach oben in den Gyrus cinguli fortsetzt.

Zum Lobus olfactorius posterior gehören die Substantia perforata anterior und das dem Tractus opticus anliegende diagonale Brocasche Band, welch letzteres in den auf der medialen Hemisphärenfläche hinter der Area parolfactoria gelegenen Gyrus subcallosus — Zuckerkandl — übergeht.

Das Rindengebiet umfaßt als Hauptteile:

den Gyrus fornicatus — Arnold —, der aus dem Gyrus cinguli und dem Gyrus hippocampi und dem diese beiden verbindenden Isthmus gyri fornicati besteht;

das durch die Fissura hippocampi ins Unterhorn des Seitenventrikels vorgedrängte Ammonshorn;

den Gyrus dentatus,

ferner den Gyrus uncinatus, den Gyrus intralimbicus, den Gyrus fasciolaris, die Balkenwindungen.

Über den Zusammenhang der peripheren und centralen Gebiete siehe S. 35.

Den wichtigsten Teil des Stammes bildet das Corpus striatum, das durch die Capsula interna in den medial gelegenen Nucleus caudatus und den lateral gelegenen Nucleus lentiformis getrennt wird. Der Nucleus lentiformis ist durch durchtretende Markblätter in Putamen und Globus pallidus gegliedert. Zum Stamme des Endhirns gehören ferner das Claustrum, das vom Nucleus lentiformis durch die Capsula externa getrennt ist, und der im vordersten Teile des Temporallappens gelegene Nucleus amygdalae. Alle diese Kerne stehen mit der Rinde der Substantia perforata anterior in Verbindung.

Im Innern jeder Hemisphäre dehnt sich der Seitenventrikel mit seinen drei Hörnern, dem Vorderhorn, Hinterhorn, Unterhorn und der verbindenden Pars centralis aus. Die beiden Seitenventrikel kommunizieren miteinander und mit dem dritten Ventrikel durch des Foramen interventriculare (Monroi).

B. Die Pars optica Hypothalami umfaßt:

die Lamina terminalis,
das Chiasma opticum mit den Tractus optici,
das Tuber cinereum,
das Infundibulum,
die Hypophyse.

Diencephalon — Zwischenhirn.

Zum Diencephalon gehören:

die Pars mamillaris Hypothalami
und das Thalamencephalon.

Es umschließt den III. Ventrikel. Das Dach des III. Ventrikels wird gebildet von der Lamina chorioidea epithelialis und der über ihr gelegenen und mit ihr verschmolzenen Tela chorioidea ventriculi tertii. Über letzterer folgen als sekundäre Bedeckungen der Fornix und das Corpus callosum.

Wir gehen nun in folgender Weise vor. Zunächst stellen wir uns den Fornix dar. Zu diesem Zwecke wird der Balken in einer Entfernung von etwa 1—2 cm vom hinteren Rande des Splenium quer durchschnitten. Dies geschieht am besten, wenn man mit dem Messer von der Seite her über dem Crus fornicis horizontal eindringt und dann den Balken von unten nach oben und etwas schräg nach hinten durchtrennt. Nun hebt man den Balken in die Höhe, löst seine Verbindung mit dem Psalterium, trennt ihn nach vorne vom Corpus fornicis und weiterhin vom oberen Rande des Septum pellucidum.

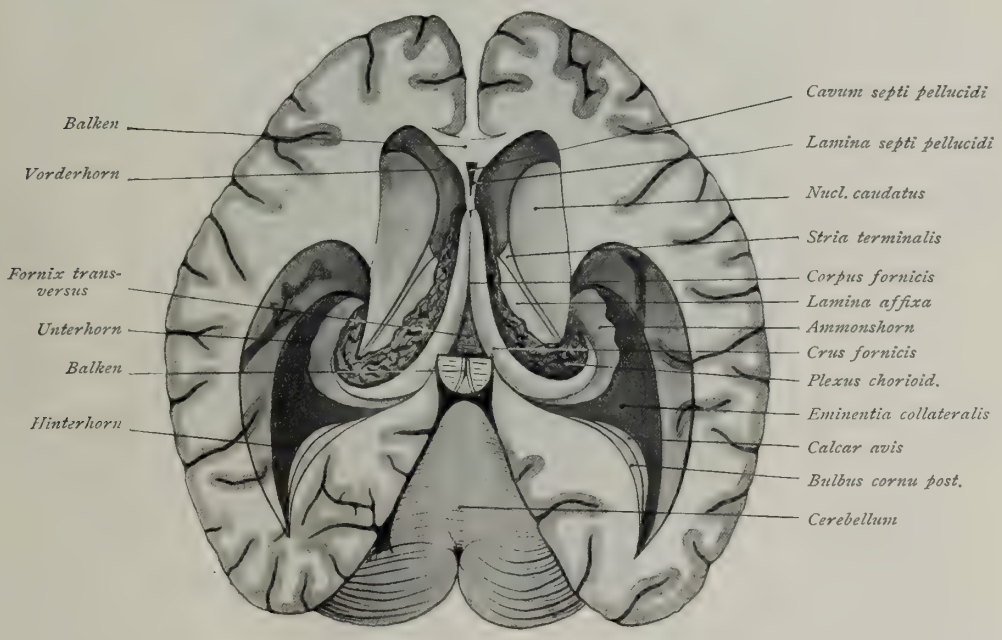

Fig. 54. Seitenventrikel. Der Balken ist entfernt.

Nach Entfernung des Balkens beachte man zunächst, wie jederseits die aus dem Unterhorn aufsteigende Fimbria in das Crus fornicis übergeht, wie die Crura fornicis nach vorne hin sich einander nähern und zur Bildung des Corpus fornicis zusammentreten, und wie die Columnae fornicis vor dem Foramen interventriculare in die Tiefe treten (Fig. 54). Beachten wir ferner das die Scheidewand der beiden Vorderhörner bildende Septum pellucidum mit den beiden Laminae und dem zwischen diesen gelegenen Cavum septi pellucidi, ferner den Verlauf des Plexus chorioideus ventriculi lateralis vom Unterhorn durch die Pars centralis bis zum Foramen interventriculare. Mittels einer Sonde oder einer Borste können wir uns überzeugen, wie das Foramen interventriculare die beiden Seitenventrikel verbindet. Der Plexus chorioideus ventriculi lateralis hängt hier mit dem Plexus chorioideus

des III. Ventrikels zusammen; vergessen wir dabei nicht, daß der Plexus extraventrikulär gelegen ist. Wenn wir den Plexus chorioideus entfernen, können wir die Taenia chorioidea und die Taenia fornicis erkennen, dadurch wird auch der vordere Teil des Thalamus sichtbar.

Unter dem Fornix liegt die Tela chorioidea ventriculi tertii (Fig. 55).

Um diese darzustellen, gehen wir in folgender Weise vor. Man hebt zunächst den einen Gewölbeschenkel in die Höhe und führt nun mit scharfem Messer einen Schnitt durch den Gewölbeschenkel medialwärts und zugleich schräg nach hinten und weiter durch das hintere Balkende, wodurch die Pars occipito-temporalis der Radiatio corporis callosi durchschnitten wird. Der gleiche Schnitt wird auf der anderen Seite ausgeführt. Nun hebt man das hintere Balkenende in die Höhe und schlägt dasselbe mit dem Fornix nach vorne; letzterer wird am hinteren Rande des Septum pellucidum, da, wo das Corpus fornicis in die Columnae fornicis übergeht, abgetrennt.

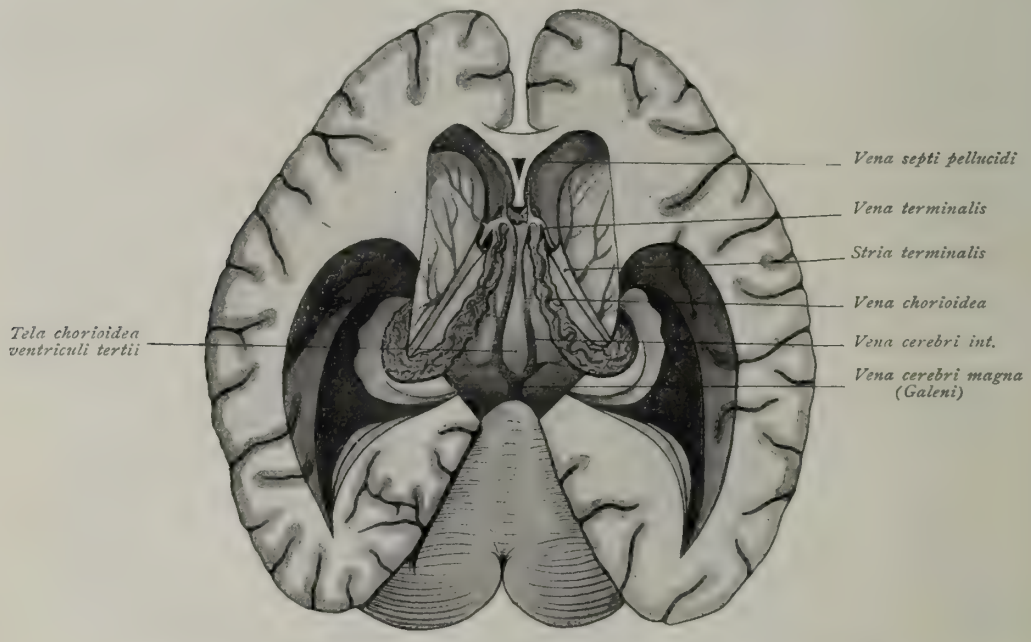

Fig. 55. Seitenventrikel. Entfernung des Fornix. Tela chorioidea ventriculi tertii.

Nach Entfernung des Fornix liegt die Tela chorioidea frei, unter ihr liegt als Dach des III. Ventrikels nur mehr die Lamina chorioidea epithelialis.

Die Entfernung der Tela chorioidea erfolgt von vorne, sie wird hinter den Columnae fornicis emporgehoben und dann sorgfältig nach hinten zurückgeschlagen.

Vergleiche hier zur Orientierung auch Fig. 62 und 63.

Gehen wir nun über zur Betrachtung des Thalamencephalon.

Thalamencephalon.

Der Thalamus opticus (Fig. 56 u. 57) oder der Sehhügel stellt eine eiförmige Masse grauer Substanz mit hinterem dickerem Ende dar; seine dorsale und mediale Fläche ist frei, seine laterale und ventrale Fläche mit Nachbarteilen verwachsen. Die dorsale Fläche ist leicht konvex gewölbt und mit einer dünnen Lage weißer Fasern, dem Stratum zonale, bedeckt. Die äußere Grenze bildet die im Sulcus intermedius gelegene Stria terminalis, medial bildet

ein weißer Streifen, die Stria medullaris, die Grenze zwischen dorsaler und medialer Thalamusfläche. Von vorne innen nach hinten außen zieht eine Furche, der Sulcus chorioideus, in welchem der Plexus chorioideus des Seitenventrikels liegt (Fig. 57). Am

Fig. 56. Seitenventrikel und dritter Ventrikel, die Tela chorioidea ist entfernt.

vorderen Ende zeigt die dorsale Fläche eine kleine runde Vorwölbung, das Tuberculum anterius thalami, hinten finden wir ebenfalls eine solche Vorwölbung, das Polster, Pulvinar. Die die mediale Begrenzung bildende Stria medullaris verbreitert sich hinten zu einem

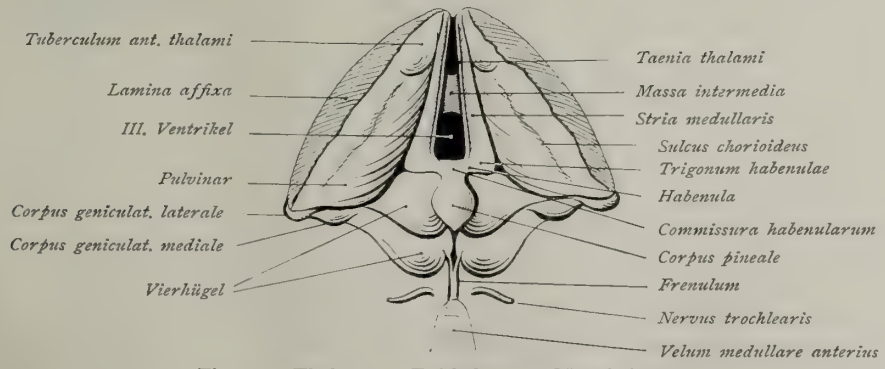

Fig. 57. Thalamus. Epithalamus. Metathalamus.

dreieckigen Felde, dem Trigonum habenulae, von letzterem zieht medialwärts ein weißer Faserzug, die Habenula, die im vorderen Teile mit der anderseitigen Habenula die Commissura habenularum bildet, im hinteren Teile in ein plattgedrücktes Gebilde, in die Zirbel oder das Corpus pineale, übergeht. Medialwärts geht die Stria medullaris in die Lamina chorioidea epithelialis über, über welcher die Tela chorioidea sich ausdehnt. Bei der

Entfernung der Tela chorioidea wird die Lamina chorioidea epithelialis von der Stria medullaris abgetrennt; es bleibt dann an der Übergangsstelle ein feiner Saum zurück, die Taenia thalami, die sich hinten an der dorsalen Fläche der Habenula und des Corpus pineale anheftet und in die Taenia der entgegengesetzten Seite fortsetzt.

Die mediale Fläche des Thalamus steht vertikal und bildet die Seitenwand des III. Ventrikels. Ihre untere Grenze bildet der vom Foramen interventriculare zum Aditus ad aquaeductum cerebri ziehende Sulcus hypothalamicus s. Sulcus Monroi. Beide inneren Thalamusflächen treten durch die ungefähr in der Mitte gelegene Massa intermedia miteinander in Verbindung. Die ventrale Fläche des Sehhügels grenzt an den Hypothalamus, die laterale Fläche an die Capsula interna (Fig. 58).

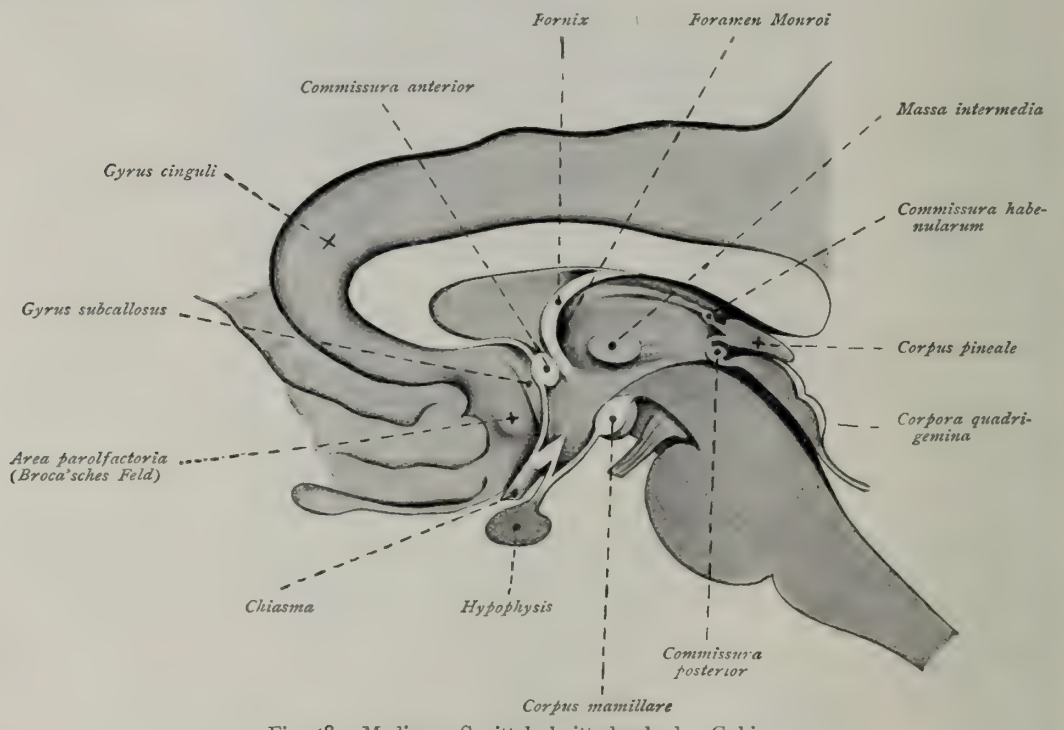

Fig. 58. Medianer Sagittalschnitt durch das Gehirn.

Hinter der Commissura habenularum liegt die Zirbel, wegen der Ähnlichkeit mit einem Pinienzapfen Corpus pineale genannt. Sie geht aus einer Ausstülpung der dorsalen Hirnwand, des hintersten Teiles des Daches des III. Ventrikels hervor und stellt einen kleinen unpaaren Körper dar mit vorderer Basis und nach hinten gerichteter Spitze. In ihrem vorderen Teile, an der Basis, finden wir die zwischen der oberen und unteren Lamelle der Zirbel eingeschlossene Ausbuchtung des III. Ventrikels, die als Recessus pinealis bezeichnet wird. Die obere Lamelle setzt sich jederseits in die Habenula fort, deren Kommissur die dorsale Wand des Recessus pinealis bildet. Die untere Lamelle setzt sich zur hinteren Kommissur und zur Vierhügelplatte fort. Da sich die Lamina chorioidea epithelialis auf der dorsalen Fläche des Corpus pineale anheftet, finden wir zwischen Lamina chorioidea des III. Ventrikels und der dorsalen Fläche des Corpus pineale einen weiteren Recessus, den Recessus suprapinealis. Im Innern der Zirbel findet man meist sandartige Körnchen, den Hirnsand, Acervulus.

Die hintere Kommissur, Commissura cerebri posterior, deren dorsale Begrenzung der Eingang zum Recessus pinealis bildet, ist ein in den Ventrikel vorspringendes Bündel quer verlaufender Fasern; ihre ventrale Begrenzung bildet der Aditus ad aquaeductum cerebri. Man sieht die Kommissur am besten, wenn man die hintere Wand des III. Ventrikels von vorne betrachtet (Fig. 59).

Fig. 59. Hintere Wand des III. Ventrikels von vorne.

Betrachten wir nun noch die Gegend hinter dem Thalamus. Hier finden wir zwei zum Thalamencephalon gehörende Höcker, die Kniehöcker, Corpora geniculata. Wenn man den Tractus opticus in seinem Verlaufe um den Hirnschenkel nach hinten verfolgt, dann trifft man auf diese beiden Höcker, auf das länglich ovale Corpus geniculatum mediale

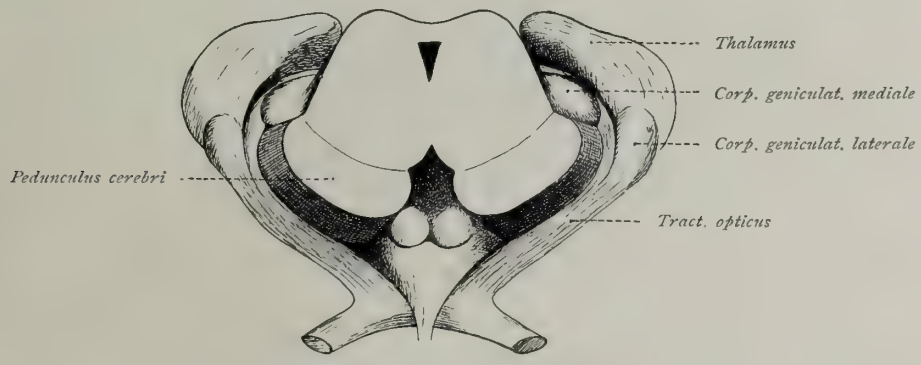

Fig. 60. Verlauf des Tractus opticus um die Hirnschenkel gegen die Corpora geniculata.

und das Corpus geniculatum laterale, welch letzteres eine kleine längliche Anschwellung am hinteren und unteren Ende des Thalamus lateral vom Pulvinar bildet. Das Corpus geniculatum mediale ist vom Corpus geniculatum laterale und dem Pulvinar durch eine tiefe Furche getrennt.

Pars mamillaris Hypothalami.

Die Pars mamillaris Hypothalami umfaßt die Corpora mamillaria. Die Corpora mamillaria s. Corpora candicantia (Markkügelchen) bilden zwei rundliche oder ovale, relativ stark vorspringende, durch eine tiefe Spalte voneinander getrennte Erhabenheiten an der Basis des Gehirns zwischen Tuber cinereum und Substantia perforata posterior, gleichsam zwei gegen den median einschneidenden Sulcus dicht aneinander gedrückte Birnen (Fig. 15). Die Begrenzung der Körper ist im inneren, vorderen und hinteren Umfang eine scharfe, das schmälere nach außen und vorn gerichtete Ende wendet sich der Substantia perforata anterior zu und wird als Stiel des Körperchens — Brachium corporis mamillaris — bezeichnet, der stets vorhanden ist, aber meist verschieden stark, bald breiter, bald schmäler entwickelt sein kann.

Mitunter findet man ein zweites kleines laterales Corpus candicans, das Tuberculum mamillare laterale, das besonders deutlich hervortritt, wenn es sowohl medial wie lateral durch eine kleine Furche abgegrenzt wird.

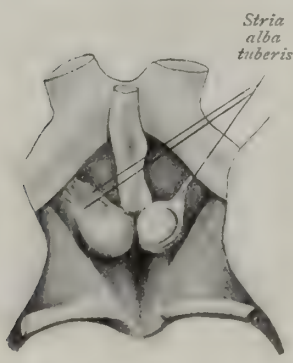

Fig. 61. Stria alba tuberis. Nach Retzius: Das Menschenhirn.

Zu erwähnen ist ferner die Stria alba tuberis (v. Lenhossék), ein zierlich weißer Streifen von kaum 1 mm Breite, der mit feinen konvergierenden Fasern am hinteren Abhang eines der Corpora candicantia entspringt, nach vorne zieht, das Tuber cinereum schräg nach vorn und lateralwärts durchsetzt und schließlich unter dem Tractus opticus verschwindet. Nach v. Lenhossék ist die Stria alba tuberis nichts anderes als ein abgelöstes Bündel von Fornixfasern, die hier oberflächlich zum Corpus mamillare ziehen (Fig. 61). Retzius fand die Stria in mehreren Fällen ausgeprägt, sowohl auf der rechten wie auf der linken Seite, in anderen Fällen auch auf beiden Seiten zugleich.

Ventriculus tertius.

Der dritte Ventrikel ist eine mediane unpaare, spaltenförmige Höhle, die vorne durch das Foramen interventriculare mit den Seitenventrikeln, hinten durch den Aquaeductus cerebri mit dem vierten Ventrikel in Verbindung steht. Die vordere Wand wird gebildet im unteren Teile von der Lamina terminalis, im oberen Teile von der Commissura anterior und den Columnae fornicis, die hintere Wand von der Commissura habenularum und von der Commissura posterior (vgl. Fig. 58). Die Seitenwände bilden die medialen Thalamusflächen und die von diesen durch den Sulcus hypothalamicus getrennten medialen Flächen des Hypothalamus. Den Boden des dritten Ventrikels bilden im hinteren Teile die Hirnschenkel und die zwischen ihnen gelegene Substantia perforata posterior, im vorderen Teile die Corpora mamillaria, das Tuber cinereum mit Infundibulum und Hypophyse und das Chiasma opticum. Das Dach des dritten Ventrikels bildet die Lamina chorioidea epithelialis, die mit der darüber gelegenen Tela chorioidea ventriculi tertii verschmolzen ist, hinten sich auf der dorsalen Fläche der Habenula und des Corpus pineale anheftet, lateral in die Stria medullaris übergeht.

Die Tela chorioidea ventriculi tertii stellt eine Ausbreitung der Pia cerebri zwischen der ventralen Fläche des Balkens und des Fornix einerseits und der dorsalen Fläche des Zwischenhirns andererseits dar in Form eines gleichschenkeligen Dreiecks mit vorderer, hinter den Columnae fornicis gelegener Spitze und hinterer, unter dem Splenium corporis callosi gelegener Basis (Fig. 55, 62 und 63). Sie besteht aus zwei seitlich ineinander übergehenden Blättern.

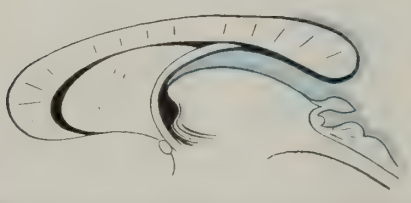
Fig. 62. Tela chorioidea ventriculi tertii (blau).

Das dorsale Blatt haftet der unteren Fläche des Balkens und des Fornix an, das ventrale Blatt liegt in der Mitte über der Lamina chorioidea epithelialis des dritten Ventrikels, seitlich deckt dasselbe den größten Teil der dorsalen Thalamusfläche. Seitlich, wo das dorsale Blatt in das ventrale übergeht, finden wir gefäßreiche, in den Seitenventrikel vorragende und vom dorsalen Blatt gebildete Zotten, den in den Seitenventrikel vorspringenden Plexus chorioideus. Vom ventralen Blatt gehen ebenfalls Zotten aus, die in den dritten Ventrikel hineinragen und als zwei schmale Streifen unmittelbar neben der Medianlinie verlaufen, sie bilden zusammen den Plexus chorioideus ventriculi tertii. Der Plexus chorioideus des Seitenventrikels inseriert lateral an der Lamina affixa (Taenia chorioidea), medial am freien Rande des Fornix

(Taenia fornicis). Die beiden Streifen des Plexus chorioideus ventriculi tertii sind lateral an der Stria medullaris thalami befestigt (Taenia thalami). Die Plexus chorioidei ventriculi lateralis und die beiden Streifen des Plexus chorioideus ventriculi tertii treten am Foramen interventriculare miteinander in Verbindung. Zwischen dem dorsalen und ventralen Blatt der Tela chorioidea finden wir arachnoideales Bindegewebe. In diesem verlaufen in der Mitte dicht nebeneinander zwei Venen, die Venae cerebri internae, in welche vorne die vom Septum pellucidum kommende Vena septi pellucidi, die unter der Stria terminalis s. cornea

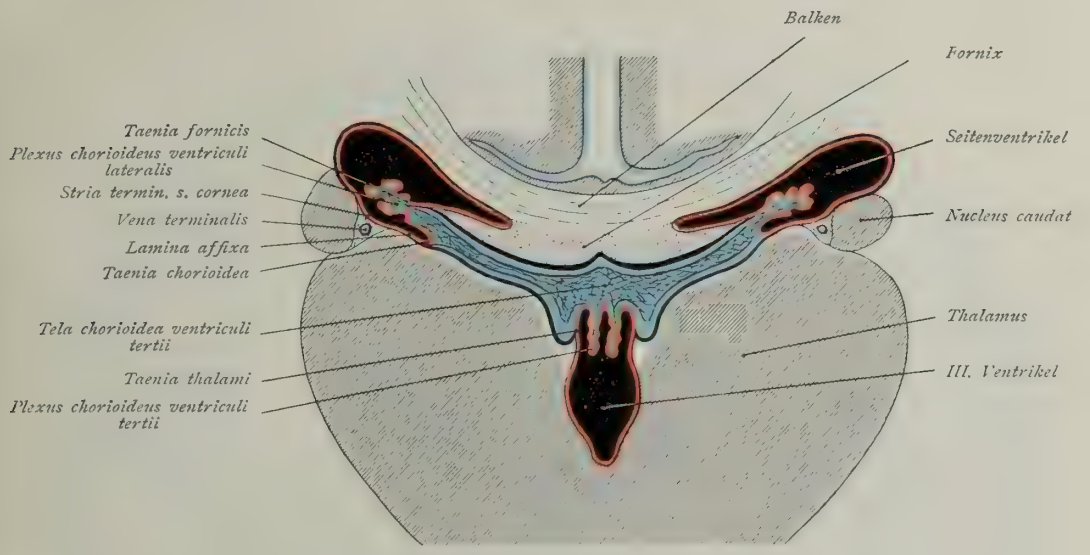

Fig. 63. Tela chorioidea ventriculi tertii. Schema. Pia blau. Ependym rot.

verlaufende Vena terminalis und die im Plexus chorioideus des Seitenventrikels ziehende Vena chorioidea einmünden. Hinten, am hinteren Ende der Tela chorioidea, vereinigen sich die Venae cerebri internae zur Vena cerebri magna (Galeni) (Fig. 55).

Zu erwähnen sind noch besondere Ausbuchtungen des dritten Ventrikels. Als solche haben wir bereits kennen gelernt: den Recessus suprapinealis, den Recessus pinealis, den Aditus ad aquaeductum cerebri, den Recessus infundibuli, den Recessus opticus. Vorne finden wir zwischen den Columnae fornicis und der Commissura anterior den Recessus triangularis (vgl. Fig. 56).

Die Kerne des Zwischenhirns.

Der Thalamus besteht aus drei Hauptkernen, dem Nucleus anterior, Nucleus medialis und Nucleus lateralis, welche teilweise durch weiße Markstreifen, die Laminae medullares, voneinander getrennt sind.

Der Nucleus anterior nimmt den vorderen und dorsalen Teil des Thalamus ein, er wird daher auch als dorsaler Kern bezeichnet. Er dringt wie ein Keil zwischen den medialen und lateralen Kern ein, ist dorsal vom Stratum zonale bedeckt und ruht ventral auf einer Bifurkation der Lamina medullaris interna. Das vordere dickere Ende bedingt das auf der dorsalen Fläche des Thalamus vorspringende Tuberculum anterius s. Corpus album subrotundum.

Der Nucleus medialis wird lateral von der Lamina medullaris interna begrenzt, medial ist er vom centralen Höhlengrau bedeckt, das als eine Schicht grauer Masse den Boden des III. Ventrikels und die mediale Fläche des Hypothalamus überzieht und auch die Massa intermedia bildet. Im vorderen Teile steht der mediale Kern in enger Verbindung mit dem Nucleus anterior, erreicht aber das Vorderende des Thalamus nicht, so daß er auf Vertikalschnitten, die von vorne nach hinten durch das Gehirn gelegt werden, erst erscheint, wenn der vordere Kern bereits an Größe abnimmt. Hinten geht der mediale Kern in das Pulvinar über.

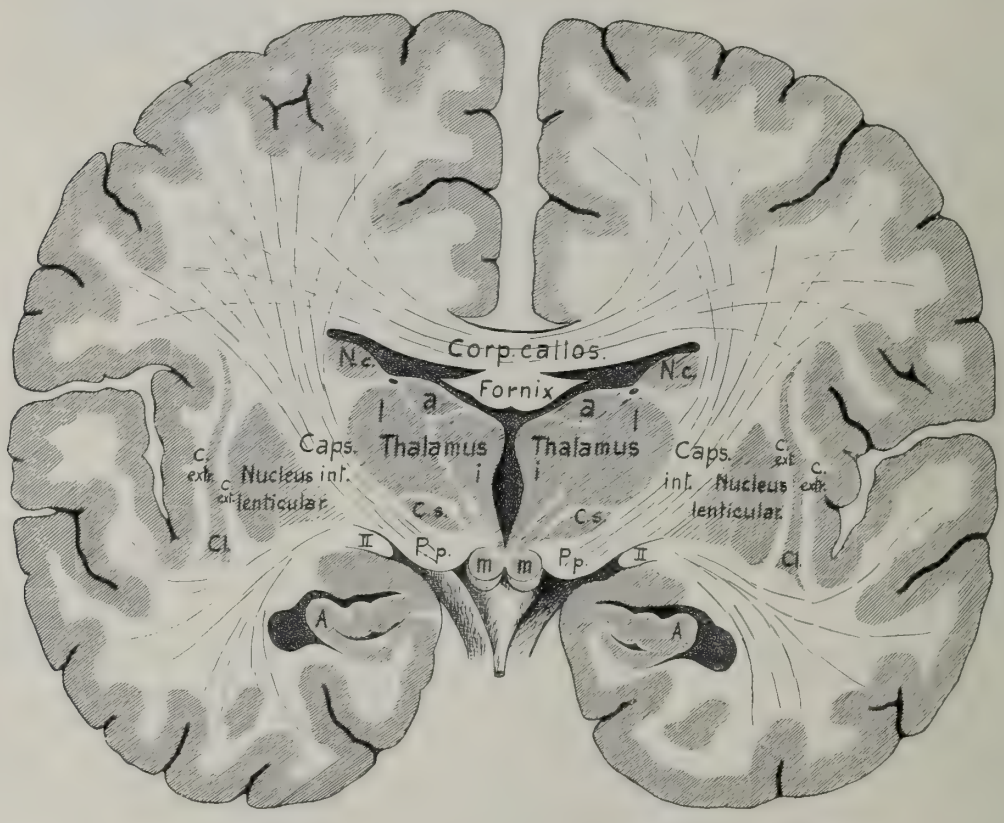

Fig. 64. Vertikalschnitt durch das Gehirn.
Thalamus *a*, *i*, *l* = Nucleus anterior, internus und lateralis thalami. *Nc* = Nucleus caudatus; *C. s.* = Corpus subthalamicum; *II* = Tractus opticus; *P. p.* = Pes pedunculi; *m* = Corpus mamillare; *A* = Ammonshorn; *C. ext.* = Capsula externa; *Cl* = Claustrum; *C. extr.* = Capsula extrema.

Der Nucleus lateralis ist der größte Kern, der Hauptkern, umfaßt den oberen und lateralen Teil des Thalamus und umgibt zum großen Teile den vorderen und medialen Kern. Die mediale Grenze bildet die Lamina medullaris interna, lateral grenzt er an den hinteren Schenkel der inneren Kapsel und wird von diesem durch die Lamina medullaris externa und das Stratum reticulare oder die Gitterschicht getrennt. Die dorsale Fläche ist vom Stratum zonale bedeckt und hilft die dorsale Fläche des Thalamus bilden. Der laterale Teil dieser dorsalen Fläche ist vom Ependym des Seitenventrikels bedeckt und bildet einen Teil des Bodens des Seitenventrikels (Lamina affixa); der mediale Teil gehört zur Außenfläche des Zwischenhirns und wird vom ventralen Blatte der Tela chorioidea bedeckt. Die ventrale

Fläche des Nucleus lateralis ruht auf der Regio hypothalamica. Vorn begrenzt der Nucleus lateralis mit dem Nucleus anterior das Foramen interventriculare, hinten geht er in das Pulvinar über.

Die Lamina medullaris externa überzieht die ganze äußere Fläche des lateralen Kernes und verbreitert sich in der Gegend des Pulvinar zu einem dreieckigen Markfeld, das als Wernickesches Feld bezeichnet wird (siehe auch III. Teil).

Das Stratum reticulare oder die Gitterschicht bildet die eigentliche äußere Grenze des Thalamus und stellt eine dünne Lamelle grauer Substanz dar, die die ganze äußere Fläche des lateralen Kernes und des Pulvinar deckt und diese letzteren von der inneren Kapsel trennt.

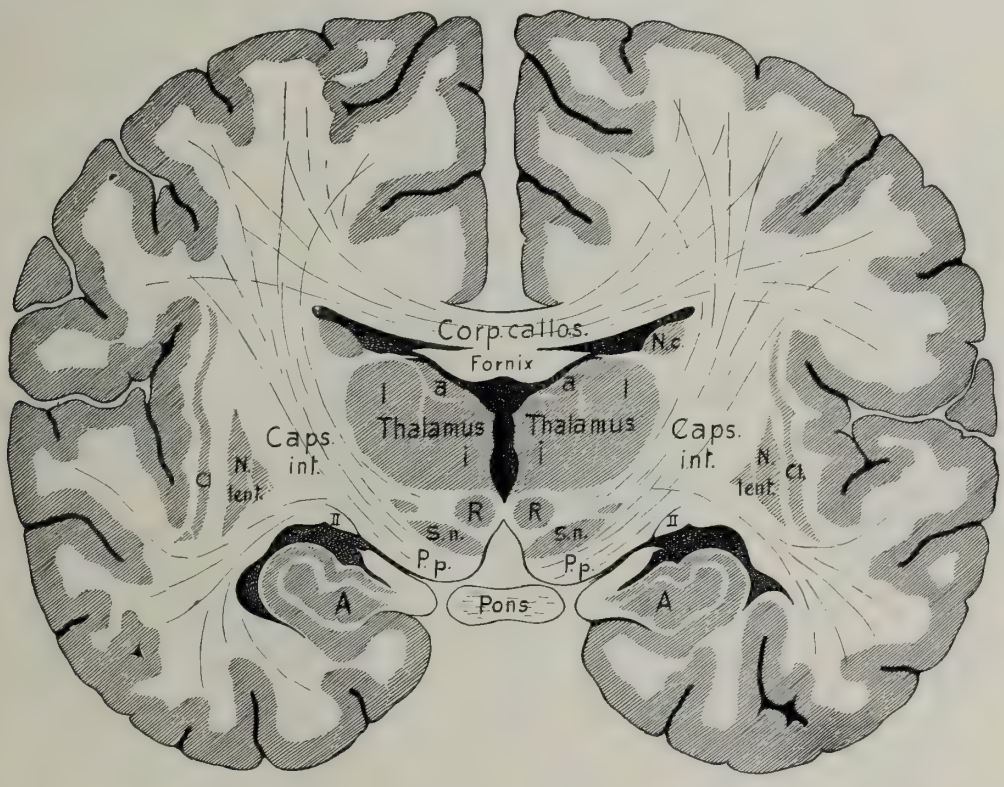

Fig. 65. Vertikalschnitt durch das Gehirn.
Thalamus *a, i, l* = Nucleus anterior, internus und lateralis thalami. *R* = Nucleus ruber; *S. n.* = Substantia nigra; *P. p.* = Pes pedunculi; II = Tractus opticus; *A* = Cornu Ammonis; *Cl* = Claustrum; *N. c.* = Nucleus caudatus.

Als besondere zum Thalamus gehörende Kerne sind zu erwähnen das Centrum medianum — Luys — und der Nucleus semilunaris — Flechsig —, welch letzterer auch als schalenförmiger Körper oder Corpus patellare — Tschish — bezeichnet wird.

Das Centrum medianum — Luys — gehört zum Nucleus medialis und stellt einen rundlichen Kern dar, der zwischen Nucleus medialis, Nucleus lateralis und Pulvinar thalami gelegen ist. Lateral wird er von der Lamina medullaris interna begrenzt, medial verschmilzt er mit dem Nucleus medialis. (Siehe III. Teil.)

Der Nucleus semilunaris — Flechsig — gehört zum Nucleus lateralis, liegt im ventralen Teile des letzteren und lehnt sich lateral in Form eines Halbmondes an das Centrum medianum — Luys — an.

Als besondere Kerne des Zwischenhirns sind ferner zu erwähnen:

im Trigonum habenulae der Nucleus habenulae oder das Ganglion habenulae, in den Corpora geniculata der Nucleus corporis geniculati medialis und der Nucleus corporis geniculati lateralis.

Ventral vom Thalamus dehnt sich zwischen innerer Kapsel und dem centralen Höhlengrau des dritten Ventrikels die Regio subthalamica oder der Hypothalamus aus.

In jedem Corpus mamillare finden wir zwei Kerne, einen größeren runden Nucleus medialis und einen kleineren Nucleus lateralis, der den Nucleus medialis bogenförmig umfaßt und den vorderen und äußeren Teil des Corpus mamillare einnimmt (siehe III. Teil).

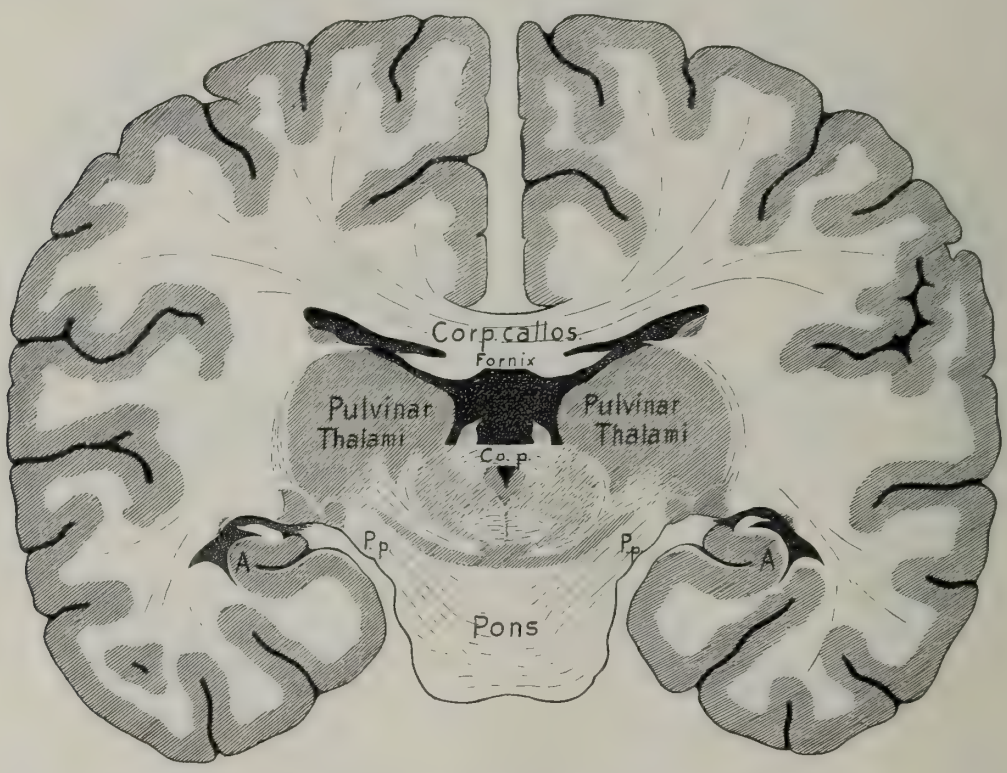

Fig. 66. Vertikalschnitt durch das Gehirn.
Co. p. = Commissura posterior; *P. p.* = Pes pedunculi; *A* = Cornu Ammonis.

Neben diesen beiden Kernen findet sich an der lateralen und ventralen Seite des lateralen Nucleus ein als Nucleus accessorius bezeichneter kleiner Kern.

In der hinteren Region des Hypothalamus liegt der Nucleus hypothalamicus s. Corpus subthalamicum s. Corpus — Luys —. Dieser linsenförmige Kern liegt unter dem Nucleus lateralis thalami und medial vom Globus pallidus des Linsenkerns (Fig. 64).

Betrachten wir noch einmal die innere Kapsel. Sie liegt zwischen Nucleus lenticularis einerseits und Nucleus caudatus und Thalamus andererseits.

Auf Vertikalschnitten erscheint sie als eine Lamelle weißer Substanz, die schräg von oben außen nach unten innen zieht und außen vom Nucleus lentiformis, innen vom Nucleus caudatus, Thalamus und von der Regio subthalamica begrenzt wird (Fig. 67). Wir können

eine obere und eine untere Region der inneren Kapsel unterscheiden. Die obere Region liegt zwischen Nucleus lenticularis einerseits und dem Nucleus caudatus und Thalamus andererseits und wird als Regio thalamica capsulae internae bezeichnet. Die untere Region liegt zwischen Nucleus lenticularis und Hypothalamus und wird als Regio subthalamica capsulae internae bezeichnet.

Fig. 67. Schnitt durch das Gehirn zur Demonstration des Übergangs der Capsula interna in den Pes pedunculi (*P. p.*).
N. c. = Nucleus caudatus; *Cl.* = Claustrum; R = Nucleus ruber; *Py* = Pyramidenbahn.

Auf Horizontalschnitten (Fig. 68) bildet die innere Kapsel in der Regio thalamica einen nach außen offenen Winkel mit einem kürzeren vorderen Schenkel — Pars frontalis —, der zwischen Nucleus lenticularis und Nucleus caudatus gelegen ist, und einem längeren hinteren Schenkel — Pars occipitalis —, der zwischen Nucleus lenticularis und Thalamus opticus gelegen ist. Beide Schenkel treten im Knie, Genu capsulae internae, zusammen. Der vordere Schenkel heißt auch Pars lenticulo-caudata, der hintere Schenkel Pars lenticulo-thalamica. Der hintere Schenkel überragt um einige Millimeter den Nucleus lenticularis, dieser Teil wird als Pars retrolenticularis bezeichnet.

Anders gestalten sich die Verhältnisse auf Horizontalschnitten durch die Regio subthalamica. Hier finden wir nur mehr den hinteren Schenkel und die Pars retro-lenticularis der inneren Kapsel, der vordere Schenkel ist verschwunden. Wir können uns dies leicht klarmachen,

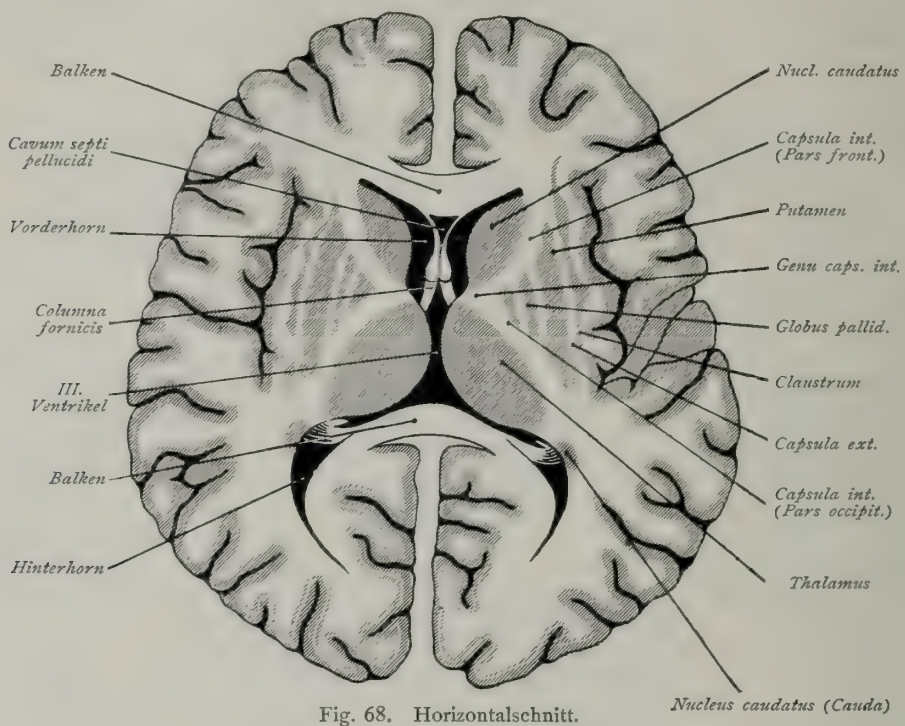

Fig. 68. Horizontalschnitt.

wenn wir uns vergegenwärtigen, daß in dieser Region im vorderen Teile der Nucleus lenticularis mit dem Kopfe des Nucleus caudatus in Verbindung tritt, wodurch der in der Regio thalamica zwischen Nucleus lenticularis und Nucleus caudatus gelegene vordere Schenkel verschwinden muß (vgl. Fig. 48).

Diencephalon — Zusammenfassung.

Das Diencephalon oder Zwischenhirn gliedert sich in das Thalamencephalon und die Pars mamillaris Hypothalami.

A. Das Thalamencephalon umfaßt:
- den Thalamus,
- den Epithalamus,
- den Metathalamus.

Zum Epitalamus gehören:
- das Corpus pineale,
- das Habenulargebiet (Trigonum habenulae, Commissura habenularum),
- die Commissura posterior.

Zum Metathalamus gehören:
- die Corpora geniculata.

B. Die Pars mamillaris Hypothalami umfaßt die Corpora mamillaria.

Der Thalamus besteht aus drei Hauptkernen:

Nucleus anterior s. dorsalis,
Nucleus medialis (+ Centrum medianum — Luys —),
Nucleus lateralis (+ Nucleus semilunaris — Flechsig —).

Die laterale Abgrenzung des Thalamus bilden die Lamina medullaris externa und das Stratum reticulare (Gitterschicht). Medial ist der Thalamus vom centralen Höhlengrau bedeckt, das auch die mediale Fläche des Hypothalamus überzieht und die Massa intermedia bildet.

Im Trigonum habenulae liegt der Nucleus habenulae oder das Ganglion habenulae.

Die Corpora geniculata bergen den Nucleus corporis geniculati medialis und den Nucleus corporis geniculati lateralis.

Im Hypothalamus finden wir als besondere Kerne die Nuclei der Corpora mamillaria und den Nucleus hypothalamicus oder das Corpus — Luys —.

Zwischen Nucleus lenticularis einerseits und Nucleus caudatus und Thalamus andererseits liegt die Capsula interna. Sie zerfällt in einen vorderen Schenkel, Pars frontalis s. Pars lenticulo-caudata, in einen hinteren Schenkel, Pars occipitalis s. Pars lenticulo-thalamica mit der Pars retrolenticularis, und in das Genu capsulae internae. Auf Horizontalschnitten fehlt in der Regio hypothalamica die Pars frontalis s. Pars lenticulo-caudata.

Das Zwischenhirn umschließt den dritten Ventrikel, der durch das Foramen interventriculare mit den Seitenventrikeln, durch den Aquaeductus cerebri mit dem vierten Ventrikel in Verbindung steht.

Die Begrenzung des dritten Ventrikels ist folgende:

Vordere Wand:	Lamina terminalis, Commissura anterior, Columnae fornicis.
Hintere Wand:	Commissura habenularum, Corpus pineale, Commissura cerebri posterior.
Seitenwände:	Mediale Fläche des Thalamus und Hypothalamus.
Boden:	Hirnschenkel, Substantia perforata posterior, Corpora mamillaria, Tuber cinereum mit Infundibulum und Hypophyse, Chiasma opticum.
Dach:	Lamina chorioidea epithelialis, sekundär die Tela chorioidea ventriculi tertii, der Fornix und das Corpus callosum.

Das Diencephalon bildet zusammen mit dem Telencephalon das Prosencephalon — Vorderhirn —. Die Pars optica Hypothalami und die Pars mamillaris Hypothalami bilden zusammen den Hypothalamus.

Vergleichen wir zur Rekapitulation nachfolgende Tabelle.

- **Prosencephalon** Vorderhirn
  - **Telencephalon** Endhirn (Seitenventrikel)
    - **Hemisphaerium**
      - Pallium
        - Fissurae, Sulci, Lobi, Gyri
          - Lobus frontalis
          - Lobus parietalis
          - Lobus temporalis
          - Lobus occipitalis
          - Insula
      - Rhinencephalon
        - Peripheres Gebiet
          - Lobus olfact. ant.
          - Lobus olfact. post.
        - Centrales Gebiet
          - Gyrus fornicatus
          - Ammonshorn
          - Gyrus dentatus
          - Gyrus uncinatus
          - Gyrus intralimbicus
          - Gyrus fasciolaris
          - Gyri Andreae Retzii
      - Stamm des Endhirns
        - Corpus striatum
          - Nucleus caudatus
          - Nucleus lentiformis
        - Claustrum
        - Nucleus amygdalae
  - **Diencephalon** Zwischenhirn (III. Ventrikel)
    - **Pars optica Hypothalami**
      - Lamina terminalis
      - Chiasma und Tract. opt.
      - Tuber cinereum mit Infundibulum und Hypophyse
      - → Hypothalamus
    - **Pars mamillaris Hypothalami**
      - Corpora mamillaria
      - → Hypothalamus
    - **Thalamencephalon**
      - Thalamus
        - Nucleus anterior
        - Nucleus medialis
        - Nucleus lateralis
      - Epithalamus
        - Habenulargebiet
        - Corpus pineale
        - Commissura post.
      - Metathalamus
        - Corpora geniculata

Mesencephalon — Mittelhirn.

Das Mesencephalon bildet die kleinste der Hirnabteilungen. Dorsal erstreckt es sich von der Wurzel des Corpus pineale bis zum hinteren Rande der Vierhügelplatte, ventral von den Corpora mamillaria bis zum vorderen Rande der Brücke; es wird vom Aquaeductus cerebri durchzogen. Der dorsale Teil des Mittelhirns umfaßt die Vierhügelplatte — Lamina quadrigemina —, der ventrale Teil die Hirnschenkel — Pedunculi cerebri — und die Substantia perforata posterior, der laterale Teil die Brachia quadrigemina.

Vierhügelplatte — Lamina quadrigemina.

Sie reicht von der Wurzel des Corpus pineale bis zum Vorderende des Velum medullare anterius (s. Isthmus rhombencephali). Eine in der Mitte verlaufende flache Rinne und eine dieselbe rechtwinkelig schneidende Querfurche gliedern die Platte in vier Teile, von denen jeder eine halbkugelige weiße Erhebung zeigt. Die beiden vorderen größeren Erhebungen werden als vordere Vierhügel — Colliculi superiores —, die beiden hinteren kleineren als hintere Vierhügel — Colliculi inferiores — bezeichnet. Die Längsfurche ist im vorderen Teile, zwischen den vorderen Vierhügeln, breit und bildet das Trigonum subpineale, auf welchem das Corpus pineale liegt, und das bisweilen eine leichte Erhöhung, den Colliculus subpinealis, zeigt. Im hinteren Teile wird die Längsfurche von zwei Bündeln weißer Fasern begrenzt, die zum Velum medullare anterius ziehen und als Frenula veli medullaris anterioris bezeichnet werden. Lateral von den Wurzeln des Frenulum tritt jederseits der Nervus trochlearis aus. (Vergleiche auch Fig. 70).

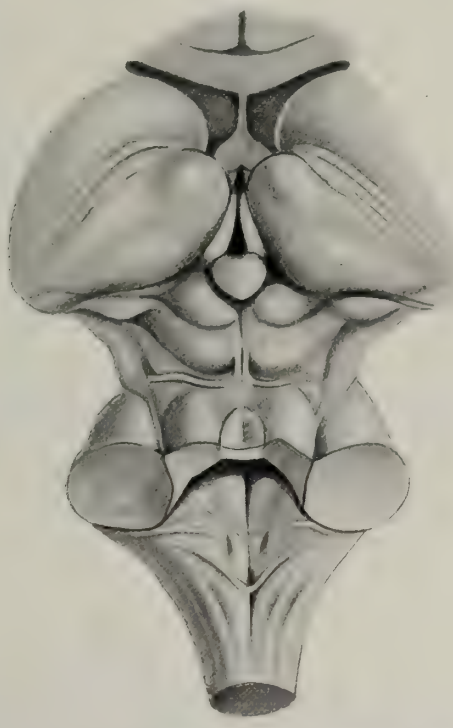

Fig. 69. Mesencephalon und Myelencephalon.

Jeder Vierhügel geht lateralwärts in einen Vierhügelarm über. Vom Colliculus superior geht das Brachium quadrigeminum superius aus, das als scharfer weißer Strang zwischen dem Thalamus und dem medialen Corpus geniculatum verläuft und in der Gegend des lateralen Corpus geniculatum verschwindet. Vorderer Vierhügel, Brachium quadrigeminum superius, Corpus geniculatum laterale und Pulvinar treten in Beziehung zum Tractus opticus. — Vom Colliculus inferior geht das Brachium quadrigeminum inferius aus, das breiter, flach und kürzer ist und unter dem medialen Corpus geniculatum verschwindet.

Großhirnschenkel — Pedunculi cerebri.

Sie bilden mit der Substantia perforata posterior den ventralen Teil des Mittelhirns und werden vorne vom Tractus opticus, hinten von der Brücke und den Brückenarmen begrenzt (Fig. 15 u. 75). Querschnitte durch das Mittelhirn zeigen eine Trennung des Hirn-

schenkels in den Hirnschenkelfuß — Basis pedunculi — und in die Hirnschenkelhaube — Tegmentum —. Zwischen Basis und Tegmentum liegt eine grauschwarze Substanz

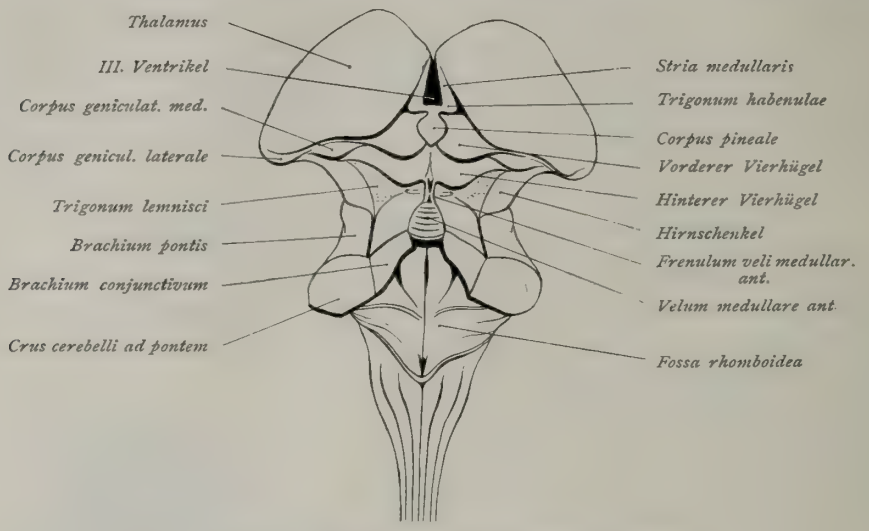

Fig. 70. Mesencephalon und Myelencephalon. Schema.

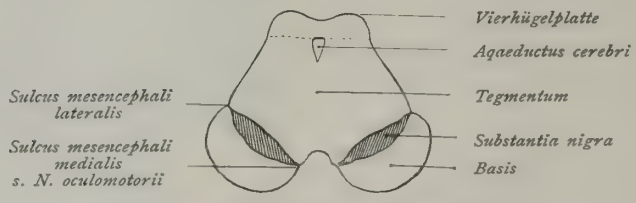

Fig. 71. Schnitt durch das Mesencephalon.

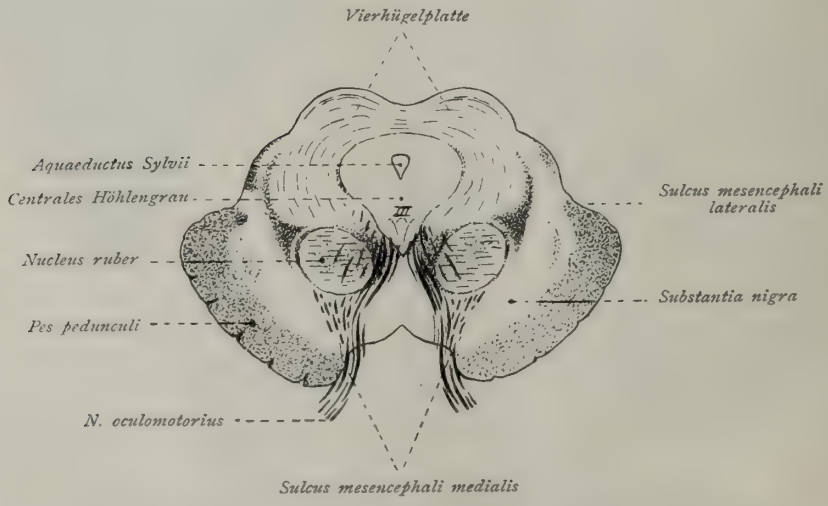

Fig. 72. Schnitt durch das Mesencephalon in der Höhe des Oculomotoriuskerns (*III*).

in Form eines Halbmondes mit unterer Konvexität, die Substantia nigra (Sömmering). Basis und Tegmentum werden äußerlich durch zwei Furchen geschieden, medial durch den Sulcus

mesencephali medialis s. Sulcus nervi oculomotorii, lateral durch den Sulcus mesencephali lateralis. Dorsal liegt über dem Tegmentum die Vierhügelplatte.

Die Großhirnschenkel treten als mächtige streifige Stränge aus der Brücke hervor und ziehen divergierend lateralwärts gegen den Tractus opticus, unter welchem sie verschwinden. Bemerkenswert ist der Verlauf der Faserbündel, sie lassen meist eine Drehung nach außen und vorn erkennen (Fig. 75). — Zwischen den Hirnschenkeln liegt die Fossa interpeduncularis (Tarini), deren Boden von der mit zahlreichen, für den Durchtritt der Gefäße bestimmten Löchern versehenen Substantia perforata posterior gebildet wird. Der hintere Teil der Fossa vertieft sich gegen die Brücke hin zum Recessus posterior, der vordere Teil gegen die Corpora mamillaria hin zum Recessus anterior. Eine in der Mitte ziehende seichte Furche teilt die Fossa in zwei symmetrische Hälften, lateral wird sie gegen den Hirnschenkel zu durch den Sulcus nervi oculomotorii abgegrenzt, aus welchem die Faserbündel des Nervus oculomotorius austreten.

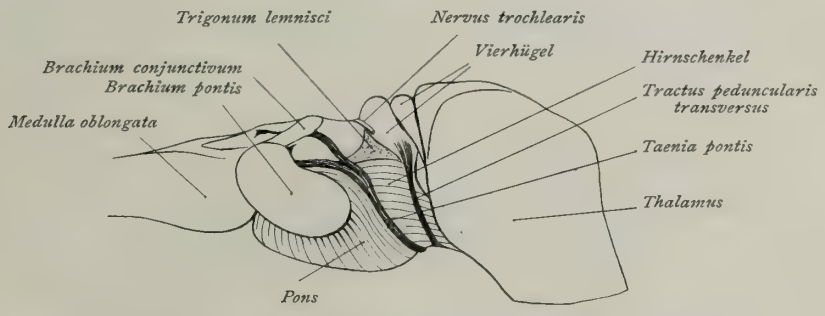

Fig. 73. Tractus peduncularis transversus und Taenia pontis. Schematisch.

Zu erwähnen ist noch als besonderer Faserzug der Tractus peduncularis transversus. Er entspringt auf der dorsalen Hirnschenkelfläche, in der Gegend zwischen Brachium quadrigeminum posterius und Corpus geniculatum mediale, umzieht den Hirnschenkel in der Mitte zwischen Tractus opticus und dem vorderen Rande der Brücke und verschwindet im Sulcus nervi oculomotorii (Fig. 75). Nach Marburg ist dieser Tractus peduncularis mit der bei niederen Vertebraten vorhandenen basalen Opticuswurzel identisch. Die Fasern sollen in der Retina entspringen und schließlich in einem lateral vom Corpus mamillare gelegenen Ganglion ektomamillare enden.

Aquaeductus cerebri (Sylvii).

Die »Sylvische Wasserleitung« bildet einen mit Ependym ausgekleideten Kanal, der den dritten Ventrikel mit dem vierten Ventrikel verbindet. Dorsal liegt die Lamina quadrigemina, ventral das Tegmentum. Auf dem Querschnitt erscheint er beim Übergang in den dritten und vierten Ventrikel in Form eines Dreiecks mit oberer Basis und ventral gerichteter Spitze, in der Mitte von wechselnder herzförmiger oder elliptischer Gestalt.

Graue Massen des Mittelhirns.

Rings um den Aquaeductus cerebri finden wir das centrale Höhlengrau — Stratum griseum centrale —. Am Boden dieses Stratum liegt in der Höhe der vorderen Vierhügel der Kern des Nervus oculomotorius, welchem sich in der kaudalen Verlängerung der kleine Kern des Nervus trochlearis anschließt (vgl. hier Fig. 88 und 89). Lateral, am

Rande des centralen Höhlengrau, liegt der kleine Nucleus radicis descendentis nervi trigemini. Vor dem Nucleus nervi oculomotorii liegt der Kern der hinteren Kommissur und des hinteren Längsbündels. Ventral und lateral vom centralen Höhlengrau dehnt sich die Formatio reticularis aus. Zwischen Basis pedunculi und Tegmentum liegt die bis in den Hypothalamus reichende Substantia nigra (Sömmering), zwischen Substantia nigra und centralem Höhlengrau der auf dem Querschnitt runde Nucleus ruber, der rote Kern der Haube. (Siehe III. Teil).

Als kleine Nuclei tegmenti seien erwähnt das Ganglion dorsale tegmenti und das Ganglion profundum mesencephali laterale et mediale. Das Ganglion dorsale tegmenti liegt als kleiner rundlicher Kern hinter dem Trochleariskern, das Ganglion profundum liegt in der Formatio reticularis ventro-lateral von den Kernen des N. oculomotorius und N. trochlearis.

Der vordere Vierhügel wird vom Stratum zonale bedeckt und birgt im Inneren das Stratum griseum colliculi superioris, der hintere Vierhügel birgt einen im Centrum gelegenen Kern, den Nucleus colliculi inferioris.

In der Substantia perforata posterior findet man im hinteren Teile, gegen den vorderen Rand der Brücke zu, zerstreute Nervenzellen, die das Ganglion interpedunculare (Gudden) bilden.

Mesencephalon — Zusammenfassung.

Das Mesencephalon oder Mittelhirn umfaßt dorsal die Corpora quadrigemina mit den Brachia quadrigemina und ventral die Pedunculi cerebri.

Die vorderen Vierhügel und Vierhügelarme treten zusammen mit den Corpora geniculata lateralia in Beziehung zum Tractus opticus.

Der Pedunculus cerebri zerfällt in Basis pedunculi (Fuß) und Tegmentum (Haube), die Trennung bildet die Substantia nigra (Sömmering).

Die hauptsächlichsten grauen Massen sind:

das Stratum griseum colliculi superioris,
der Nucleus colliculi inferioris,
das Stratum griseum centrale,
die Kerne des Nervus oculomotorius und trochlearis,
der kleine Kern des Nervus trigeminus,
der Kern der hinteren Kommissur und des hinteren Längsbündels,
der Nucleus ruber,
die Substantia nigra.

Als kleinere Kerne seien erwähnt:

das Ganglion dorsale et profundum tegmenti,
das Ganglion interpedunculare (Gudden).

Das Mittelhirn wird von der Sylvischen Wasserleitung, dem Aquaeductus cerebri durchzogen. Dieser schmale Kanal bildet die Verbindung des dritten mit dem vierten Ventrikel.

Das Mesencephalon bildet mit dem Prosencephalon zusammen das Cerebrum oder Großhirn.

Isthmus rhombencephali — Hirnenge.

Der Isthmus rhombencephali bildet den Übergang vom Mittelhirn zum Rautenhirn oder Rhombencephalon, welches in das Metencephalon oder Hinterhirn und in das Myelencephalon oder Nachhirn zerfällt.

Zum Isthmus gehören die Brachia conjunctiva, das Velum medullare anterius und das Trigonum lemnisci, welche Gebilde miteinander den dorsalen Teil des Isthmus darstellen. Ventral finden wir die Hirnschenkel. Der Isthmus umschließt das obere Ende des vierten Ventrikels.

Die Brachia conjunctiva (cerebelli) oder Bindearme s. Crura cerebelli ad cerebrum bilden zwei plattrunde Stränge, die aus dem Kleinhirn kommen und auch als vordere Kleinhirnschenkel bezeichnet werden. Sie fassen zwischen sich das Velum medullare anterius, konvergieren nach vorn und nähern sich einander hinter der Vierhügelplatte bis zur Berührung. Lateral grenzen die Bindearme an die Brückenarme, sie werden von letzteren durch den Sulcus lateralis mesencephali getrennt, welcher Sulcus gegen das Corpus geniculatum mediale und hinter demselben lateralwärts zieht.

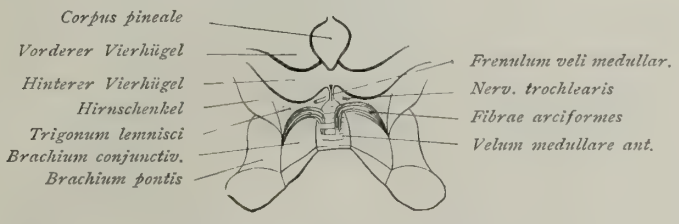

Fig. 74. Isthmus rhombencephali.

Das Velum medullare anterius ist als dünnes Markblatt zwischen den Brachia conjunctiva ausgespannt. Dorsal wird es von der mit ihm verwachsenen Lingula des Kleinhirns bedeckt, es hilft den vorderen Teil des vierten Ventrikels von oben her bedecken (Fig. 79). Vom vorderen schmäleren Ende des Velum entspringt das Frenulum veli medullaris anterioris, das gegen die hinteren Vierhügel zieht.

Vor dem vorderen Ende des Brachium conjunctivum liegt ein dreieckiges Feld, das Schleifenfeld — Trigonum lemnisci —. Es läßt sich meist durch die graue Farbe von dem mehr weißen Bindearm unterscheiden. Lateral grenzt das Trigonum an den Pedunculus cerebri; die trennende Furche ist der Sulcus lateralis mesencephali, die vordere Grenze bilden das Brachium quadrigeminum inferius und der hintere Vierhügel. Das Feld enthält die Faserzüge der Schleife oder des Lemniscus, in der Tiefe finden wir den Nucleus lemnisci (lateralis).

Mitunter sieht man vom Sulcus mesencephali lateralis aus über den Bindearm, besonders in dessen gegen die Vierhügel zu gelegenem Teile, feine weiße Faserzüge ziehen. Einige dieser Züge sieht man in rechtem Winkel umbiegen und durch das Velum medullare anterius nach hinten verlaufen. Diese »Fibrae arciformes« gehören einem Bündel an, das aus dem Rückenmark zum Kleinhirn emporsteigt (Tractus spino-cerebellaris ventralis — Gowers, s. Faserverlauf im Rückenmark).

Metencephalon — Hinterhirn.

Zum Metencephalon gehören die Brücke und das Kleinhirn.

Pons Varolii — Brücke.

Wir unterscheiden eine Pars dorsalis und eine Pars basilaris pontis. Der Pars dorsalis entspricht die Pars intermedia der Rautengrube (Boden des IV. Ventrikels). Die Pars basilaris bildet einen breiten weißen, quer verlaufenden Wulst, welcher vorne von den Pedunculi cerebri, hinten von der Medulla oblongata begrenzt wird. Die laterale Grenze bildet eine die Austrittsstellen der Wurzeln des Nervus trigeminus und Nervus facialis verbindende Linie. Lateral von dieser Linie wird die Brücke schmäler, sie geht in die Brückenarme — Brachia

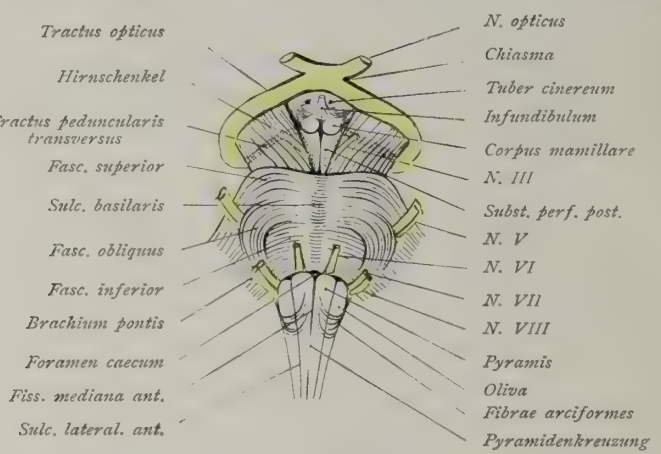

Fig. 75. Hirnbasis.

pontis — über, die nach hinten verlaufend in das Kleinhirn eintreten. Die ventrale Oberfläche der Brücke ist in sagittaler und transversaler Richtung gewölbt und zeigt eine deutliche Querfaserung. Diese Querfasern bilden drei mehr oder weniger deutlich abgrenzbare Bündel:

den Fasciculus superior pontis, der vor der Austrittstelle des Nervus trigeminus verläuft,

den Fasciculus inferior pontis im hinteren Brückendrittel,

den Fasciculus medius pontis, zwischen den erwähnten Bündeln, der, in lateral konvexem Bogen den Fasciculus inferior kreuzend, gegen die Austrittsstelle des Nervus facialis und acusticus verläuft und seines Verlaufes wegen auch als Fasciculus obliquus pontis s. Fasciculus arcuatus (Foville) bezeichnet wird.

In der Medianlinie verläuft eine breite Furche, der Sulcus basilaris, in welchem die Arteria basilaris liegt. Diese Furche wird aber nicht durch die Arteria basilaris bedingt, sondern durch die zu beiden Seiten sich erhebenden Längswülste, die Eminentiae pyramidales, die im Innern die Pyramidenbahnen bergen. (Der Sulcus basilaris existiert auch bei unregelmäßigem Verlauf der Arteria basilaris, er verschwindet aber bei Degeneration der einen Pyramidenbahn, s. Faserverlauf.)

Als besonderer Faserzug ist die Taenia pontis s. Fibra pontis zu erwähnen, ein Faserstreifen, der im Sulcus mesencephali lateralis oder auch medial von letzterem entspringt, dem vorderen Rande der Brücke entlang verläuft und im Sulcus nervi oculomotorii endigt. Oft sind mehrere solcher Faserstreifen vorhanden, sie werden auch als Fila lateralia pontis bezeichnet (vgl. Fig. 73).

Cerebellum — Kleinhirn.

Das Kleinhirn ist ein median gelegenes unpaares Gebilde von nierenförmiger Gestalt. Es liegt unter den Hinterhauptslappen der Hemisphären, von denen es durch die große transversale Hirnspalte getrennt ist, hinter der Brücke, hinter den Vierhügeln und über der Medulla oblongata. Wir unterscheiden eine obere und untere Fläche und einen vorderen und hinteren Rand. Beide Flächen sind gewölbt; die untere stärker gewölbte Fläche zeigt in der Mitte ein breites Tal, die Vallecula cerebelli, in welchem die Medulla oblongata liegt. Der vordere Rand ist in der Mitte eingeschnitten — Incisura cerebelli anterior —, ebenso der hintere Rand — Incisura cerebelli posterior —. An der Grenze der Einschnitte finden sich die Anguli anteriores und posteriores. Vorderer und hinterer Rand treffen sich in den Anguli laterales. Den zwischen Incisura anterior und posterior median gelegenen Teil bezeichnet man als Wurm — Vermis cerebelli —. Der Vermis superior wird durch zwei seichte Furchen, der Vermis inferior deutlicher durch zwei tiefer gehende Furchen von den Seitenteilen oder den Kleinhirnhemisphären abgegrenzt. Zahlreiche im Wurm und in den Hemisphären mehr oder weniger parallel verlaufende Furchen — Sulci cerebelli — trennen die schmalen Windungen — Gyri cerebelli — voneinander. Eine tiefgehende Furche, der Sulcus horizontalis cerebelli, verläuft vom Eintritt der Brückenarme in das Kleinhirn jederseits dem vorderen Kleinhirnrand entlang gegen den Angulus lateralis und von diesem gegen den Angulus posterior. Durch diesen Sulcus erfolgt die Trennung einer jeden Hemisphäre in eine obere und eine untere Fläche, Facies superior und Facies inferior. Den Sulcus horizontalis können wir leicht auffinden, wenn wir von der Stelle ausgehen, wo die Brückenarme in das Kleinhirn eintreten. Er beginnt lateral davon, zunächst nicht tief einschneidend, und ist hier dadurch charakterisiert, daß die schmalen Windungen der oberen und unteren Fläche in seine Tiefe treten. Vom lateralen Winkel zieht er als tiefer Einschnitt dem hinteren Rand entlang mehr auf der unteren als oberen Fläche gegen die Incisura cerebelli posterior.

Wurm- und Hemisphärengebiet des Kleinhirns werden durch bestimmte mehr oder weniger tief gehende Furchen in bestimmte Lappen abgegrenzt. Wir unterscheiden an jeder Hemisphäre drei Lappen: Lobus superior, Lobus posterior, Lobus inferior; den einzelnen Lappen einer Hemisphäre entsprechen immer bestimmte Abschnitte im Wurmgebiet.

A. Lobus superior.

Er wird vorne von der Incisura cerebelli anterior, seitlich vom Sulcus horizontalis cerebelli, hinten vom Sulcus superior posterior begrenzt. Der Sulcus superior posterior beginnt im Sulcus horizontalis cerebelli etwas vor dem lateralen Winkel und zieht als tiefe

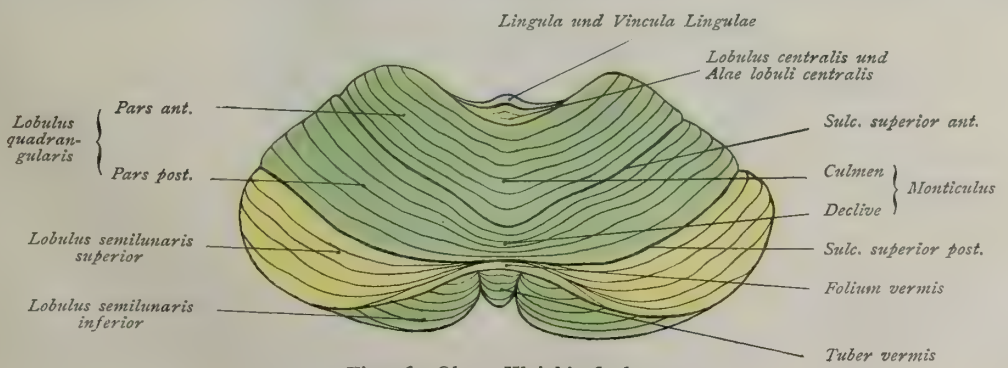

Fig. 76. Obere Kleinhirnfläche.

Furche in nach hinten konvexem Bogen gegen das hintere Ende des Vermis superior. Er ist leicht kenntlich an dem verschiedenen Verhalten der ihn begrenzenden Lamellen; die Lamellen der vorderen, zum oberen Lappen gehörenden Fläche ziehen schräg von innen nach außen und vorne, die Lamellen der hinteren, zum hinteren Lappen gehörenden Fläche ziehen parallel zu den Lamellen des hinteren Lappens.

Von vorne nach hinten gehend lassen Wurm und Hemisphären folgende Teile des Lobus superior erkennen:

Wurm	Hemisphäre
Lingula	Vinculum lingulae
Lobulus centralis	Ala lobuli centralis
Monticulus {Culmen / Declive}	Lobulus quadrangularis {Pars anterior / Pars posterior.

Die Lingula liegt in der Tiefe der Incisura cerebelli anterior und besteht aus 4—6 bis 8 kleinen Lamellen, die auf dem Velum medullare anterius aufliegen und mit diesem zusammenhängen. Lateral von den hinteren Blättchen ziehen die Vincula lingulae gegen die Brückenarme.

Hinter der Lingula, von ihr durch den Sulcus praecentralis getrennt, folgt der Lobulus centralis, der die Lingula überragt und seitlich seine Lamellen, die Alae lobuli centralis, aussendet.

Hinter dem Lobulus centralis, von diesem durch den Sulcus postcentralis getrennt, folgt der größte Teil des Vermis superior, der Monticulus, der in Culmen und Declive zerfällt, und welchem im Hemisphärengebiet der Lobulus quadrangularis entspricht, der durch den Sulcus superior anterior in eine dem Culmen entsprechende Pars anterior und eine dem Declive entsprechende Pars posterior zerfällt.

B. Lobus posterior.

Er umfaßt den hinteren Teil der oberen Fläche und die hintere Hälfte der unteren Fläche, ist vom Lobus superior durch den Sulcus superior posterior und vom Lobus inferior im Wurmgebiet durch den Sulcus postpyramidalis, im Hemisphärengebiet durch den Sulcus

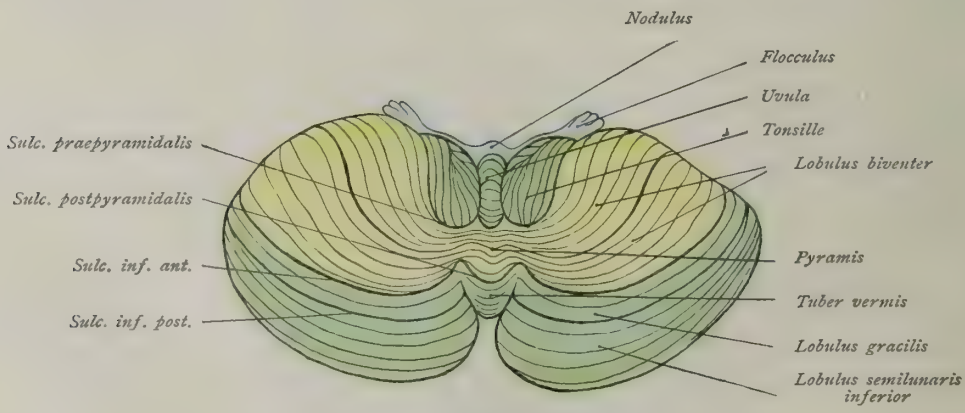

Fig. 77. Untere Kleinhirnfläche.

inferior anterior getrennt. Der Sulcus inferior anterior kann leicht aufgefunden werden, wenn man sich an den Verlauf des Sulcus superior posterior hält. Er beginnt lateral am vorderen Hemisphärenrand im Sulcus horizontalis cerebelli an der Stelle, wo der Sulcus

superior posterior einmündet, zieht dann im Bogen gegen den Wurm und mündet hier in den tiefgehenden Sulcus postpyramidalis ein. Durch den Sulcus horizontalis cerebelli und den Sulcus inferior posterior zerfällt der hintere Lappen im Hemisphärengebiet in drei Teile, denen im Wurmgebiet zwei Teile entsprechen:

Wurm	Hemisphäre
Folium vermis	Lobulus semilunaris superior
Tuber vermis	Lobulus semilunaris inferior Lobulus gracilis.

Das Folium vermis oder das Wipfelblatt liegt in der Incisura cerebelli posterior, bildet eine einzige stärkere Lamelle und verbindet die beiden oberen halbmondförmigen Läppchen — Lobuli semilunares superiores —.

Dem Tuber vermis s. Tuber valvulae — Klappenwulst — entsprechen der Lobulus semilunaris inferior und der Lobulus gracilis. Der Lobulus semilunaris inferior ist innen breit, nach außen zu dünn und oft durch eine lateral im Sulcus horizontalis cerebelli auslaufende Furche in zwei Teile geteilt, in einen vorderen kleineren und einen hinteren größeren Teil. Der vordere kleinere Teil ist im ganzen Verlauf ungefähr gleich breit und legt sich lateral dem lateralen Ende des vor ihm gelegenen Lobulus gracilis an. Der hintere größere Teil zeigt meist zwei oder drei kleine Läppchen, oft auch zwei halbmondförmige Segmente, von denen das eine mit dem dickeren Ende medial am Wurm beginnt und mit der Spitze lateral endet, das andere außen breit beginnt und gegen den Wurm zu spitzer wird. — Der Lobulus gracilis liegt vor dem Lobulus semilunaris inferior, ist in seinem Verlaufe mehr oder weniger gleich dick, vom Lobulus semilunaris inferior durch den Sulcus inferior posterior, vom unteren Lappen durch den Sulcus inferior anterior getrennt.

C. Lobus inferior.

Er umfaßt folgende Teile:

Wurm	Hemiphäre
Pyramis	Lobulus biventer
Uvula	Tonsilla
Nodulus	Flocculus.

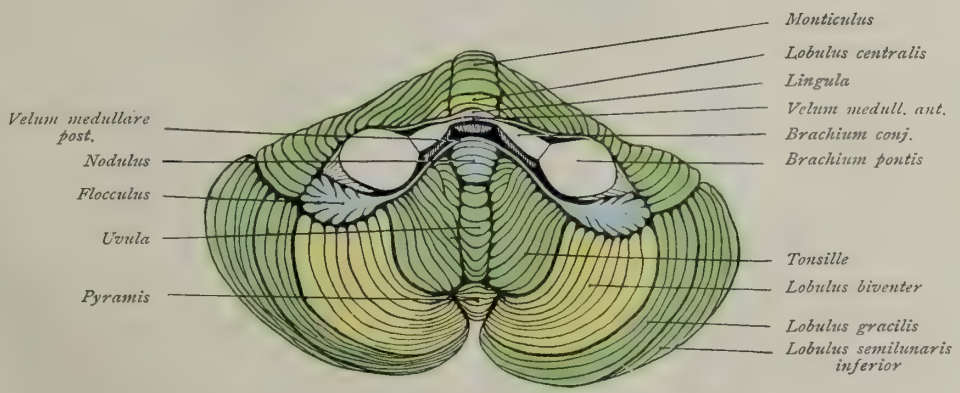

Fig. 78. Kleinhirn von unten und vorn.

Die Pyramide, vom Tuber vermis durch den tiefen Sulcus postpyramidalis getrennt, verbindet den einen Lobulus biventer mit dem anderen. Ein Sulcus spaltet jeden Lobulus biventer in zwei Teile, in einen vorderen medialen und einen hinteren lateralen Teil.

Der Sulcus praepyramidalis trennt die Pyramide von der Uvula, er beschreibt eine nach innen konkave Kurve, in welcher die Tonsille gelegen ist.

Vor der Uvula liegt ein kleines zapfenartiges Gebilde, der Nodulus — Knötchen —. Dem Nodulus vorn unmittelbar anliegend findet sich ein dünnes weißes Blättchen, das Velum medullare posterius, das sich lateralwärts in die Flockenstiele — Pedunculi flocculi — mit den Flocken fortsetzt. Lateral von der Flocke liegt zwischen Lobulus quadrangularis (Lobi superioris) und Lobulus biventer die Nebenflocke — Flocculus secundarius —.

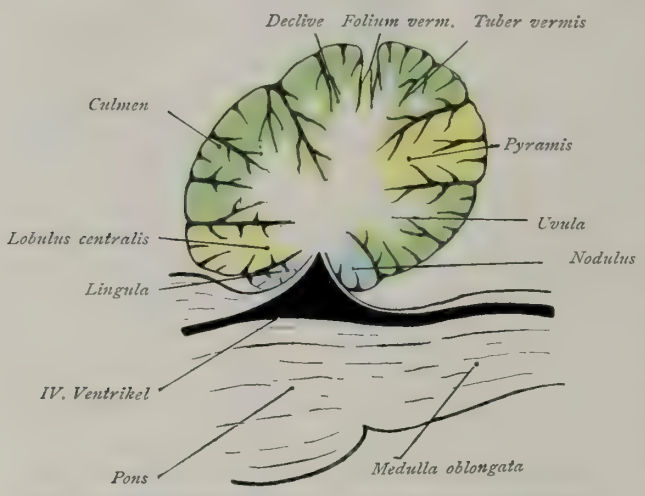

Fig. 79. Sagittalschnitt durch den Wurm des Kleinhirns.

Entfernt man die Tonsille, dann sieht man von der Uvula aus eine breite Lamelle, die Ala uvulae, lateralwärts ziehen. Der hintere Rand dieser Lamelle ist frei, der vordere Rand geht in das Velum medullare posterius über. Diese tiefe Bucht, deren Boden von der Ala uvulae und dem Velum medullare posterius gebildet wird, und in welcher die Tonsille liegt, wird als Nidus avis bezeichnet; die laterale Wand bilden der Lobulus biventer und der Pedunculus flocculi; die mediale Wand bildet die Uvula, die hintere Wand die Pyramide. Der Lobulus biventer bildet den lateralen, die Tonsille den medialen, der Flocculus den vorderen Teil des unteren Lappens.

Vergleichen wir zur Rekapitulation auch nachfolgende Tabelle.

	Vermis	Hemisphaerium
Lobus superior	Lingula	Vinculum lingulae
	← Sulcus praecentralis	
	Lobulus centralis	Ala lobuli centralis
	← Sulcus postcentralis	
	Monticulus (Culmen, Declive)	Lobulus quadrangularis (Pars anterior, ← Sulc. sup. ant. →, Pars posterior)
	← Sulcus superior posterior →	
Lobus posterior	Folium vermis	Lobulus semilunaris superior
		Sulcus horizontalis cerebelli →
	Tuber vermis	Lobulus semilunaris inferior
		← Sulcus inferior posterior →
		Lobulus gracilis
	← Sulcus postpyramidalis →	← Sulcus inferior anterior →
Lobus inferior	Pyramis	Lobulus biventer
	← Sulcus praepyramidalis	
	Uvula	Tonsilla
	Nodulus	Flocculus (Flocculus secundarius)

Auf einem Schnitt durch das Kleinhirn erkennen wir die im Innern gelegene weiße Marksubstanz, das Corpus medullare, und die an der Peripherie als dünnes Band ziehende graue Substantia corticalis. Das Mark des Kleinhirns setzt sich zusammen aus

dem Mark der Hemisphären und dem Mark des Wurms. Das Mark der Hemisphären hängt medial mit dem Mark des Wurms zusammen. Vom Markkern gehen stärkere Markleisten, Laminae medullares, aus, die wiederum meist unter spitzem Winkel sekundäre Markblätter entsenden. Letztere geben wieder kleinere Blättchen ab, die dann schließlich von grauer Substanz umhüllt werden und die Kleinhirnwindungen, Gyri cerebelli, darstellen. Das auf einem Sagittalschnitte hervortretende Gebilde wird der baumförmigen Verästelung wegen als Arbor medullaris bezeichnet. Auf einem Sagittalschnitt durch den Wurm tritt diese zierliche Figur besonders schön hervor, man hat sie Lebensbaum, Arbor vitae vermis, genannt.

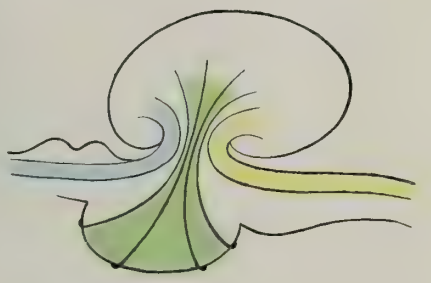

Fig. 80.
Schematische Darstellung der Crura cerebelli.
Blau: Crura cerebelli ad cerebrum.
Grün: Crura cerebelli ad pontem.
Gelb: Crura cereb. ad medullam oblongatam.

Das Mark der Hemisphären steht durch Fasermassen mit benachbarten Hirnteilen in Verbindung. Die Fasermassen bilden mehr oder weniger starke Stränge, welche als Stiele des Kleinhirns s. Crura (Brachia) cerebelli bezeichnet werden und das Kleinhirn mit der Brücke, mit dem Zwischenhirn und mit der Medulla oblongata verbinden (Fig. 80).

Die Crura s. Brachia cerebelli ad pontem (Brachia pontis) treten lateral aus dem Kleinhirn, aus dem Sulcus horizontalis cerebelli, am vorderen Rande zwischen Lobulus

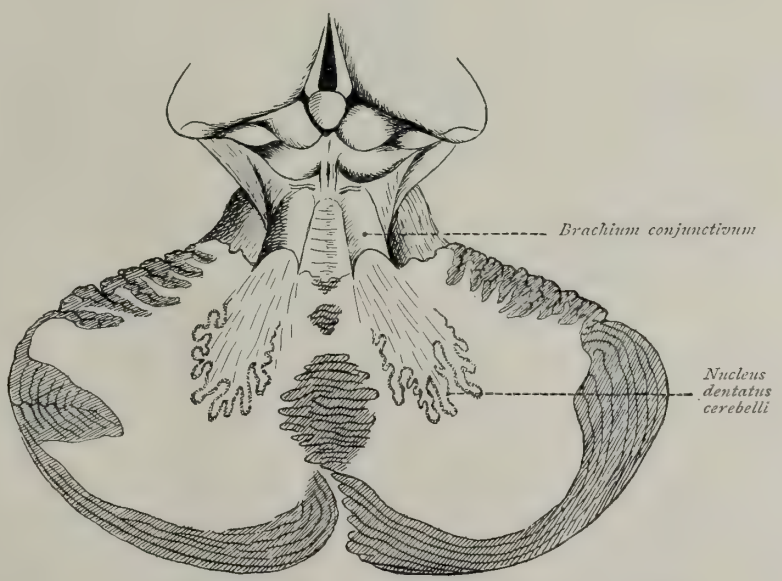

Fig. 81. Crura cerebelli ad corpora quadrigemina s. Brachia conjunctiva.

quadrangularis, Tonsille und Flocculus und ziehen konvergierend nach vorne, um in die Brücke überzugehen.

Die Crura cerebelli ad cerebrum s. Crura cerebelli ad corpora quadrigemina s. Brachia conjunctiva cerebelli (siehe Isthmus rhombencephali) liegen medial von den Crura cerebelli ad pontem, ziehen als plattrunde Stränge ebenfalls konvergierend nach vorne

und verschwinden unter den Vierhügeln. Zwischen ihnen dehnt sich das Velum medullare anterius aus.

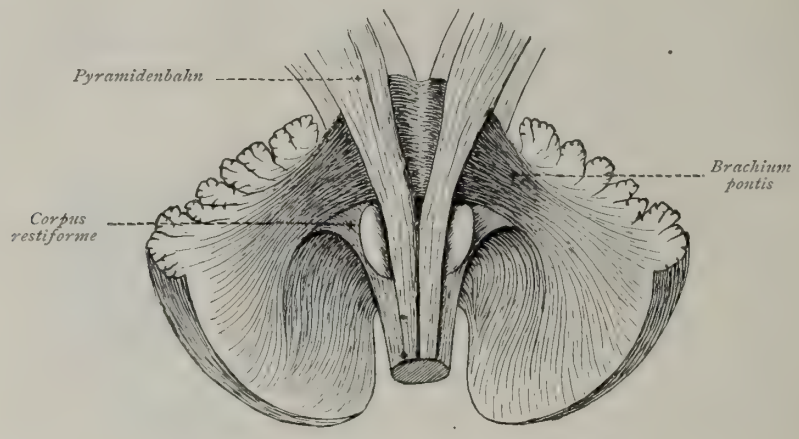

Fig. 82. Brachia pontis und Corpora restiformia.

Die Crura cerebelli ad medullam oblongatam s. Corpora restiformia (siehe Myelencephalon) treten zwischen den erwähnten Kleinhirnarmen aus und ziehen unter rechtwinkeliger Umbiegung nach hinten unten zur Medulla oblongata.

Myelencephalon — Nachhirn —. Medulla oblongata.

Die obere Grenze der Medulla oblongata wird ventral vom hinteren Rande der Brücke, dorsal von den Striae medullares s. acusticae der Rautengrube gebildet; als untere Grenze bezeichnet man die Austrittsstelle der oberen Wurzelbündel des I. Cervicalnervenpaares oder ventral das untere Ende der Pyramidenkreuzung.

Betrachten wir zunächst die ventrale Fläche (Fig. 75). In der Medianlinie verläuft die Fissura mediana anterior, welche sich in die gleichnamige Fissur des Rückenmarks fortsetzt, aber durch kreuzende Faserbündel, welche die Pyramidenkreuzung — Decussatio pyramidum — darstellen, von ihr getrennt wird. Sie erweitert sich gegen den hinteren Brückenrand zu zu einem Grübchen, Foramen caecum. Zu beiden Seiten der Fissura mediana anterior liegt die Pyramide, ein leicht gewölbter Strang, der im oberen Teile breit ist, gegen das Rückenmark zu allmählich schmäler wird und in dessen Vorderstrang überzugehen scheint. Aber nur ein kleiner Teil der in diesem Strang verlaufenden Faserbündel zieht in gleicher Richtung in dem neben der Fissura mediana anterior gelegenen Vorderstrang des Rückenmarks weiter, der größere Teil der Faserbündel überschreitet die Mittellinie — Decussatio pyramidum — und zieht im contralateralen Seitenstrange des Rückenmarks weiter.

Der im gleichseitigen Vorderstrang weiterziehende Teil wird als Pyramidenvorderstrangbahn, der im gekreuzten Seitenstrang ziehende Teil als Pyramidenseitenstrangbahn bezeichnet. Wir werden bei Besprechung des Faserverlaufes näher darauf eintreten.

Lateralwärts werden die Pyramiden vom Sulcus lateralis anterior begrenzt, aus welchem die Wurzelbündel des Nervus hypoglossus austreten. Lateral vom Sulcus lateralis

anterior finden wir neben der Pyramide die Olive, die mit ihrem dickeren Ende bis zur Brücke reicht, nach unten zu spitzer wird. Der Sulcus lateralis anterior kann, besonders in seinem unteren Teile, durch quer verlaufende Faserbündel verwischt werden, die Bündel werden als Bogenfasern, Fibrae arcuatae, bezeichnet.

Betrachten wir nun die dorsale Fläche (Fig. 83). Im unteren Teile verläuft in der Mitte der Sulcus medianus posterior, der nach oben hin bald durch ein dünnes Markblättchen, den Riegel — Obex —, abgeschlossen wird. An dieser Stelle — unter dem

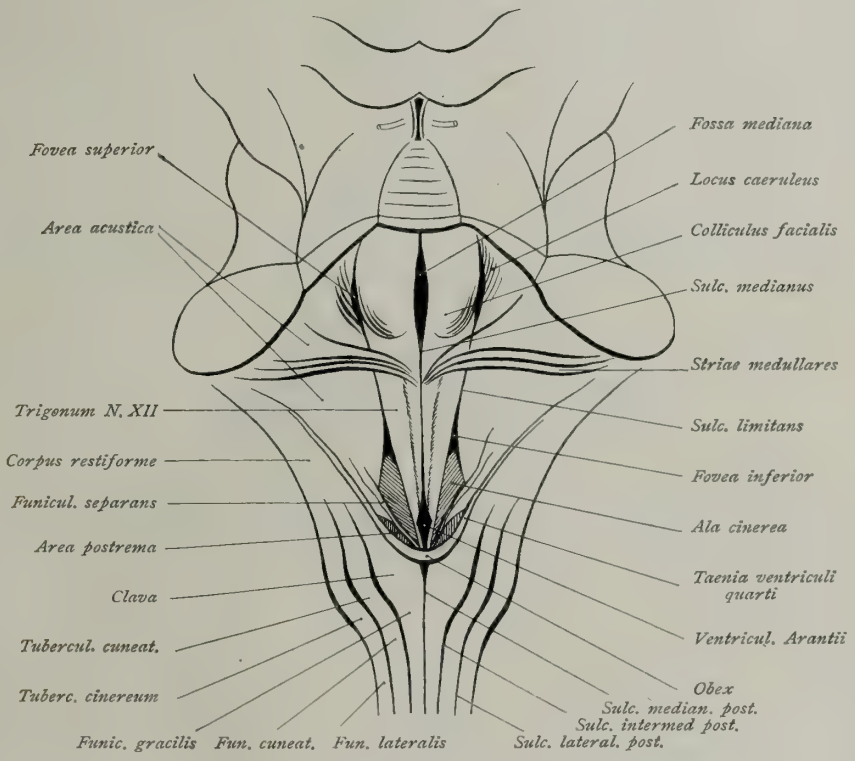

Fig. 83. Medulla oblongata, dorsale Fläche. Fossa rhomboidea.

Obex — geht der in der Tiefe ziehende Centralkanal in den vierten Ventrikel über. Lateral vom Sulcus medianus folgt zunächst der Sulcus intermedius posterior, der im oberen Teile lateralwärts zieht und dann verschwindet; weiter lateral folgt der Sulcus lateralis posterior, der weniger deutlich ausgeprägt ist, oben ebenfalls seitlich abweicht und ungefähr bis zur Höhe der Mitte der Olive verfolgt werden kann. Zwischen Sulcus medianus posterior und Sulcus lateralis posterior liegt der Hinterstrang — Funiculus posterior — als Fortsetzung des gleichnamigen Stranges des Rückenmarks. Er zerfällt durch den Sulcus intermedius posterior in zwei besondere Stränge. Zu beiden Seiten des Sulcus medianus posterior, zwischen diesem und dem Sulcus intermedius posterior, liegt der aus dem Rückenmark aufsteigende Fasciculus gracilis — der zarte Strang oder Gollsche Strang. Er verbreitert sich im oberen Teile zur Keule, Clava, und setzt sich dann, wiederum spitzer werdend, seitlich und nach oben fort. Zwischen Sulcus lateralis posterior und Sulcus intermedius posterior verläuft der aus dem Rückenmark aufsteigende Fasciculus cuneatus — der Keilstrang oder Burdachsche Strang —, der in der Höhe der Clava sich ebenfalls

verbreitert und zum Tuberculum cuneatum anschwillt, um dann weiter oben ebenfalls lateralwärts zu ziehen. Lateral vom Sulcus lateralis posterior, zwischen diesem und dem Sulcus lateralis anterior, finden wir den aus dem Rückenmark aufsteigenden Seitenstrang — Funiculus lateralis —. Er zieht bis zum hinteren Ende der Olive und lateral und dorsal neben der Olive vorbei fast bis zur Brücke und wird durch eine feine Furche in einen dorsalen und einen ventralen Teil getrennt. Aus der Furche treten die feinen Fäserchen des Nervus accessorius, vagus und glossopharyngeus aus. Der dorsale Teil des Funiculus lateralis wird nach oben zu breiter und schwillt daselbst in der Gegend hinter dem Tuberculum cuneatum zum Tuberculum cinereum an; weiter oben zieht er mit den oberen Enden des Gollschen und Burdachschen Stranges lateralwärts. Diese oben lateralwärts ziehenden Teile des Gollschen und Burdachschen Stranges und des dorsalen Abschnittes des Funiculus lateralis bilden zusammen das Corpus restiforme (Crura cerebelli ad medullam oblongatam), das ins Kleinhirn zieht. Medial liegt das Corpus restiforme dem Seitenrande des IV. Ventrikels an.

Nach vorne hin schließt sich an die genannten Teile der dorsalen Fläche die Fossa rhomboidea oder die Rautengrube an, die den Boden des IV. Ventrikels bildet.

Ventriculus quartus.

Isthmus, Metencephalon und Myelencephalon umschließen miteinander den vierten Ventrikel, der einen mit wenig Liquor cerebro-spinalis erfüllten Hohlraum darstellt, unten in den Centralkanal des Rückenmarks, oben in den Aquaeductus Sylvii übergeht.

Wir unterscheiden eine Pars inferior, eine Pars intermedia und eine Pars superior ventriculi quarti.

Die Pars inferior gehört der Medulla oblongata an, sie wird von den Corpora restiformia eingefaßt.

Die Pars intermedia bildet den mittleren breitesten Teil und setzt sich nach oben in das Gebiet zwischen den Brückenstielen fort.

Die Pars superior gehört dem Isthmus rhombencephali an, ihre dorsale Abgrenzung bilden die Brachia conjunctiva cerebelli und das Velum medullare anterius.

Der Boden des vierten Ventrikels wird gebildet von der Rautengrube — Fossa rhomboidea —, das Dach vom Velum medullare anterius, von den Brachia conjunctiva, vom Velum medullare posterius und von der Tela chorioidea ventriculi quarti. Velum medullare posterius und Tela chorioidea bilden zusammen das Tegmen fossae rhomboideae, das Dach im engeren Sinne. Die Kante, wo Velum medullare anterius und posterius zusammentreffen, heißt Giebelkante — Fastigium —. An dieser Stelle dringt der vierte Ventrikel gegen die Marksubstanz des Kleinhirns vor, er bildet den Recessus tecti. Die Pars intermedia ventriculi quarti zieht sich lateralwärts in den Recessus lateralis ventriculi quarti aus. — Der vierte Ventrikel bildet ursprünglich eine rings geschlossene Höhle, die einerseits durch den Aquaeductus cerebri mit dem dritten Ventrikel in Verbindung tritt, andererseits in den Centralkanal des Rückenmarks übergeht. Boden und Dach sind mit Epithel bekleidet. Am Dach tapeziert dieses Epithel das vordere und hintere Velum medullare und geht dann in die dünne Lamina chorioidea epithelialis über, die der Tela chorioidea ventriculi quarti anhaftet und sich weiterhin in die Ränder der anstoßenden Hirn-

teile fortsetzt. Wird der Ventrikel im hinteren Teile von oben her gewaltsam eröffnet, indem man die Tela chorioidea abhebt, dann wird die dünne Lamina chorioidea mitgerissen; sie reißt am Übergang in die Hirnsubstanz ab, und es bleibt längs dem Rißrande nur mehr ein dünner weißer Saum zurück, der als Taenia ventriculi quarti bezeichnet wird. Diese Taenia ventriculi quarti beginnt am Obex, geht von da lateralwärts auf das Corpus restiforme über, bildet dann den hinteren Saum des Recessus lateralis und zieht weiterhin dem Flockenstiele und dem Velum medullare posterius entlang. Die Tela chorioidea ventriculi quarti stellt jenen Teil der Pia mater cerebri dar, der zwischen der ventralen Fläche des Kleinhirns, speziell der Uvula und der Tonsille, und der dorsalen Fläche der Medulla oblongata vordringt (Fig. 84). Beide Piablätter werden durch subarachnoideales Gewebe miteinander ver-

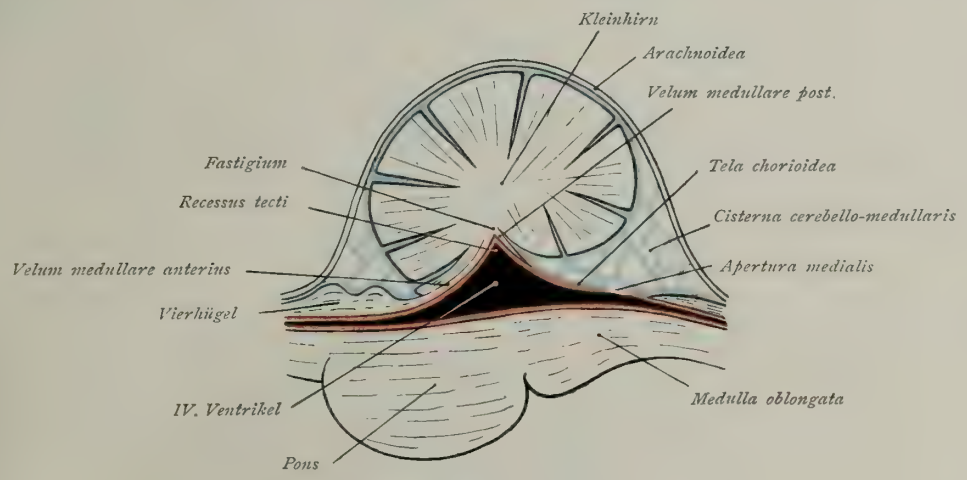

Fig. 84. Tela ventriculi quarti. Ependym rot, Pia blau.

bunden. Die Tela chorioidea hat die Form eines gleichschenkeligen Dreiecks mit vorderer in der Mitte am Nodulus befestigten, lateral dem Velum medullare posterius und dem Flockenstiel entlang ziehender Basis und nach hinten gegen das hintere Ende des vierten Ventrikels gerichteter Spitze. Sie drängt gegen den Ventrikel hin zottenförmige Fortsätze vor, die den Plexus chorioideus ventriculi quarti bilden, der als medialer und lateraler Plexus unterschieden werden kann. Der mediale Plexus bildet zwei dünne Streifen, die dicht nebeneinander liegend in der Medianlinie von hinten nach vorne zum Nodulus ziehen. Vom Nodulus zieht jederseits lateralwärts der laterale Plexus in den Recessus lateralis ventriculi quarti. Die Tela chorioidea schließt in früheren Stadien mit der Lamina chorioidea epithelialis den vierten Ventrikel in seinem hinteren Teile vollständig ab. Später aber bilden sich an drei Stellen Öffnungen, indem daselbst die Tela chorioidea mit der Lamina chorioidea epithelialis durchbrochen wird. Eine solche Öffnung ist die Apertura medialis ventriculi quarti oder das Foramen Magendii, die im hinteren Teile der Tela chorioidea unmittelbar vor dem Obex sich vorfindet. Seitlich finden wir in jedem Recessus lateralis die Apertura lateralis ventriculi quarti (Key-Retzii) oder das Foramen Luschkae. Aus diesen drei Öffnungen treten die Enden des medialen und lateralen Teils des Plexus chorioideus ventriculi quarti hervor und ragen in den Subarachnoidealraum hinein; es entsteht durch die drei Öffnungen eine Kommunikation des vierten Ventrikels mit dem Subarachnoidealraum. Die aus der Apertura lateralis austretenden Zotten können wir leicht finden, sie liegen medial vom Flocculus, zwischen diesem, dem Lobulus biventer und der Tonsille.

Fossa rhomboidea.

Der Boden des vierten Ventrikels — Fossa rhomboidea —, von rautenförmiger Gestalt, gehört mit dem hinteren von den Corpora restiformia begrenzten Teile zum Myelencephalon; sein mittlerer Teil liegt im Metencephalon, sein vorderer Teil gehört zum Isthmus. Durch eine Längsfurche, Sulcus medianus fossae rhomboideae, wird er in zwei symmetrische Hälften geschieden. Querverlaufende, von den Recessus laterales her gegen die Medianlinie ziehende weiße Streifen, Striae medullares s. acusticae, grenzen die Pars superior von der Pars inferior fossae rhomboideae ab. Der von den Striae medullares eingenommene Teil der Rautengrube wird als Pars intermedia bezeichnet.

Verlauf und Ausbildung dieser Striae medullares bieten mannigfache Variationen. Die Striae können fehlen oder selbst zahlreich vorhanden sein, dabei sind sie selten auf beiden Seiten gleich stark und gleich verlaufend. Manchmal ziehen sie schräg vom Sulcus medianus lateralwärts und nach oben hin.

Die Pars inferior ist im unteren Teile vertieft, zeigt mehrere durch Furchen abgegrenzte Felder und wird ihrer eigentümlichen Gestalt zufolge Calamus scriptorius genannt. Am

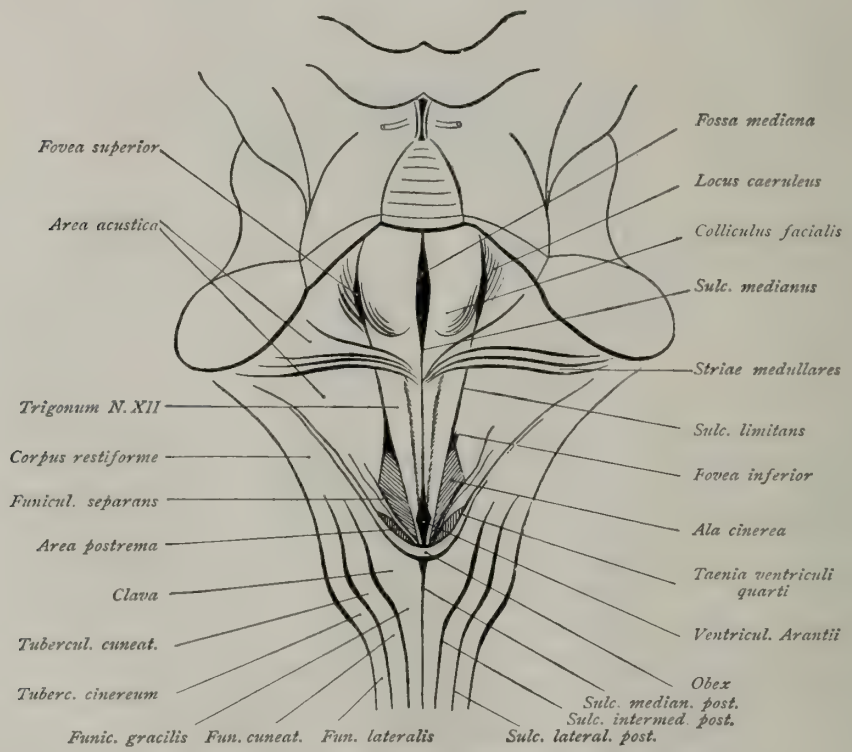

Fig. 85. Medulla oblongata, dorsale Fläche. Fossa rhomboidea.

unteren Rande der Pars inferior finden wir den Obex oder Riegel, ein dünnes weißes Markblättchen, von welchem aus lateralwärts die Taenia ventriculi quarti zieht. Unmittelbar vor dem Obex, da, wo sich der Sulcus medianus in den Centralkanal des Rückenmarks einsenkt, findet sich eine kleine Depression, der Ventriculus Arantii. In der Pars superior erweitert sich der Sulcus medianus zur Fossa mediana. Zu beiden Seiten des Sulcus medianus erhebt sich in der ganzen Länge der Rautengrube ein flacher Wulst, die Eminentia medialis. Diese Eminentia ist im unteren Teile schmal und bildet ein dreieckiges

Feld mit oberer von den Striae medullares begrenzter Basis und unterer gegen den Ventriculus Arantii gerichteter Spitze — das Trigonum nervi hypoglossi —.

Bei genauer Betrachtung erkennt man zwei besondere Abteilungen dieses Feldes, einen äußeren breiteren Teil, die Area plumiformis (Retzius) und einen inneren schmäleren Teil, die Area medialis trigoni nervi hypoglossi (Retzius). An der Grenze zwischen beiden Feldern finden sich meist kurze, schief verlaufende feine Furchen und Falten, gleichsam ein dünner gefiederter Streifen. Auch an der lateralen Grenze des Trigonum hypoglossi findet man oft eine solche Runzelung. Retzius hat daher dieses laterale breitere Feld »Area plumiformis« genannt.

Im oberen Teile der Rautengrube ist die Eminentia medialis breiter und wölbt sich stärker in den Ventrikel vor. Die Erhebung wird als Colliculus facialis bezeichnet. Lateralwärts wird die Eminentia medialis vom Sulcus limitans begrenzt, der sich in der Pars superior zur Fovea superior, in der Pars inferior zur Fovea inferior erweitert. Hinter der Fovea inferior und lateral vom Trigonum hypoglossi treffen wir ein graues, schräg dreieckiges Feld, welches spitz bei der Fovea inferior beginnt und gegen den hinteren Rand der Rautengrube breiter wird — die Ala cinerea —.

Vor dem hinteren Rande der Rautengrube und hinter der Ala cinerea liegt ein feinhöckeriges, kleines graues Feld, das von der Medianlinie her dem hinteren Rand entlang nach vorn und außen zieht, die Area postrema. Aus dem sich öffnenden Centralkanal her zieht zwischen Area postrema und Ala cinerea ein schmaler heller Strang nach außen und vorn, der Funiculus separans.

Die Fovea superior wird lateralwärts von einem blau verfärbten Felde begleitet, dem Locus caeruleus. Locus caeruleus und Fovea superior zeigen kleine Furchen und Falten, Rugae loci caerulei et foveae superioris, die oft weit nach vorn gegen den Isthmus zu und nach hinten gegen den Recessus lateralis hin verfolgt werden können. — Lateral vom Sulcus limitans, lateral von der Fovea superior, der Fovea inferior und der Ala cinerea liegt als flache Erhebung die Area acustica, die gegen den Recessus lateralis hin das Tuberculum acusticum aufweist.

Der Funiculus separans zieht gegen das untere innere Ende der Area acustica und verschwindet daselbst.

Graue Massen des Rhombencephalon.

In der Tiefe des Trigonum lemnisci (Isthmus) liegt der Nucleus lemnisci.

Die Brücke umfaßt einen größeren ventralen Teil, die Pars basilaris pontis, und einen kleineren dorsalen Teil, die Pars dorsalis pontis. Auf einem Vertikalschnitte lassen sich die beiden Abteilungen leicht erkennen. Der basiläre Teil zeigt zahlreiche quer verlaufende, weiße Faserzüge, die lateralwärts zu den Brückenarmen ziehen. Im unteren Teile des basilären Abschnittes erkennt man zwischen dünnen weißen Faserbündeln gelegene grauweiße Lamellen, sie stellen Querschnitte von Faserbündeln dar, die von dem Hirnschenkelfuß herkommen, die ganze Brücke durchziehen und zur Medulla oblongata und zum Rückenmark verlaufen. Das sind die Fasciculi longitudinales pyramidales, die Pyramidenbahnen. Die ventral von den Pyramidenbahnen quer ziehenden Fasern werden als Fibrae pontis superficiales, die dorsal von den Pyramidenbahnen und zum Teil auch durch dieselben quer verlaufenden Fasern werden als Fibrae pontis profundae bezeichnet. Zwischen den Faserbündeln liegen zerstreut kleine graue Massen, die Brückenkerne — Nuclei pontis —.

Die Pars dorsalis pontis erscheint auf dem Querschnitte grau, sie wird auch als Brückenhaube — Tegmentum pontis — bezeichnet. Sie birgt folgende Kerne:

den Nucleus nervi abducentis im Colliculus facialis,
den Nucleus nervi facialis,
den Nucleus motorius et sensibilis nervi trigemini,
den Nucleus tractus spinalis nervi trigemini,
die Nuclei nervi acustici in der Area acustica,
und zwar die Nuclei nervi cochleae:

Nucleus ventralis } nervi cochleae
Nucleus dorsalis }

und die Nuclei nervi vestibuli:

Nucleus medialis
Nucleus lateralis (DEITERS)
Nucleus superior (BECHTEREW) } nervi vestibuli,
Nucleus n. vestibularis spinalis

den Nucleus olivaris superior,
den Kern des Corpus trapezoideum,
die Nuclei reticulares tegmenti.

Im Kleinhirn (Fig. 87) finden wir außer der die ganze Oberfläche überziehenden Rinde oder Substantia corticalis auch besondere graue Massen im Innern des Corpus medullare.

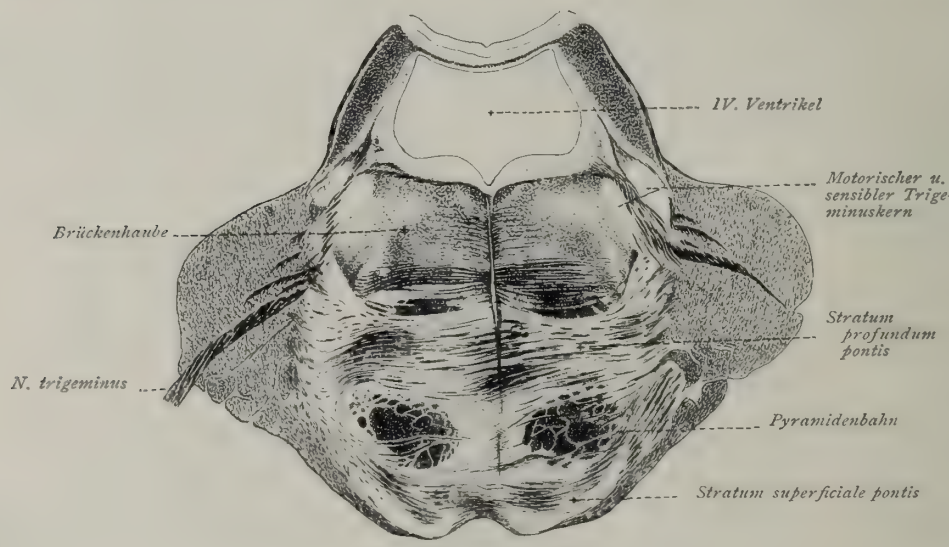

Fig. 86. Schnitt durch das Brückengebiet.

Im medialen Teile des Hemisphärengebietes liegt der Nucleus dentatus, der eine mannigfach gefaltete Lamelle grauer Substanz mit medial gerichteter Öffnung — Hilus nuclei dentati — darstellt. Im Wurme finden wir jederseits von der Medianlinie den Dachkern — Nucleus fastigii s. tecti —. Zwischen Nucleus fastigii und Nucleus dentatus liegen die Kugelkerne und der Pfropfkern. Die Kugelkerne — Nuclei globosi — finden sich als kleine graue Massen lateral vom Dachkern. Der Pfropfkern — Nucleus emboliformis — liegt medial vom Nucleus dentatus. (Siehe auch III. Teil).

In der Medulla oblongata finden wir im Fasciculus gracilis in der Tiefe der Calva den Nucleus fasciculi gracilis, im Fasciculus cuneatus, dem Tuberculum cuneatum entsprechend, den Nucleus fasciculi cuneati. Dem Tuberculum cinereum entspricht der Nucleus tractus spinalis nervi trigemini. In der Olive liegt der Nucleus olivaris inferior mit den beiden Olivennebenkernen, dem Nucleus olivaris accessorius ventralis und dorsalis. Ventral von den Pyramiden liegen die Pyramidenkerne — Nuclei arcuati —. In den Seitensträngen finden wir die Seitenstrangkerne — Nuclei laterales —.

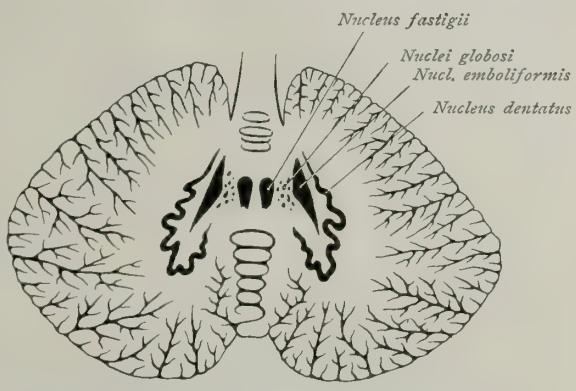

Fig. 87. Horizontalschnitt durch das Kleinhirn.

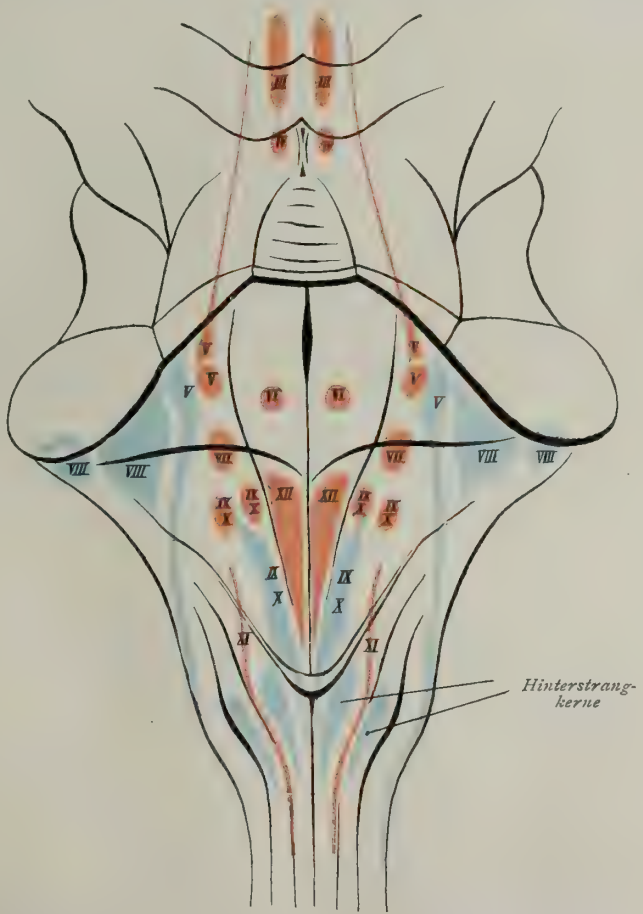

Fig. 88. Lage der Hirnnervenkerne. Schematische Darstellung.
Kerne der motorischen Hirnnerven rot, Kerne der sensibeln Hirnnerven blau.

In der Tiefe des Trigonum hypoglossi liegt der Nucleus nervi hypoglossi. Neben dem Kerne des Nervus hypoglossus liegt in der Tiefe der Ala cinerea der sensible Kern

des Nervus vagus, dem sich nach vorn der sensible Kern des Nervus glossopharyngeus anschließt. Als kleinen Kern finden wir in dieser Gegend, medial von der Ala cinerea, den motorischen Nucleus dorsalis des Nervus glossopharyngeus und vagus. In der Verlängerung des sensibeln Kernes des Nervus glossopharyngeus und vagus findet sich der Nucleus tractus solitarii. In der Tiefe liegt lateral der motorische Nucleus ventralis s. ambiguus des Nervus glossopharyngeus und vagus. In der

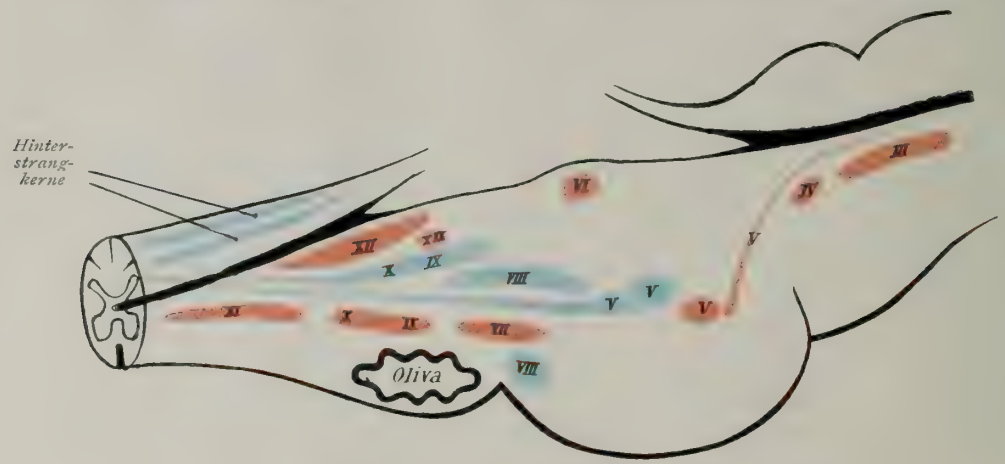

Fig. 89. Lage der Hirnnervenkerne. Schematische Darstellung.
Kerne der motorischen Hirnnerven rot, Kerne der sensibeln Hirnnerven blau.

caudalen Verlängerung des Nucleus ambiguus liegt der langgestreckte Nucleus nervi accessorii, dessen spinale Abteilung sich bis zum Vorderhorn des Rückenmarks erstreckt. Zu erwähnen ist ferner die central gelegene Formatio reticularis, die zerstreut gelegene Nervenzellen oder kleinere zusammengeschlossene Gruppen von solchen umfaßt, Kerne der Formatio reticularis.

Bei der Besprechung des Faserverlaufes werden wir auf die wichtigsten dieser Kerne näher eintreten. Die Lage der Hirnnervenkerne zeigen die schematischen Figuren 88 und 89.

Rhombencephalon — Zusammenfassung.

Zum Rhombencephalon gehören:
der Isthmus rhombencephali,
das Metencephalon,
das Myelencephalon.
Es umschließt den vierten Ventrikel.
Zum Istmus rhombencephali gehören:
dorsal die Brachia conjunctiva cerebelli,
das Velum medullare anterius,
das Trigonum lemnisci,
ventral die Hirnschenkel.
Zum Metencephalon gehören:
Brücke und Kleinhirn.

Das Kleinhirn gliedert sich in den Wurm und die Hemisphären. Mehr oder weniger tiefgehende Furchen trennen die Lobi der Hemisphären voneinander. Als Hauptlappen haben wir den Lobus superior, posterior und inferior kennen gelernt. Jeder Hauptlappen zerfällt wieder in kleinere Lobuli. Den einzelnen Hemisphärenlappen und -läppchen entsprechen immer bestimmte Abschnitte im Wurmgebiet.

Das Myelencephalon oder die Medulla oblongata hat als obere Grenze ventral den hinteren Rand der Brücke, dorsal die Striae medullares fossae rhomboideae; unten geht es in die Medulla spinalis über, die untere Grenze bildet ventral das untere Ende der Pyramidenkreuzung. Dorsal finden wir hinter der Rautengrube die Hinter- und Seitenstränge mit ihren Tubercula und das Corpus restiforme. Ventral liegen die Pyramiden und Oliven.

Der vierte Ventrikel hat als Dach das Velum medullare anterius, die Brachia conjunctiva cerebelli, das Velum medullare posterius, die Tela chorioidea, als Boden die Rautengrube. Er tritt durch den Aquaeductus cerebri mit dem dritten Ventrikel in Verbindung, geht unten in den Centralkanal des Rückenmarks über und kommuniziert durch die Apertura mediana (Foramen Magendii) und die Aperturae laterales (Foramina Luschkae) mit dem Subarachnoidealraum.

Als wichtigste graue Massen sind zu nennen:

der Kern des Lemniscus (Isthmus),
die Brückenkerne,
die Substantia corticalis cerebelli,
der Nucleus dentatus
der Nucleus fastigii
der Nucleus emboliformis } cerebelli,
die Nuclei globosi
die Hinterstrangkerne,
die Seitenstrangkerne,
die Nuclei arcuati (Pyramidenkerne),
die Nuclei olivares inferiores,
die Kerne der Hirnnerven im Boden der Rautengrube.

Gehirnhäute — Meninges.

Wir unterscheiden drei Gehirnhäute:

Dura mater,
Arachnoidea,
Pia mater.

Die Dura mater — harte Hirnhaut — bildet die äußerste Umhüllung des Gehirns. Die unter ihr liegende Arachnoidea — Spinnwebenhaut — ist eine zarte, durchsichtige Haut und von der Dura durch den Subduralraum getrennt. Als innerste Haut folgt die Pia mater, die von der Arachnoidea durch den Subarachnoidealraum getrennt ist. Man hat die Arachnoidea auch als äußeres, die Pia als inneres Blatt der weichen Hirnhaut oder Leptomeninx bezeichnet und diese letztere der Dura oder harten Hirnhaut, Pachymeninx, gegenübergestellt.

Dura mater.

Sie besteht aus zwei Lamellen. Die äußere, dem Knochen anliegende Lamelle bildet zugleich das innere Periost der Schädelknochen und besteht aus weichem, lockerem, gefäßreichem Bindegewebe. Die innere Lamelle ist derber und besteht aus faserigem, gefäßarmem Bindegewebe. Während die äußere Lamelle als Periost erscheint und an die Hirnnerven starke Scheiden abgibt, tritt die innere Schicht in nähere Beziehung zum Gehirn, indem sich von ihr aus Fortsätze zwischen größere Gehirnabschnitte einsenken. Solche Fortsätze sind:

1. Die Großhirnsichel — Falx cerebri — Falx cerebri major —. Sie dringt zwischen die beiden Großhirnhemisphären ein, beginnt vorn an der Crista galli, ist mit ihrem konvexen oberen Rande an den Seitenrändern des Sulcus sagittalis des Schädeldaches befestigt und reicht bis zur Protuberantia occipitalis interna. Der zwischen der äußeren und inneren Duralamelle eingeschlossene, auf dem Querschnitt dreieckige Raum des oberen konvexen Randes heißt Sinus sagittalis superior. Der untere konkave Rand ist frei und schließt den schwächeren Sinus sagittalis inferior in sich. Von der Protuberantia occipitalis interna aus steht die Hirnsichel nach vorn zu mit dem Tentorium cerebelli im Zusammenhang;

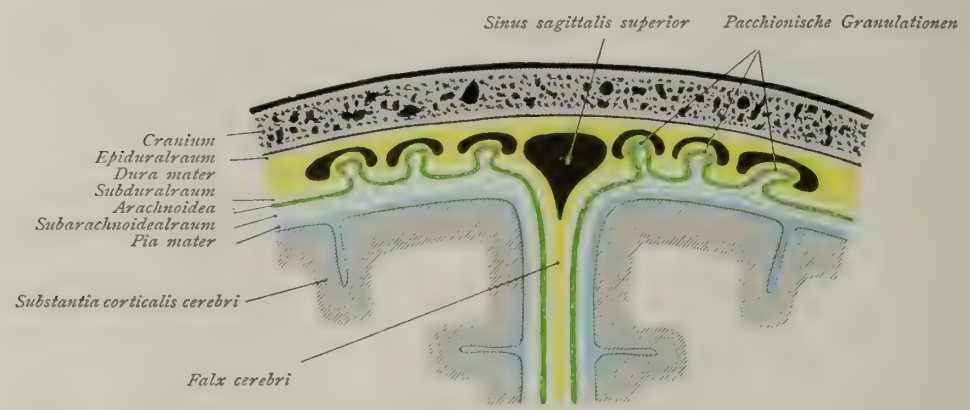

Fig. 90. Hirnhäute. Schematische Darstellung.

dieser in das Tentorium übergehende Rand wird als Zeltrand bezeichnet, der an der Crista galli befestigte Rand heißt Kammrand. Die Sichel trennt vorne nur unvollständig die beiden Frontallappen voneinander, nach hinten zu gewinnt sie an Höhe, der untere konkave Rand dringt gegen den Balken vor, erreicht aber dessen Oberfläche nicht.

2. Die Kleinhirnsichel — Falx cerebelli — Falx cerebri minor —. Sie bildet eine kleine sagittale Fortsetzung der Großhirnsichel, die zwischen die beiden Kleinhirnhemisphären eindringt und von der Protuberantia occipitalis interna zum Foramen magnum herabsteigt. Der konvexe Rand birgt den Sinus occipitalis und ist an der Crista occipitalis interna befestigt. Entsprechend den beiden terminalen Schenkeln der Crista occipitalis interna teilt sich die kleine Sichel gegen das Foramen magnum zu in zwei auseinanderweichende Schenkel, welche Fortsetzungen des Sinus occipitalis einschließen können.

3. Das Kleinhirnzelt — Tentorium cerebelli —. Dasselbe bildet eine dorsal gewölbte quere Scheidewand zwischen der basalen Fläche des Hinterhauptlappens und der dorsalen Kleinhirnfläche. Der äußere konvexe Rand ist befestigt an den Lineae transversae des Occipitale und Parietale, wo er den Sinus transversus in sich schließt, und an der dorsalen Kante des Felsenbeins, wo er den Sinus petrosus superior führt. Von da setzt

er sich noch bis zum Processus clinoides anterior fort. Der innere freie Rand stößt vorne mit dem äußeren zusammen und zieht von da nach hinten, leicht emporstrebend, um sich mit dem unteren Rande der großen Sichel zu vereinigen. An der Vereinigungsstelle des Kleinhirnzeltes mit der großen Sichel am Zeltrand liegt der Sinus rectus, der vorne die Vena cerebri magna Galeni aufnimmt (siehe Fig. 55), hinten in den Confluens sinuum mündet.

4. Diaphragma sellae turcicae. Dasselbe bildet eine über die Sattelgrube hinweg gespannte Brücke der Dura. Zwischen dem basalen und dorsalen Blatt des Diaphragma sellae turcicae liegt die Hypophysis. Eine in der Mitte der Membran befindliche Öffnung — Foramen diaphragmatis — dient zum Durchtritt des Infundibulum.

Arachnoidea.

Diese zarte durchsichtige Haut besteht aus Bindegewebe und entbehrt der Gefäße. Sie ist von der Dura durch den Subduralraum getrennt, mit der Pia mater steht sie durch Bindegewebszüge in Verbindung. Diese Bindegewebszüge bilden das Subarachnoidealgewebe, der von diesen bindegewebigen Balken und Blättchen durchzogene, zwischen Arachnoidea und Pia gelegene Raum ist der Subarachnoidealraum, der reichlich vorhandene Flüssigkeit, den Liquor cerebro-spinalis, enthält. Der Subarachnoidealraum kommuniciert durch das Foramen Magendii und die Foramina Luschkae mit den Gehirnventrikeln (siehe vierter Ventrikel). Über den Hirnwindungen sind die subarachnoiden Balken kurz, Arachnoidea und Pia bilden daselbst gleichsam eine einzige Haut, über den Hirnfurchen ist der Raum zwischen Arachnoidea und Pia, da letztere in die Furchen eindringt, ein größerer. Große Räume finden wir hauptsächlich an der Basis des Gehirns und beim Übergang ins Rückenmark, wo sich die Arachnoidea an bestimmten Stellen weit von der Pia abhebt und dadurch subarachnoideale Höhlen, die Cisternae subarachnoideales, gebildet werden. Solche Cisternae subarachnoideales sind:

die Cisterna cerebello-medullaris,
zwischen dem hinteren Rande des Kleinhirns und der Medulla oblongata,
die Cisterna fossae Sylvii, über der Fossa Sylvii,
die Cisterna chiasmatis, die das Chiasma opticum umgibt,
die Cisterna interpeduncularis zwischen den Hirnschenkeln,
die Cisterna ambiens, lateral von den Hirnschenkeln zu den Vierhügeln emporsteigend,
die Cisterna corporis callosi, längs der konvexen Fläche des Balkens.

Von der Außenfläche der Arachnoidea erheben sich an bestimmten Stellen (so zu beiden Seiten des Sinus sagittalis superior, am Sinus transversus) zottenartige Ausbuchtungen, die die Dura mater vor sich her stülpen und in die venösen Sinus hineinragen. Sie werden Arachnoidealzotten oder Pacchionische Granulationen genannt (Fig. 90).

Nach den Untersuchungen von Key und Retzius wird dadurch der Übertritt von seröser Flüssigkeit in die Venenräume der Dura erleichtert.

Pia mater.

Sie ist eine gefäßführende, aus feinen Bindegewebsbündeln bestehende Haut, die das Gehirn direkt überkleidet und in die Tiefe aller Fissuren und Furchen eindringt. Sie hängt durch das Subarachnoidealgewebe mit der Arachnoidea zusammen. Zwischen Pia und Hirnoberfläche findet sich nur ein sehr schmaler Spaltraum, der Subpial- oder Epicerebralraum.

Rückenmark — Medulla spinalis.

Das Rückenmark stellt einen zylindrischen, vorn etwas mehr, hinten etwas weniger abgeplatteten Strang dar, der, von den Rückenmarkshüllen umschlossen, den Wirbelkanal unvollständig ausfüllt. Oben geht dasselbe in die Medulla oblongata über, die obere Grenze entspricht dem unteren Ende der Pyramidenkreuzung, unten reicht es bis zur Gegend des I. oder II. Lendenwirbels. Es ist nicht überall gleich dick, sondern zeigt an zwei Stellen spindelförmige Anschwellungen (Fig. 91):

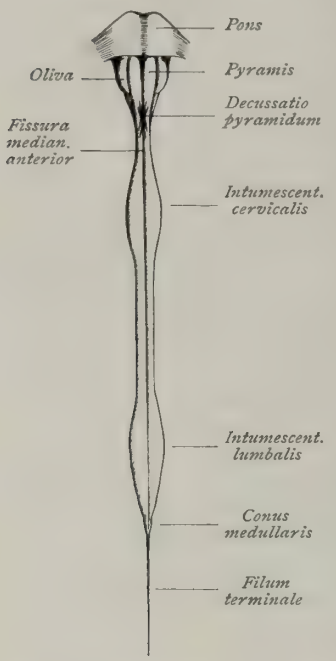

Fig. 91. Rückenmark von vorne. Schematisch.

innerhalb der Halswirbelsäule die Halsanschwellung — Intumescentia cervicalis — (3. Hals- bis 2. Brustwirbel),

im untersten Teile der Brustwirbelsäule die Lendenanschwellung — Intumescentia lumbalis — (9. Brust- bis 2. Lendenwirbel).

Beide Anschwellungen entsprechen dem Ursprungsgebiete der starken Extremitätennerven.

Die Lendenanschwellung geht in einen kurzen kegelförmigen Abschnitt über, in den Markkegel, Conus medullaris s. terminalis, aus welchem ein langer feiner Endfaden Filum terminale, hervorgeht.

Die Länge des Rückenmarks beträgt im Mittel beim Manne 45 cm, beim Weibe 41—42 cm.

Mit Rücksicht auf die vom Rückenmark abgehenden Nervenpaare unterscheidet man eine Pars cervicalis, aus welcher die Halsnerven austreten, eine Pars thoracalis, aus welcher die Brustnerven austreten, eine Pars lumbalis, aus welcher die Lenden- und Kreuzbeinnerven austreten.

Äußere Konfiguration.

An der vorderen ventralen Fläche des Rückenmarks zieht in der Mittellinie die vordere Längsfurche, Fissura mediana anterior; an der hinteren dorsalen Fläche verläuft median eine oberflächliche Längsrinne, der Sulcus medianus posterior. Durch beide Furchen zerfällt das Rückenmark in zwei symmetrische Hälften. Lateral vom Sulcus medianus posterior zieht in jeder Markhälfte der Sulcus lateralis posterior, in welchem die hinteren Wurzelfäden eintreten.

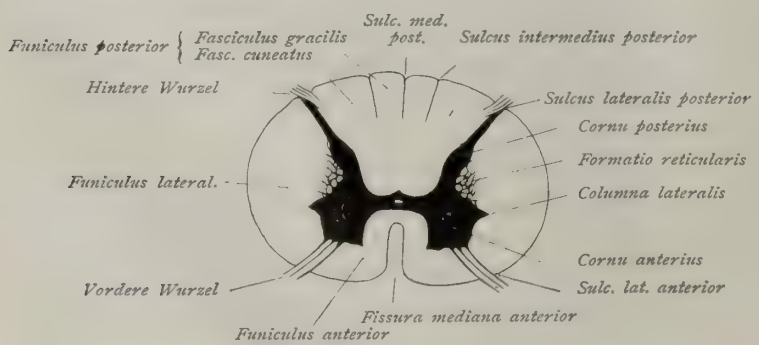

Fig. 92. Rückenmarksquerschnitt.

Lateral von der Fissura mediana anterior verläuft der Sulcus lateralis anterior, der

zwar keine einheitliche Furche darstellt, sondern sich erst dann als solche präsentiert, wenn die daselbst austretenden vorderen Wurzelfäden durch Ausreißen entfernt werden. Im oberen Brust- und im Halsteil ist außerdem zwischen Sulcus medianus posterior und Sulcus lateralis posterior eine feine Längsfurche wahrnehmbar, der Sulcus intermedius posterior. Die aus dem Sulcus lateralis anterior austretenden vorderen Wurzelfäden bilden einzelne durch Abstände von einander getrennte Bündelchen, die vorderen Wurzeln, Radices anteriores. Die hinteren Wurzelfäden, die zusammengeschlossen in einer Reihe längs des Sulcus lateralis posterior eintreten, bilden lateralwärts convergierend ebenfalls solche kleinere Bündelchen, die hinteren Wurzeln, Radices posteriores. Je ein vorderes und hinteres Wurzelbündel ziehen zusammen zu einem bestimmten Foramen intervertebrale (Fig. 93). Hier besitzt das hintere Wurzelbündel eine kleine Anschwellung, das Spinalganglion, Ganglion spinale, dann vereinigt es sich im weiteren Verlaufe mit der entsprechenden vorderen Wurzel, wodurch der gemischte Rückenmarksnerv gebildet wird, der sich dann in einen vorderen und hinteren Ast teilt.

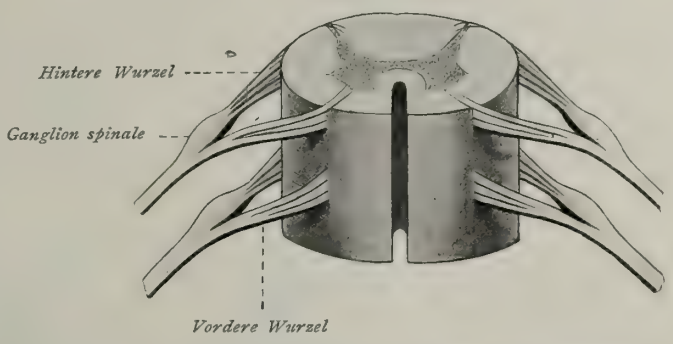

Fig. 93. Schematische Darstellung der Bildung der Rückenmarksnerven.

Die aus dem Rückenmark austretenden Wurzelbündel verlaufen nicht nur lateralwärts, sondern zugleich auch caudalwärts, und zwar um so mehr caudalwärts, je näher dem caudalen Rückenmarksende sie austreten. Im Lendenmark ist die Verlaufsrichtung der Nervenwurzeln innerhalb des Wirbelkanals mit der Längsachse des Rückenmarks nahezu parallel, so daß der Conus medullaris und das Filum terminale inmitten eines reichen Bündels von Nervenwurzeln zu liegen kommen, das wegen der Ähnlichkeit mit einem Pferdeschweif als Cauda equina bezeichnet wird.

Durch die Längsfurchen werden folgende Stränge des Rückenmarks abgegrenzt:

der Funiculus anterior — Vorderstrang — zwischen Fissura mediana anterior und Sulcus lateralis anterior,

der Funiculus lateralis — Seitenstrang — zwischen Sulcus lateralis anterior und Sulcus lateralis posterior,

der Funiculus posterior — Hinterstrang — zwischen Sulcus medianus posterior und Sulcus lateralis posterior. Er zerfällt durch den Sulcus intermedius posterior in einen medialen und lateralen Strang, der mediale Strang wird als zarter Strang, Fasciculus gracilis oder Gollscher Strang bezeichnet, der laterale Strang heißt Keilstrang, Fasciculus cuneatus oder Burdachscher Strang.

Innere Konfiguration.

Auf einem Querschnitt durch das Rückenmark kann man schon mit unbewaffnetem Auge leicht graue und weiße Substanz unterscheiden. Die graue Substanz erscheint auf dem Querschnitt in H-Form im Centrum. Die die beiden Schenkel des H verbindende Brücke grauer Substanz umschließt in der Mitte den Centralkanal, Canalis centralis, der von der Sub-

stantia gelatinosa centralis umgeben wird und mit Ependym ausgekleidet ist. Der Centralkanal erweitert sich oben beim Übergang des Rückenmarks in die Medulla oblongata und geht in den vierten Ventrikel über; nach unten zu, im unteren Ende des Conus terminalis, erweitert er sich zum Ventriculus terminalis (KRAUSE), beim Übergang in das Filum terminale wird er wieder eng und endet schließlich blind.

Die hinter dem Centralkanal ziehende graue Brücke wird als Commissura posterior bezeichnet, die vor dem Centralkanal ziehende graue Brücke heißt Commissura grisea anterior. Vor der Commissura grisea anterior liegt die Commissura alba anterior, die ventral bis zur Fissura mediana anterior reicht.

In jeder Rückenmarkshälfte zeigt die graue Substanz eine vordere dickere Anschwellung, das Vorderhorn — Cornu anterius —, und einen hinteren schlankeren Teil, das Hinterhorn — Cornu posterius —. Da sich die graue Substanz kontinuierlich durch das ganze Rückenmark hindurch erstreckt, erscheinen die Vorder- und Hinterhörner gleichsam als Säulen

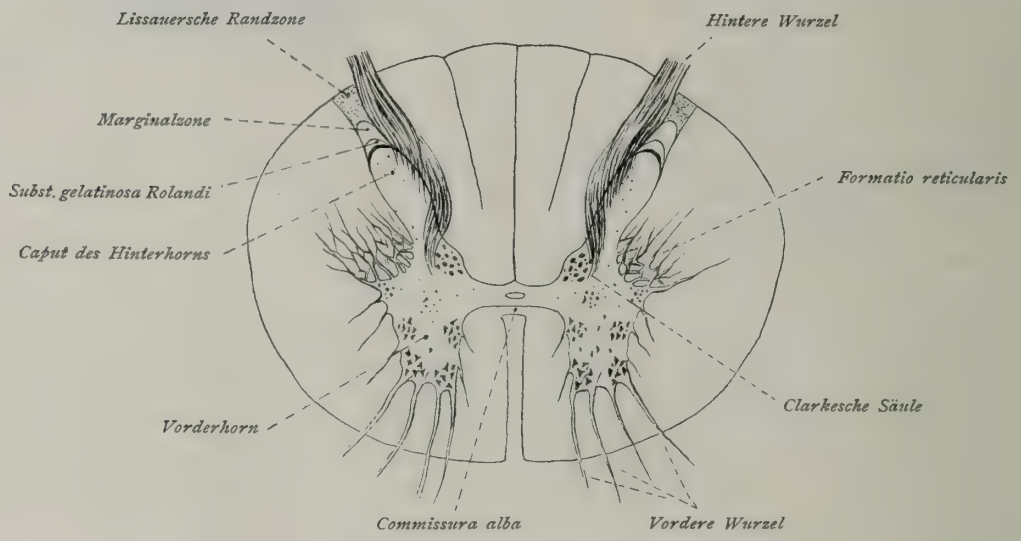

Fig. 94. Rückenmarksquerschnitt.

grauer Substanz, sie werden daher auch als Columnae griseae bezeichnet. Der laterale Teil der grauen Substanz wird im unteren Teile des Halsmarkes und im oberen Teile des Brustmarkes selbständiger und bildet das Seitenhorn oder die Columna lateralis. Im Winkel zwischen Seitenhorn und Hinterhorn geht im ganzen Hals- und im oberen Brustmark die graue Substanz in ein Netz von grauen Balken und Zügen über, die Formatio reticularis. Das Hinterhorn beginnt ventral als Hinterhornbasis, wird dann schmal und bildet den Hinterhornhals — Cervix columnae posterioris —; dorsalwärts folgen der Hinterhornkopf — Caput columnae — und die Hinterhornspitze — Apex columnae posterioris, welch letztere ein halbmondförmiges Feld, die Substantia gelatinosa (Rolandi) und die dorsal gelegene Marginalzone oder Zonalschicht umfaßt. Medial vom Hinterhornhals, der Commissura posterior angrenzend, findet man im oberen Lendenmark, im ganzen Brustmark und im unteren Halsmark innerhalb der grauen Substanz einen kleinen Kern, den Nucleus dorsalis (Stillingi, Clarkii), die CLARKEsche Säule.

Die weiße Substanz umgibt rings die graue und zerfällt, wie bereits erwähnt, in drei Stränge, in den Vorderstrang, zwischen Fissura mediana anterior und den vorderen Wurzeln,

in den Hinterstrang, zwischen Sulcus medianus posterior und den hinteren Wurzeln, in den Seitenstrang, zwischen vorderen und hinteren Wurzeln. Der Hinterstrang zerfällt weiterhin durch den Sulcus intermedius posterior in den medial gelegenen zarten oder Gollschen Strang und den lateral gelegenen Keilstrang oder Burdachschen Strang.

In den Grundzügen ist der Aufbau des Rückenmarks in den verschiedenen Segmenten der gleiche, überall finden wir die graue Substanz in der charakteristischen H-Form im Centrum, überall rings um sie die weiße Substanz. Größe und Form des Querschnittes, sowie das Massenverhältnis der grauen und weißen Substanz sind indessen in den einzelnen Regionen verschieden. Bezüglich der Größe fällt sofort die starke Entwicklung in den beiden Anschwellungen im Cervical- und im Lumbalmark auf. Was die Form des Querschnittes betrifft, so ist dieselbe in den verschiedenen Rückenmarksregionen derart, daß man bis zu einem gewissen Grade schon aus ihr erschließen kann, welcher Region der Schnitt entnommen ist.

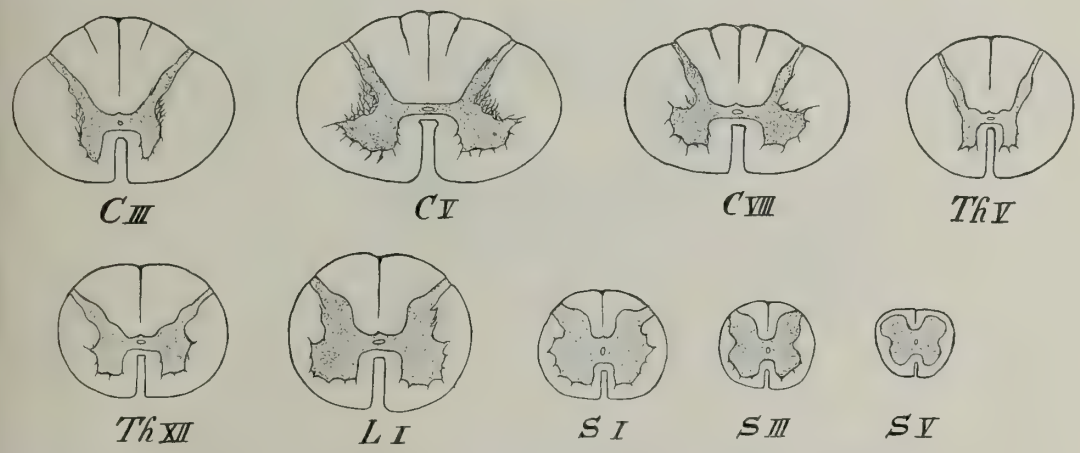

Fig. 95. Querschnitte durch das Rückenmark in verschiedenen Höhen.
C = cervical; *Th* = thoracal; *L* = lumbal; *S* = sacral.

So besitzt das Rückenmark auf Querschnitten im Cervicalteil, am ausgesprochensten in der Höhe des 4.—8. Cervicalsegmentes, zum Teil auch noch in den obersten Thoracalsegmenten die Form eines Querovals, im Dorsalmark ist der Querschnitt fast kreisrund, im Lumbalmark mehr quadratisch mit stärkerer ventraler Abplattung. Die quadratische Form tritt besonders deutlich im Sacralmark und ebenso im Coccygealmark zutage, wo dann aber umgekehrt wie im Lumbalmark die stärkere Abplattung dorsal vorherrscht bei gleichzeitiger ventraler Verschmälerung. Was schließlich das Massenverhältnis der grauen und weißen Substanz betrifft, so ist leicht erkennbar, daß die graue Substanz in jenen Segmenten am stärksten entwickelt ist, wo die starken Extremitätennerven ihren Ursprung nehmen, also in der Hals- und Lendenanschwellung. In diesen Segmenten tritt namentlich die starke Entwicklung der Vorderhörner deutlich hervor. Schwach entwickelt ist dagegen die graue Substanz im Dorsalmark, hier kommt auf Querschnitten die H-Form am reinsten zur Geltung. Die weiße Substanz zeigt sowohl im Cervical- wie im Dorsalmark eine starke Entwicklung. Gegen das Lumbalmark hin nimmt sie an Masse mehr und mehr ab und im Sacralmark und gegen den Conus medullaris hin ist sie nur mehr als dünner Streifen an der Peripherie rings um die daselbst an Masse bedeutend überwiegende graue Substanz vorhanden.

Rückenmarkshäute.

Wie das Gehirn, so wird auch das Rückenmark von drei Hüllen umgeben, von der Dura mater, der Arachnoidea und der Pia mater.

Dura mater spinalis.

Sie stellt eine stark fibröse Haut dar, die aus zwei Blättern besteht, aus einem äußeren Blatt, das mit dem Periost der Wirbel verschmilzt, und einem inneren Blatt, der eigentlichen Dura mater spinalis. Zwischen beiden Blättern liegt lockeres Bindegewebe, das große venöse

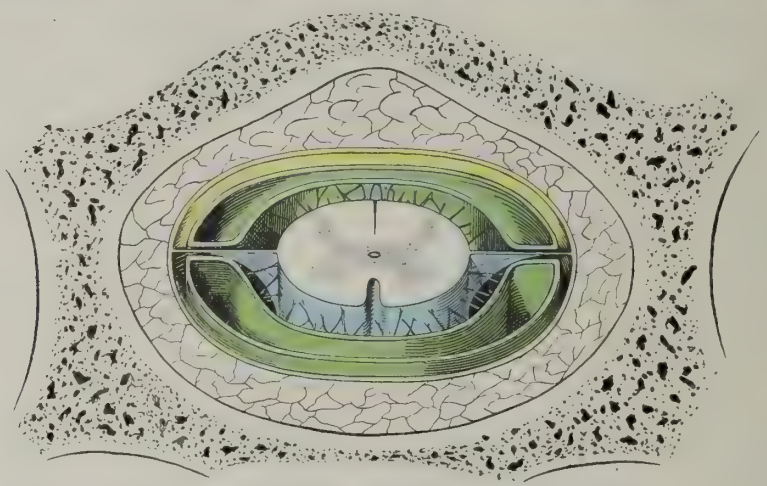

Fig. 96. Rückenmarkshäute. Schematische Darstellung.
Dura gelb. Arachnoidea grün. Pia (Ligamentum denticulatum) blau.

Plexus führt und von Lymphspalten durchsetzt wird, Cavum epidurale s. interdurale. Die Dura mater reicht als langer, weiter Sack bis über den Conus medullaris, verengert sich in der Höhe des II. oder III. Kreuzbeinwirbels, überzieht dann als Filum durae matris spinalis das Filum terminale und geht schließlich in das Periost des Steißbeins über.

Arachnoidea spinalis.

Sie ist eine zarte gefäßlose Haut, wird von der Dura mater spinalis durch das Cavum subdurale, von der Pia mater spinalis durch den Subarachnoidealraum getrennt. Mit der Pia mater ist sie durch subarachnoide Fäden verbunden, die besonders stark und zahlreich gegen den Sulcus medianus posterior des Rückenmarks ziehen und im unteren Hals- und im Brustteil daselbst ein eigentliches Septum, das Septum subarachnoideale s. Septum cervicale intermedium bilden. Im Subarachnoidealraum zirkuliert der Liquor cerebro-spinalis.

Pia mater spinalis.

Sie umschließt als gefäßreiche, zarte Haut das Rückenmark und bildet durch Eindringen in die Fissura mediana anterior das Septum anterius. Mit der Dura mater spinalis tritt sie durch das Ligamentum denticulatum in Verbindung. Letzteres besteht aus 19—23 Zacken, die mit ihrer Basis an die Pia geheftet sind, von der Seitenfläche der Pia ausgehen, zwischen den vorderen und hinteren Wurzeln der Spinalnerven durchtreten und sich mit ihren Spitzen an der Dura mater befestigen. Dieses Ligamentum denticulatum dient als Befestigungsmittel (Aufhängeband) des Rückenmarks.

II. Teil.

Faserverlauf.

Methoden zur Erforschung des Faserverlaufs.

Die ältere Anatomie begnügte sich mit der Aufgabe, das Gehirn ohne weitere leitende Gedanken gewissermaßen von außen her einfach zu beschreiben. Aus dieser Zeit stammt jene Terminologie, die lediglich rein äußerlichen und zufälligen Ähnlichkeiten ihre Entstehung verdankt. Ich erinnere an die Bezeichnung der Vierhügel als »nates« und »testes«, an die Bezeichnung der Markkügelchen als Corpora mamillaria (Weiberbrüste), an den Calcar avis (Vogelklaue), an die Lyra Davidis, den Fornix (Gewölbe).

Zur genaueren Erforschung versuchten die ältesten Beobachter zunächst ein Hindernis, die Weichheit der centralen Nervensubstanz, zu beseitigen, so durch verschiedene chemisch wirkende Mittel, wie Alkohol, Sublimat, Kochsalzauflösungen; auch die Kälte wurde angewandt, um dem Gehirn durch Gefrierenlassen eine größere Konsistenz zu geben, und schon Gennari und Reil stellten ihre Beobachtungen an gefrorenen Gehirnen an. So begann man auf rein morphologischem Wege den inneren Zusammenhang der einzelnen Gehirnabschnitte zu ergründen, und bis zur Mitte des 19. Jahrhunderts bediente man sich dabei der Methode, durch direkte mechanische Zerfasserung des in Alkohol gehärteten Gehirns die Hauptfaserzüge darzustellen (Gall und Spurzheim, Burdach, Reil, Arnold, Foville).

Ein wesentlicher Fortschritt kam in die Hirnanatomie, als man begann, den Aufbau des Centralnervensystems an Hand der Entwicklungsgeschichte zu studieren. Hier stehen Tiedemann und Reichert an der Spitze. Tiedemann bemerkt in der Einleitung seiner Anatomie und Bildungsgeschichte des Gehirns, wie die Entstehungs- und Bildungsgeschichte des Gehirns im Embryo und Fötus als ein fast gänzlich vernachlässigter Teil der Anatomie und Physiologie des Gehirns dastehe. Er erwähnt das von Harvey aufgestellte Gesetz, daß der Embryo des Menschen und der Tiere nicht in einer vollendeten und nur verkleinerten Gestalt erscheine, sondern daß er mit einer einfacheren Form beginne, daß er nach und nach niedere Bildungsstufen durchlaufe und endlich eine höhere Stufe der Ausbildung erreiche. Wie, sagte sich Tiedemann, sollte nicht auch in dem Bau des Hirnes des Embryos und des Fötus ein allmähliches Fortschreiten von einer einfacheren zu einer zusammengesetzteren Bildung stattfinden, und sollte dieses nicht Aufschlüsse geben über die Gestaltung und Bildung des im vollendeten Zustand so sehr verwickelten Hirnes? Tiedemann hatte sich mehrere Jahre hindurch mit dem Bau des embryonalen und fötalen Gehirns beschäftigt; ihren Höhepunkt erreichte die reine Morphologie des Gehirns aber mit der von C. B. Reichert angebahnten entwicklungsgeschichtlichen Betrachtungsweise. Sie hat uns weiterhin durch die Arbeiten von Schmidt, Mihalkovics, Kölliker, His u. a. zu einer streng wissenschaftlichen Einteilung des Gehirns geführt, zur Aufstellung eines übersichtlichen morphologischen Grundplanes.

Durch diese »embryologische« Methode war viel gewonnen, aber durchaus nicht alles. Die Embryologie lehrt uns das Entstehen der Form durchschauen, aber sie sagt uns nichts über den inneren Zusammenhang der Teile, und doch kann ja erst ein klarer Einblick in diesen uns zum Verständnis der Funktion des Centralnervensystems führen. Die Frage nach dem

inneren Zusammenhang der Teile ist aber nichts anderes als die Frage nach dem Faserverlauf, und damit kommen wir auf eine neue Phase der Hirnforschung. Wir können sie im Gegensatz zur rein morphologischen als die physiologische bezeichnen; denn die außerordentlich schwierigen und mühevollen Bestrebungen der neueren Forscher, über den verwickelten Faserverlauf im Centralnervensystem ins klare zu kommen, sie alle gehen von physiologischen Gesichtspunkten aus und streben physiologischen Zielen zu.

Nachdem Helmholtz bei wirbelosen Tieren und Remak bei Wirbeltieren das Hervorgehen von Nervenfasern aus Nervenzellen nachgewiesen hatten, da war es klar, daß man mit der einfachen Zerfaserungsmethode nicht mehr auskommen konnte. Was die Neurologie jetzt erstreben mußte, das war nicht allein die genaue Beschreibung der äußeren Form, das war vor allem die Feststellung und Verfolgung der kompliziert verschlungenen Bahnen, welche jede Nervenfaser zurücklegt, das war der bestimmte Nachweis aller mannigfachen Verbindungen, die im Innern des Centralnervensystems Centrum mit Centrum eingeht, die das Centralnervensystem in Beziehung zum peripheren bringen. Wird die Verfolgung dieses Faserverlaufes schon im Gebiete der peripheren Nerven schwierig infolge der eigentümlichen Plexusbildungen und Anastomosen einzelner Nerven, so ist sie im centralen Nervensystem, im Gehirn und Rückenmark, besonders schwer, da hier oft innerhalb eines kleinen Raumes die verschiedensten Bahnen nebeneinander verlaufen, da weiterhin Kreuzungen und Verfilzungen von Nervenfasern eine direkte Verfolgung der Nervenbahnen geradezu unmöglich machen.

Für die Verfolgung von Nervenbahnen auf weitere Strecken ist nun eine Methode von grundlegender Bedeutung geworden, die Methode der fortlaufenden Schnittreihen, deren Einführung wir Benedikt Stilling verdanken. Daß zur genauen Erforschung der feineren Textur die Zerlegung von Gehirn und Rückenmark in feine Segmente notwendig war, hatten schon ältere Forscher erkannt und verschiedene Wege zur Erlangung ihres Zweckes eingeschlagen. Schon Rolando verfertigte (1824) feine Querabschnitte aus gehärtetem Rückenmark mit dem Rasiermesser und untersuchte solche mit der Lupe. Aber die Segmente Rolandos waren nicht so fein, um bei stärkerer Vergrößerung gebraucht werden zu können; auch lag in der Anfertigung kein System. Valentin untersuchte (1836) das Rückenmark frisch geschlachteter Schafe und Tauben, indem er mit einem spitzen zweischneidigen Messer eine möglichst dünne Lamelle des Rückenmarks unter Wasser loslöste, dieselbe unter das Mikroskop brachte und unter vorsichtiger Anwendung von Kompression untersuchte. In dieser Weise untersuchte Valentin das Rückenmark lagenweise auf Längsschnitten, von außen nach innen gehend, und er selbst sprach bereits die Idee aus, daß für die richtige Erkenntnis des Rückenmarksbaues die lagenweise Erforschung die einzig richtige sei. Noch mehr als Valentin ging Hannover vier Jahre später derart vor. Er benützte in Chromsäure gehärtetes Gehirn und Rückenmark zur Untersuchung ihrer Schichtungsverhältnisse, indem er jene mit einem scharfen Messer in die feinsten Scheiben zerlegen und so Stück für Stück verfolgen konnte.

Kurze Zeit nach der Veröffentlichung der Hannoverschen Arbeiten begann der große Kasseler Arzt Benedikt Stilling seine Untersuchungen über den Bau des Rückenmarkes (1841). Stilling war der erste, der auf den Gedanken kam, ein Rückenmark in lauter aufeinander folgende möglichst dünne und durchsichtige Schnitte zu zerlegen, dann in jedem Schnitt die Verteilung der weißen und grauen Substanz und, von einem zum anderen Querschnitt fortschreitend, die Veränderung des Querschnittbildes zu studieren, um schließlich durch Reproduktion der einzelnen Bilder eine gewissermaßen durchsichtige Anschauung vom inneren Bau des Organs zu gewinnen. Diese Methode der fortlaufenden Schnittreihen, die Stilling selbst als »Untersuchung Schicht für Schicht« bezeichnet hatte, wird auch jetzt noch am meisten verwendet für die Untersuchung des Centralnervensystems. Bei der unausgesetzten

Anwendung, die sie auf Grund ihrer Leistungsfähigkeit in der Folge fand, konnte es aber nicht unterbleiben, daß doch die ursprüngliche Technik Stillings die mannigfachsten Umänderungen und Verbesserungen erfuhr. Erleichtert wurde die Anwendung der Methode durch bessere Härtung der Organe. Schon 1832 hatte Ludwig Jacobson das einfache chromsaure Kali als Konservierungsmittel für anatomische Präparate empfohlen. Diese Entdeckung Jacobsons hat dann Hannvoer zuerst für histologische Untersuchungen in Anwendung gebracht. Die Chromsäure wurde später durch eines ihrer Salze aus der Technik verdrängt. Jedenfalls hat kein anderer als Heinrich Müller das große Verdienst, das saure chromsaure Kali in der jetzt so allbekannten Weise eingeführt zu haben. Von ihm rührt auch die klassische Müllersche Flüssigkeit her, die sogar noch jetzt in ihrer ursprünglichen Zusammensetzung vielfach gebraucht wird. Späterhin folgte eine Menge neuer Härtungsmittel; das eine will ich ganz besonders erwähnen, da es in den letzten Jahren vermöge seiner vielfachen Vorzüge allgemeine Anwendung erfahren hat, das Formol, welches von Blum 1893 in die histologische Technik eingeführt worden ist.

Erleichtert wurde ferner die Anwendung der Methode durch die Einführung der Mikrotome, die ein exaktes Schneiden und große gleichmäßige Schnitte ermöglichen, mit denen wir ein ganzes Gehirn in zahlreiche feinste Schnitte zerlegen können, ohne aus dieser Reihe einen zu verlieren. Wir können die Schnitte bezeichnen, wie sie aufeinander folgen, an jedem Schnitt die Topographie der grauen Substanz und der Faserbahnen feststellen und an Hand der Reihenfolge aus diesen Einzelbeobachtungen ein zusammenfassendes Bild der Architektonik des betreffenden untersuchten Hirnteils konstruieren.

Wesentlich erleichtert wurde die Anwendung der Stillingschen Methode aber durch die Methode der Färbung. Lange Zeit war Gerlachs Karminfärbung die dominierende. Ein wichtiger Fortschritt wurde durch Weigerts vortreffliche Hämatoxylinmethode erzielt. Gegenwärtig verfügen wir über eine ganz bedeutende Zahl verschiedener Farbstoffe, deren Anwendung zur Erforschung des Faserverlaufs zweckmäßig ist. Aber weder die Weigertsche Färbung noch irgendein anderes der bis dahin empfohlenen und angewendeten Verfahren konnte über diejenigen Fragen Klarheit bringen, deren Beantwortung seit jeher am meisten erstrebt war für das richtige Verständnis vom Bau des Nervensystems. Man fragte sich immer wieder: Wie verhält sich die Nervenfaser zur Nervenzelle? Wie verhalten sich die Nervenzellen zueinander? Wie entspringen und wie enden die Nervenfasern im Gehirn und Rückenmark?

Zwei Methoden waren nun in dieser Hinsicht bahnbrechend, Ehrlichs Methylenblaumethode und Golgis Silbermethode. Ehrlichs Verfahren stammt aus dem Jahre 1886, beruht auf der Färbung des lebenden Nerven durch Methylenblau und ist später durch Retzius, Apathy, Bethe u. a. vervollkommnet worden. Golgis Methode ist älteren Datums. Schon seit einer Reihe von Jahren hatte der italienische Forscher durch Behandeln von Gehirnsubstanz mit chromsauren Salzen und mit Silbersalpeter Präparate erhalten, an welchen die Nervenzellen und ihre Ausläufer als dunkle Figuren in größter Schärfe hervortraten. Golgi hatte seine Methode schon 1873 beschrieben, aber seine Beobachtungen waren anfangs wenig bekannt geworden. Erst durch die Publikation einer größeren Arbeit im Jahre 1886 hat Golgi allgemeine Aufmerksamkeit erregt, und seine Ergebnisse und Methoden sind zum Ausgangspunkt energischer Durchforschung des Centralnervensystems geworden. Namentlich konnte der spanische Gelehrte Ramón y Cajal durch die Anwendung der Golgischen Methode bei Embryonen und jungen Tieren zu Ergebnissen gelangen, die manche der herrschenden Fragen teils gelöst, teils in ein neues Licht gebracht haben. Und erst durch die Untersuchungen dieses Forschers, dem sich bald auch andere, wie hauptsächlich von Kölliker, von Lenhossék, van Gehuchten, Retzius, anschlossen, trat nun ein klares Bild

an Stelle der früheren Schemata. Als Hauptresultat der Ermittelungen ergab sich, daß die Nervenfasern nichts anderes sind, als außerordentlich lang ausgewachsene Ausläufer von Nervenzellen, daß jede Nervenfaser vom Anfang bis zur Endigung als Bestandteil einer einzigen Nervenzelle aufzufassen ist, daß jede Nervenzelle mit der von ihr abgehenden Nervenfaser eine histologische Individualität, eine Nerveneinheit darstellt. Waldeyer hat einer solchen anatomischen Einheit den Namen »Neuron« gegeben und damit die Neurontheorie begründet.

Die Stillingsche Methode gestattet uns, eine Nervenbahn auf lange Strecken hin zu verfolgen. Die Verfolgung ist aber nur möglich und sicher, solange die Faserzüge, aus denen eine Bahn besteht, keine Unterbrechung erleiden, solange sie aus der Schnittebene nicht abbiegen oder sich nicht aus einem Bündel in zahlreiche auseinandergehende Fasern spalten. Ein genaues Auffinden und Verfolgen der Faserbahnen, auch wenn sie nach den verschiedensten Richtungen abzweigen oder sich auflösen, haben die Umschau nach weiteren neuen Methoden erfordert.

Eine dieser weiteren Methoden bildet die pathologisch-anatomische Methode, die Untersuchung der sekundären Degenerationen. Schon Rokitansky teilt in der ersten Auflage seiner pathologischen Anatomie 1847 mit, daß die Atrophie des Gehirns infolge von Apoplexie und Entzündung Atrophie verschiedener Faserzüge, ja bei größerer Ausdehnung den Schwund einer ganzen Hemisphäre und der ihr zugehörigen Stammfaserung im Gefolge habe. Die Mitteilung blieb eine Zeitlang unbeachtet. 1850 beschrieb Ludwig Türck diese sekundären Degenerationen näher, und er folgerte nun aus seinen Befunden, daß in jenen Fällen von Rückenmarksquertrennung in den sekundär degenerierenden Rückenmarkssträngen physiologische Leitungsrichtung und Degenerationsrichtung identisch, die Degeneration selbst in der funktionellen Störung bedingt sei. Trotz dieser überaus wichtigen Resultate betraten nach Türck zunächst nur wenige Forscher selbsttätig diese Bahn der Forschung; in den letzten Jahren aber hat man sich dieser Methode allgemein bedient, und sind durch die zahlreichen Arbeiten unsere Kenntnisse vom Faserverlauf im Centralnervensystem bedeutend erweitert worden. Die Methode beruht auf dem Grundsatz, daß jede Nervenfaser in ihrer Funktion abhängig ist von der zugehörigen Nervenzelle. Zerstörung der Nervenzelle oder Lostrennung der Nervenfaser von ihrer Zelle führt zur Degeneration der betreffenden Faser. Denkt man sich also eine im Rückenmark absteigende Bahn in ihrem Verlaufe an irgendeiner Stelle zerstört. Was geschieht? Die unterhalb der Verletzung befindlichen Nervenfasern sind vom trophischen Centrum abgetrennt, sie entarten. Diese Entartung oder sekundäre Degeneration setzt sich im Rückenmark nach abwärts fort. Untersucht man jetzt einen Querschnitt dieses Rückenmarks unterhalb der Läsionsstelle und vergleicht ihn mit dem Querschnitt eines normalen Rückenmarks, dann läßt sich die Stelle der Degeneration leicht auffinden, die betreffende Bahn auch an Hand von Schnittserienpräparaten genau verfolgen.

Dieser Methode der Untersuchung sekundärer Degeneration schließt sich die physiologische Methode oder die Methode der Vivisektion eng an. Wir können an einem Versuchstiere bestimmte Nervencentra oder Nervenfasern direkt reizen oder zerstören und aus den dabei auftretenden Erscheinungen auf Beziehungen der Nervencentra oder Nervenbahnen zu peripheren Teilen schließen; dadurch wird uns auch eine funktionelle Trennung der Nervenfasern durchführbar.

Auf einem ähnlichen Prinzip wie das Vivisektionsverfahren beruht die pathologische Methode. Auch hier handelt es sich um Zerstörung von Teilen des Centralnervensystems, aber diese Zerstörungen sind keine experimentellen, sondern bedingt durch Bildung krankhafter Prozesse. Hierher gehört vor allem das Studium der pathologischen Veränderungen bei bestimmten Rückenmarkserkrankungen, den Systemerkrankungen.

Durch die experimentelle Methode, die mit so großem Erfolge bei Tieren angewandt wird, ist es uns möglich, an Hand der Degenerationen den Verlauf der Faserbündel zu verfolgen und zu studieren. Dieselbe Methode, nur unter bestimmten Verhältnissen angewandt, ist die von Gudden und seinen Schülern gebrachte Atrophiemethode oder die Methode der Entwicklungshemmung. Die Guddensche Methode unterscheidet sich von den anderen experimentellen Methoden dadurch, daß sie den Angriff gegen das junge Tier richtet. Der Hauptunterschied besteht dabei darin, daß nach einem Eingriff beim neugeborenen Tier der ganze Prozeß viel rascher verläuft wie beim Erwachsenen. Die Resorption der Zerfallsprodukte der abgestorbenen Elementarteile geht beim Neugeborenen viel rascher und vollständiger vor sich, so daß von den Fasern kaum eine Spur und von den Zellen nur wenige Reste mehr übrigbleiben. Zudem ist die Technik eine relativ leichte, ferner besteht der wesentliche Vorteil, wie Gudden selbst sagt, in der fast unglaublich raschen und schönen Heilung der Verwundungen ohne störende sekundäre Vorgänge.

1852 hatte Waller gezeigt, daß bei einer durchschnittenen peripheren motorischen Nervenfaser der periphere Stumpf der Degeneration anheimfällt. Lange Zeit glaubte man, daß dabei nur das periphere Stück degeneriere und das centrale Stück frei von jeder Alteration bleibe. Seit den von Ranvier über Degeneration und Regeneration der durchschnittenen Nerven erfolgten Arbeiten weiß man, daß auch das centrale Stück wichtige Modifikationen erleidet. Ranvier zeigte, daß im centralen Stück der Achsenzylinder neue Fibrillen bildet, die zu neuen Nerven werden, sich der Scheide des degenerierten peripheren Stückes gleichsam als eines Stützpunktes bedienen, um zur Peripherie zu gelangen und daselbst zu enden. Der Nerv nimmt seine Funktion wieder auf, er ist regeneriert. Findet aber aus irgendeinem Grunde der sich neu bildende Nerv keinen Stützpunkt, dann ist die Weiterentwicklung gehemmt, es bildet sich eine Nervengeschwulst, ein Neurom, wie wir es beispielsweise in den Amputationsstümpfen beobachten. Aber in diesen Fällen und besonders in alten Fällen hat man einen gewissen Grad von Atrophie des Nerven, ebenso auch eine Abnahme der Zahl der zugehörigen Nervenzellen beobachten können. Diese Veränderungen sind nun äußerst rapide und ausgeprägte, sobald der Eingriff bei jungen Individuen erfolgt, sie sind es ganz besonders bei Neugeborenen. Reißt man einem neugeborenen Tier einen motorischen Nerven aus, oder zerstört man bestimmte Regionen der Hirnrinde, oder macht man partielle Durchschneidungen des Rückenmarks, immer beobachtet man nicht nur eine Degeneration der Fasern im peripheren losgetrennten Stumpf, sondern auch Atrophie und selbst vollständigen Schwund der Ursprungszellen. Gudden glaubte anfangs, es sei dieser Unterschied von der Wallerschen Degeneration dem Eingriff beim Neugeborenen zuzuschreiben; später erkannte er, daß hier nicht das Alter, sondern der Ort maßgebend sei. Forel hat denn auch festgestellt, daß das Absterben der Zelle nach Zerstörung der zugehörigen Faser sowohl beim Erwachsenen wie beim Neugeborenen stattfindet. Der Tod des Elementes hängt nur von dem Orte ab, wo die Faser durchtrennt wird. Bei Durchtrennung eines motorischen Nerven an der Peripherie kommt es nur zu einem langsamen Siechtum und zu einer Verkleinerung der Zellen und Fasern des centralen Stumpfes; bei Durchtrennung des gleichen Nerven an seiner Austrittsstelle aus dem Gehirn sterben sowohl die centralen Wurzeln als alle Ursprungszellen des Nervenkernes ab. — Die Guddensche Methode ist reich an Ergebnissen. Gudden selbst hat zuerst 1872 und 1874 durch Exstirpation der motorischen Zone der Hirnrinde bei Hunden bewiesen, daß die Pyramidenbahn direkt von der Hirnrinde zum Rückenmark zieht; ferner sei erwähnt die Feststellung der Ursprungskerne fast aller motorischer Hirnnerven, des Verlaufes der Schleife, der Endigung des Tractus opticus.

Dieser Guddenschen Methode schließen sich die pathologischen Fälle von frühzeitiger

Läsion und nachfolgender Atrophie bestimmter Teile des Centralnervensystems, ferner die Fälle der angeborenen Mißbildungen im Bereich des Centralnervensystems an.

Die Lehre vom Faserverlauf wurde aber weiterhin durch jene Methode ganz besonders gefördert, die uns Flechsig gebracht hat, die embryologische Methode, die Untersuchung der Entwicklung der Nervenfasern. Die Methode beruht auf der Tatsache, daß im Centralnervensystem die verschiedenen Fasersysteme sich zu einer bestimmten, aber für die einzelnen Systeme verschiedenen Zeit mit Mark umhüllen. Bei der Untersuchung des kindlichen Gehirns erkennt man, daß gewisse Fasern bereits markhaltig sind, während andere noch kein Mark besitzen. Dieser Unterschied zwischen markhaltigen und marklosen Fasern ist mikroskopisch leicht wahrnehmbar, und so bietet die Untersuchung des Nervensystems in seinen verschiedenen Entwicklungsstadien die Möglichkeit, bestimmte Fasersysteme abzugrenzen und weiter zu verfolgen.

Eine Methode, die uns sowohl für die Morphologie als auch ganz besonders für die genaue Erforschung des Faserverlaufs viel gebracht hat, ist schließlich die vergleichend-anatomische Methode. Da bei den verschiedenen Tierklassen diese oder jene Hirnteile entsprechend der verschiedenen funktionellen Ausbildung verschieden entwickelt sind, erbringen uns Untersuchungen auf dem Gebiete der vergleichenden Anatomie mannigfache Aufschlüsse über den gegenseitigen Zusammenhang einzelner Teile des Centralnervensystems.

Endlich versuchte man auch die Kombination der verschiedenen Methoden. Edinger verband die vergleichend-anatomische Methode mit der Flechsigschen Methode, Bechterew kombinierte die Vivisektion mit der Untersuchung der Entwicklung und schuf die embryologisch-physiologische Methode. Vortreffliche Resultate erzielte Bechterew auch durch die von ihm begründete pathologisch-physiologische Methode, die in der Untersuchung der sekundären Degenerationen bei gleichzeitiger Reizung der degenerierten Teile durch den elektrischen Strom besteht.

Histogenese des Nervensystems.

Die Elemente des Nervensystems entwickeln sich aus dem äußeren Keimblatt oder Ektoderm. Wie wir bereits gesehen, entstehen Gehirn und Rückenmark aus einem breiten in der Medianebene gelegenen Streifen des Ektoderms. Hier entsteht die Medullarplatte, die nach außen vom Hornblatt abgegrenzt wird. Die Medullarplatte senkt sich ein und erhebt sich zugleich mit ihren Rändern über die Keimoberfläche. Es entsteht die von den Medullarwülsten begrenzte Medullarrinne. Die Medullarrinne schließt sich weiterhin zum Medullarrohr.

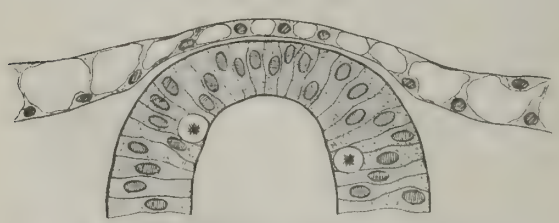

Fig. 97. Medullarrohr, darüber das Hornblatt. Epithelzellen und zwei Keimzellen. (Nach His modifiziert.)

Die Medullarplatte oder das spätere Medullarrohr besteht zuerst aus dicht gedrängten Epithelzellen, deren jede die ganze Dicke der Schicht durchsetzt. Es zeigt also ursprünglich das ganze Rohr den Charakter eines einschichtigen Cylinderepithels, dessen Zellen auf der einen Seite durch die Membrana limitans externa, auf der anderen Seite durch die Membrana limitans interna begrenzt sind (Fig. 97). Jede Epithelzelle schließt einen

ovalen voluminösen Kern in sich. Zwischen den Epithelzellen findet man im inneren Gebiet unregelmäßig zerstreut andere voluminöse Zellen, die sich durch ihre runde Form und das homogene transparente Protoplasma von den Epithelzellen deutlich unterscheiden. Nach His bezeichnen wir diese Zellen als Keimzellen.

Die Epithelzellen vermehren sich rasch, sie werden dadurch seitlich gedrückt und ziehen sich in die Länge. Ihre Kerne lagern sich in verschiedener Höhe und täuschen derart 3—4—6 Lagen vor. In Wahrheit aber bewahren die Zellen vollständig den Charakter des einschichtigen Zylinderepithels.

Frühzeitig nun wandelt sich ein Teil der Epithelzellen um. Sie wachsen zu Spongioblasten — His — aus. Aus den Spongioblasten entwickeln sich aber weiterhin die Stützelemente, die Ependymzellen und die Neurogliazellen.

Ein anderer Teil der Epithelzellen gestaltet sich zu birnförmigen Zellen, sie werden zu Neuroblasten — His —; aus ihnen entstehen die Nervenzellen.

Beide Zellarten, die Spongioblasten wie die Neuroblasten, gehen also aus den ursprünglichen Ektodermzellen der Medullarplatte hervor. Die obenerwähnten Hisschen Keimzellen sind nichts anderes als in Mitose begriffene Zellen der ursprünglichen Markanlage und stellen Elemente dar, durch deren Teilungen das Material für die Vermehrung einerseits der indifferenten Ektodermzellen, als auch andererseits ihrer Abkömmlinge, der Spongioblasten und der Neuroblasten, geliefert wird.

Entwicklung der Ependymzellen und der Neurogliazellen.

Die Ependymzellen bewahren im fötalen Stadium den Charakter eines Epithels und die Beziehungen zur Membrana limitans externa und interna. Im Gehirn wie im Rückenmark erstrecken sich die Zellen von der Innen- zur Außenfläche des Markes. Mit der Zunahme des Markes an Umfang verlängern sich die Zellen. Der innere, dem Centralkanal näher gelegene Teil der Zelle bewahrt mehr den Charakter eines Zellkörpers — Ependymzelle —, der äußere Teil verdünnt sich allmählich zu einer zarten Faser, die als Ependymfaser das Mark radiär durchsetzt. Das ganze System stellt das Ependymsystem oder das Ependymium dar.

Fig. 98.
Querschnitt des Medullarrohres eines viertägigen Hühnerembryos.
(Nach Lenhossék.)

Betrachten wir dieses Ependymgerüst etwas näher. Eine ganz besondere Anordnung der Ependymzellen finden wir im Rückenmark. Auf einem Querschnitt durch das Medullarrohr eines 3—4tägigen Hühnerembryos (Fig. 98) erkennen wir, wie die Ependymfasern vom Centralkanal her seitlich fast parallel, ventral und dorsal radiär divergierend, das Mark durchziehen. Dadurch, daß in den dem Centralkanal zugekehrten Lagen des Medullarrohres die kernhaltigen Teile zusammengedrängt werden, entsteht hier eine breite kernreiche Schicht, die Innenschicht — His —, die Ependymkernzone — von Lenhossék —. Im allgemeinen entspricht diese Zone dem späteren Epithel des Centralkanals. Die Ependymfasern der späteren vorderen Kommissur haben ein rauhes Aussehen, sie sind plump und mit Stacheln besetzt, auch zeigen sie wie die seitlich von ihnen gelegenen Ependymfasern bereits eine leicht meridianartige Anordnung. In etwas späteren Stadien zeigen die Ependymfasern, besonders im inneren Abschnitt, Varikositäten; sie unterliegen außerdem in ihren äußeren Abschnitten vielfach einer Teilung in mehrere Äste, die alle zur Peripherie ziehen und daselbst mit kleinen dreieckigen Verbreiterungen enden.

Betrachten wir nun das Ependymgerüst an Hand eines Querschnittes durch das Rückenmark eines 14 cm langen menschlichen Embryos. Die schlanken spindelförmigen Zellkörper der Ependymzellen bilden am Centralkanal einen zierlichen Epithelkranz. Jede Zelle trägt zuinnerst einen verdickten Saum (Membrana limitans interna) und von dessen Mitte hervorragend ein Härchen, das schon sehr frühzeitig vorhanden ist. Am basalen Pol gehen die Zellkörper in einen feinen glatten Fortsatz über, der radiär gegen die Oberfläche zieht und daselbst mit einer kleinen kegelförmigen Verdickung endet. Im äußersten Abschnitte teilen sich die Fasern in der Regel spitzwinkelig in 2 bis 3 Äste. In der Gegend der vorderen Kommissur erscheinen die Ependymfasern derber und zeigen deutlich die meridianartige Anordnung — vorderes Keilstück (Retzius) —. Dorsal in der Mittellinie bilden die Ependymfasern das hintere Keilstück (Retzius) und treten dann zum hinteren Ependymstrang oder Septum posterius zusammen, das in gerader Richtung nach hinten verläuft und daselbst im Bereiche des schwachen Sulcus medianus posterior die Oberfläche erreicht. In den seitlichen hinteren Teilen fehlen die Ependymfasern infolge der späteren Obliteration des Centralkanals.

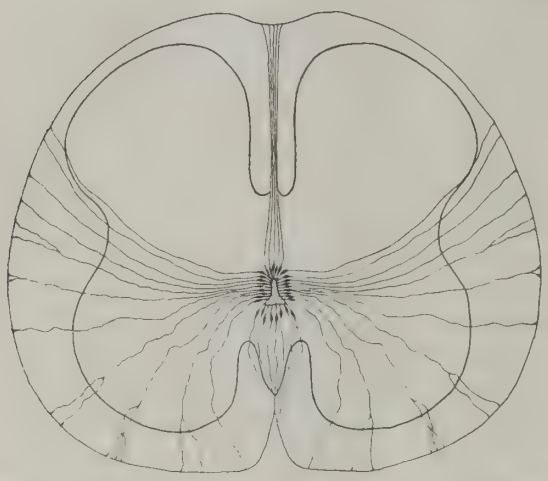

Fig. 99. Rückenmark eines 14 cm langen menschlichen Embryos. Ependymgerüst. (Nach Lenhossék.)

In dieser Periode repräsentieren die Ependymzellen mit ihren Fasern bereits einen bescheidenen Anteil am Stützgerüst. Sie bilden gleichsam das Skelett des gesamten Gliagerüstes, das Urgerüst des Markes.

Was geschieht nun weiterhin mit dem Ependymgerüst? Wie verhält es sich im Rückenmark des entwickelten Menschen? Strahlen auch späterhin alle Ependymfasern zur freien Oberfläche aus? Für die höheren Vertebraten wird dieses Ausstrahlen nur bezüglich des vorderen Keilstückes und des Septum posterius allgemein zugegeben, die seitlichen Ependymzellen unterliegen im Laufe der Entwicklung einer Atrophie. In späteren Stadien findet man also folgendes: Die vorderen Ependymzellen laufen in derbe Fortsätze aus, die den Boden der Fissura mediana anterior und die benachbarten Teile der Seitenwand erreichen. Die meridianartige Anordnung ist verwischt, die Fasern bilden ein förmliches Gewirr, wodurch die ganze Figur ihre frühere typische Form einbüßt. Die hinteren Ependymzellen ziehen unter Bildung des Septum posterius zum oberflächlichen Sulcus medianus posterior. Bevor sie sich zum Septum vereinigen, zeigen sie unmittelbar dorsal vom Centralkanal eine mehr lockere Anordnung, die an den früheren Ependymkeil erinnert. Das Gebiet der seitlichen Ependymfasern ist im ausgebildeten Rückenmark beschränkt, da diejenigen Zellen, deren Fortsätze zur Bildung des vorderen und hinteren Ependymkeils zusammentreten, ventral und dorsal ziemlich weit auf die Seitenwand des Centralkanals übergreifen und damit nur ein kleines Stück dieser Seitenwand für die seitlichen Ependymzellen übriglassen. Die Fasern erreichen nach kurzem Verlauf ihr Ende, indem sie sich in der Regel in zwei bis drei frei auslaufende Zweige teilen.

Diese Verkümmerung des Ependymgerüstes ist eine Erscheinung, die den höheren Formen zukommt, die gegebene Darstellung bezieht sich zudem nur auf das Rückenmark. In

anderen Teilen des Centralnervensystems behalten die Ependymzellen und Ependymfasern auch nach vollendetem Wachstum ihre embryonale Form.

Die Ependymzellen sind also phylogenetisch wie ontogenetisch die ältesten Zellen des Stützgerüstes, sie stammen direkt von Ektodermzellen ab oder sind diese selbst in modifizierter Weise. Im weiteren Verlaufe bilden sich die Elemente und insbesondere die Ependymfasern in verschiedenem Grade zurück; ein Teil von Ependymzellen wandert späterhin aus und wird zu Neurogliazellen.

Die Neurogliazellen entstehen erst nach der Bildung des Ependymgerüstes. Betrachten wir das Rückenmark eines zehntägigen Hühnchens. In dieser Periode findet man einige Elemente, die ganz den Ependymzellen gleichen, ihre Fasern ziehen ebenfalls zur Peripherie und enden daselbst mit kegelförmigen Verdickungen. Von den eigentlichen Ependymzellen unterscheiden sie sich aber dadurch, daß ihre Zellkörper nicht mehr am Centralkanal, sondern weiter auswärts gelegen sind. Anfangs findet man solche Zellen nur in den dem Centralkanal benachbarten Teilen und in spärlicher Anzahl vorhanden, später aber sind sie zahlreicher

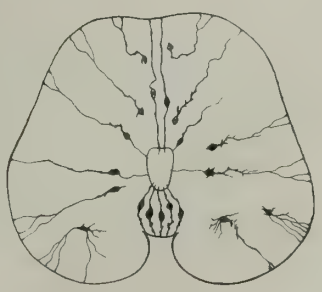

Fig. 100. Entwicklung der Neurogliazellen. Rückenmark des zehntägigen Hühnchens. (Nach Lenhossék, vereinfacht.)

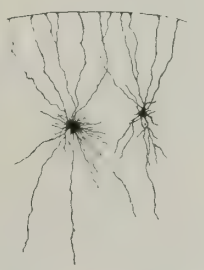

Fig. 101. Neurogliazellen aus der weißen Substanz des Rückenmarks eines 30 cm langen Embryos. (Nach Lenhossék.)

vertreten und finden sich auch in den peripheren Teilen. Das erklärt uns die Entstehungsweise der Neurogliazellen. Die Zellen liegen anfangs wie die Ependymzellen am Centralkanal, dann aber wandert der Zellkörper aus dem Bereich des Epithels aus, der dem Centralkanal zugekehrte Teil des Zellkörpers wird zu einem dünnen Fäserchen, das später verschwindet. Am früher glatten Zellkörper zeigen sich kleine Spitzchen und Ästchen, ebenso finden sich solche dornenartige Auswüchse auf eine kurze Strecke weit an dem vom Zellkörper zur Peripherie ziehenden Fortsatze. Solche ausgewanderte Zellen sind anfangs nur in spärlicher Anzahl vorhanden, später aber nimmt die Zahl beträchtlich zu, und die Zellen verteilen sich mehr oder weniger gleichmäßig über den ganzen Querschnitt des Rückenmarks. Dieses radiäre Stützsystem bildet beim Menschen und den höheren Säugern eine embryonale Erscheinung. Später aber wird das Bild ein anderes. Der radiäre Typus verschwindet, die Zellform ändert sich. Die kleinen Spitzen und Ästchen entwickeln sich ganz bedeutend, während der zur Peripherie ziehende Fortsatz atrophiert; die Zellen werden zu eigentlichen Spinnenzellen oder Neurogliazellen. Die so entstandenen Neurogliazellen machen also verschiedene Entwicklungsstadien durch, sie sind zuerst Ependymzellen, dann radiäre Stützzellen, und erst aus letzteren gehen die Neurogliazellen hervor.

Entwicklung der Nervenzellen.

Die Nervenzellen entstehen aus den Neuroblasten — His —. Diese Neuroblasten entwickeln sich in der innersten, dem Centralkanal anliegenden Schicht des Medullarrohres, wandern von da durch die Innenschicht — His — nach außen und lokalisieren sich in einem in dorsoventraler Richtung sich ausdehnenden Gebiet, das innen von der Innenplatte, außen vom sog. Randschleier — His — begrenzt wird. Betrachten wir den Querschnitt durch das Medullarrohr eines vierwöchentlichen menschlichen Embryos (Fig. 102). In der Mitte finden wir den spaltenförmigen Centralkanal; ihm angrenzend liegt die Innenplatte, außerhalb derselben folgt die Lage der Neuroblasten, die im ventralen Teile breit ist, dorsalwärts dünner wird. Mit His bezeichnen wir diese Lage als Mantelschicht. Peripherwärts schließt sich der Mantelschicht der Randschleier an.

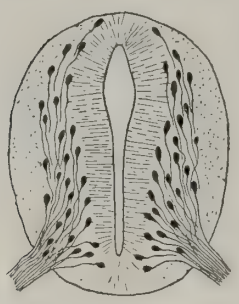

Fig. 102. Durchschnitt durch das Rückenmark eines vierwöchentlichen menschlichen Embryos. (Nach His, vereinfacht.) Innerste, dem Centralkanal anliegende Schicht = Innenschicht. Mittlere Schicht = Mantelschicht, Lage der Neuroblasten. Periphere Schicht = Randschleier.

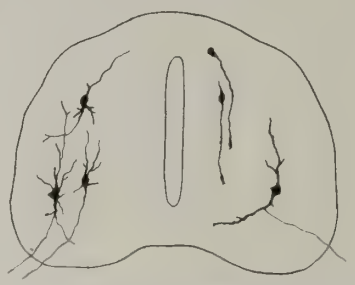

Fig. 103. Weitere Entwicklung der Neuroblasten. Rechts zwei Neuroblasten, deren Fortsätze die Wachstumskeule tragen. (Nach Ramón y Cajal.)

Die Neuroblasten sind birnförmige Zellen mit ovalem Kern, die peripherwärts einen Fortsatz entsenden, der an seinem Ende eine charakteristische Endverdikkung, die Wachstumskeule (Cajal), trägt und welcher nichts anderes ist als die spätere Nervenfaser. Während nun die Fasern in raschem Wachstum ihrem Endziel zustreben, ändern die Zellen ihre Form. An der Oberfläche bilden sich kleine Höckerchen und zackige Hervorragungen. Diese Vorsprünge verlängern sich späterhin, sie werden zu derben, mit Knötchen besetzten Ästen, und durch das weitere Auswachsen der Knötchen und die mannigfaltige Teilung der Auswüchse entstehen die späteren Protoplasmafortsätze oder Dendriten der Zellen.

So bildet sich die Nervenzelle als selbständiges Individuum, sie umfaßt den Zellkörper und die aus ihm auswachsenden protoplasmatischen Ausläufer oder Dendriten und entsendet den feinen Nervenfortsatz oder Neuriten, der in seinem weiteren Auswachsen zur Nervenfaser wird.

Entwicklung der Zellen der Cerebro-Spinalganglien und der sympathischen Ganglien.

Die Ganglien entwickeln sich aus einem ektodermalen Zellstreifen an der Stelle, wo die Medullarplatte in das Hornblatt übergeht. Dieser Ganglienstrang nimmt im Stadium der Medullarrinne die vorspringende Firste der Medullarplatte in Anspruch und vereinigt sich bei der Medullarrohrabschnürung vorübergehend mit dem der anderen Seite zu einem einheitlichen medialen Strang. Durch die Bildung des Medullarrohres werden die Elemente des Ganglienstranges, die Ganglioblasten, nach außen verlagert und bilden nun zu beiden Seiten des

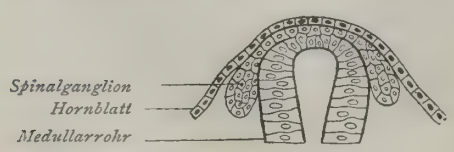

Fig. 104. Entwicklung des Ganglienstranges. Schematische Darstellung.

Medullarrohres segmental angeordnete Zellgruppen, die Ganglienanlagen, die zukünftigen Ganglien. Während des Herabgleitens am Medullarrohr nehmen die Ganglioblasten spindelförmige Gestalt an; diese Form wird in der Folge noch ausgesprochener, die beiden zugespitzten Enden wachsen allmählich zu je einer Nervenfaser aus, von denen die centrale als hintere Wurzelfaser in die dorsale Partie des Markes hineinwächst, die andere als periphere sensible Faser

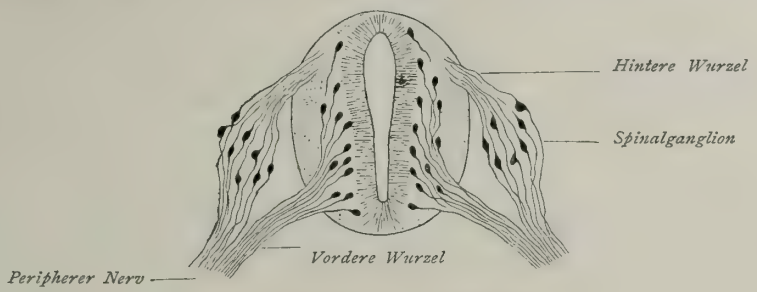

Fig. 105. Neuroblasten und Ganglioblasten.

durch den Körper hindurch zu den sensibeln Endbezirken zieht. Diese Bipolarität der Ganglienzellen verschwindet später, die Zellen werden zu unipolaren Elementen. Diese Unipolarisation zeigt sich nicht nur an den Spinalganglienzellen, auch die Zellen der den Spinalganglien entsprechenden Ganglien der Hirnnerven sind unipolare Elemente. Einzig das Ganglion acustici birgt dauernd bipolare Zellen.

Die sympathischen Ganglien stammen aus den Cerebro-Spinalganglien ab. Nach His jr. handelt es sich bei diesen Entwicklungsvorgängen um eine wirkliche Auswanderung von zelligen Elementen aus den Spinalganglien.

Die Formelemente des Nervensystems.

Die Formelemente des Nervensystems sind die Stützzellen und die Nervenzellen.

A. Die Stützzellen.

Sie zerfallen in: Ependymzellen und Neurogliazellen. Die Ependymzellen bilden die epitheliale Auskleidung, das Ependym des Centralkanals und dessen Fortsetzungen (IV. Ventrikel, Aquaeductus cerebri, III. Ventrikel, Seitenventrikel).

Die Neurogliazellen (Spinnenzellen oder Astrocyten) kommen in allen Teilen der grauen und weißen Substanz vor und bilden mit ihren zahlreichen Ausläufern ein eigentliches Gerüst, das Astropilema oder Spongiopilema. Als Hauptformen unterscheiden wir Kurzstrahler und Langstrahler. Alle Zellen besitzen zahlreiche Fortsätze, die selten gleichmäßig zerteilt rings vom Umfang des Zellkörpers entspringen, sondern gewöhnlich in einzelnen dichten Büscheln wie Strahlenbündel austreten. Die Fortsätze sind fein, meist von gleicher Stärke und von Anfang bis zum Ende gleich dick und enden frei; sie ziehen bei der Mehrzahl der Zellen nach allen Richtungen hin, man findet aber auch Astrocyten, bei denen die Ausläufer eine einseitige Entwicklung zeigen oder an beiden Polen einer Zelle entspringen.

Fig. 106. Neurogliazellen. Großhirnrinde des Menschen.

Lange Zeit faßte man das eigentliche Stützgewebe des Nervensystems oder die Neuroglia (abgesehen vom Bindegewebe, von Blut und Lymphgefäßen) als eine Art Grundsubstanz auf, worin die Nervenzellen und Nervenfasern eingebettet sind. Die Hauptrolle spielte dabei eine Art Kittsubstanz, die Glia, ein eigentliches Bindemittel, wozu noch besondere Zellen und faserige Elemente, die Gliazellen und Gliafasern, gehörten. Keuffel gelang es zuerst (1811), an Rückenmarksschnitten durch Auspinselung des Markes ein förmliches Maschenwerk darzustellen, und er glaubte, daß dieses Maschenwerk nichts anderes darstelle als Fortsetzungen der Pia mater. Arnold und Virchow nennen die Neuroglia eine körnige Grundmasse, aber schon Virchow konnte (1853) in dieser Grundmasse runde oder linsenförmige Zellen nachweisen, und er hielt schon damals das Gewebe für ein Gewebe nervöser Natur und glaubte, daß aus diesem Gewebe die Nervenzellen sich entwickeln würden. Etwas weiter gelangte Bidder, er spricht bereits von Fibrillen und von sternförmigen, mit Ausläufern versehenen Zellen. 1863 erwähnte Kölliker, daß das Stützgewebe des Nervensystems aus nichts anderem als aus einem Komplex sternförmig verästelter Zellen bestehe, die durch ihre Verbindung ein Netzwerk für die nervösen Elemente darstellen; er nahm dabei allerdings noch an, daß es sich um Anastomosen zwischen den Zellfortsätzen handle. Erst Deiters gelang es, auf dem Wege der Isolation die Neurogliazellen in richtiger Form darzustellen. Das größte Verdienst gebührt aber Golgi. Durch seine Untersuchungen wurde klar, daß die Neuroglia kein eigentliches Gewebe ist, sondern daß sie repräsentiert werde durch bestimmte für sich bestehende Zellen, die Neurogliazellen, Spinnenzellen oder Astrocyten.

B. Die Nervenzellen.

Die erste genauere Beschreibung der Nervenzelle gab Remak 1838. 1851 fand dann R. Wagner an den Nervenzellen der elektrischen Lappen am Torpedogehirn, daß von den aus der Zelle austretenden Fortsätzen nur ein einziger mit einer Nervenfaser zusammenhängt. Über ähnliche Erfahrungen berichtetete 1854 Remak in seinen Untersuchungen an den Nervenzellen der grauen Vordersäulen des Rückenmarks beim Ochsen. Diese Wagner-Remaksche Beobachtung wurde von Deiters 1865 durch seine Untersuchungen am menschlichen Gehirn und Rückenmark bestätigt. Deiters fand, daß unter den zahlreichen von einer Nervenzelle ausgehenden Fortsätzen einer immer ungeteilt verläuft, während die anderen häufigen Teilungen unterliegen. Er nannte den ungeteilten Fortsatz Nervenfortsatz oder Achsenzylinderfortsatz, die geteilten Fortsätze bezeichnete er als Protoplasmafortsätze. Deiters hatte sich bei seinen Untersuchungen der Methode der Isolation bedient; dieses Zerzupfungsverfahren wurde noch lange in der Folge benutzt zur Darstellung der Nervenzellen. Es ist jedoch klar, daß andere Forscher bei dieser Technik, die die Zellen aus allen ihren Beziehungen herausreißt, nicht viel mehr erreichen konnten, als schon Deiters erreicht hatte, und daß es an den verschiedensten Angaben in der Auffassung der Beziehungen der Nebenelemente zueinander nicht fehlen konnte. So wurde von zahlreichen Forschern eine direkte Verbindung benachbarter Zellen untereinander als unzweifelhafte Tatsache hingestellt. Bald handelte es sich um breite Verbindungsbrücken, um Anastomosen, bald um den Übergang zarter Endfasern ineinander. Nach anderen Forschern sollten alle Nervenzellen mehr als einen einzigen typischen Nervenfortsatz besitzen. Die größte Beachtung verdienen die Ausführungen Gerlachs. Gerlach gelang es, an allen Stellen der grauen Substanz ein überaus reiches Geflecht feinster Nervenfasern nachzuweisen. Er erweiterte die Beobachtung Deiters', der bereits die Protoplasmafortsätze sich vielfach verästeln und auch die feinsten Verästelungen dieser Fortsätze sich noch weiter teilen sah, dahin, daß er diese feinsten Verästelungen der Protoplasmafortsätze schließlich ein feines »Nervenfasernetz« bilden ließ, das er als den wesentlichsten Bestandteil der grauen Substanz ansah. Die von Deiters beobachteten Teilungen feinster Protoplasmafortsätze sind nach Gerlach nichts anderes als die Anfänge dieses Nervenfasernetzes. Gerlach ging aber noch weiter. Aus diesem Nervenfasernetz sollten sich auf der anderen Seite durch allmähliches

Zusammenfließen der Ästchen wiederum breitere Nervenfasern entwickeln, die aus der grauen Substanz austreten. Darnach hätten also die Nervenfasern einen doppelten Ursprung, einmal direkt aus Zellen als Nervenfortsatz oder Achsenzylinderfortsatz und zweitens indirekt aus den Zellen durch Vermittelung des aus der Verästelung der Protoplasmafortsätze hervorgehenden Nervenfasernetzes. So vermutete Gerlach, daß die Endzweige der Empfindungsfasern in dieses feine Netzwerk eingehen, in welches von der anderen Seite her die verzweigten Protoplasmafortsätze der motorischen Nervenzellen einmünden. Man kann sich Gerlachs Fasernetz am besten vorstellen, wenn man dasselbe mit dem Kapillarnetz der Blutgefäße vergleicht: die Empfindungsfaser ist die Arterie, die sich in das Kapillarnetz auflöst, die Protoplasmafortsätze der Zellen bilden die Anfänge des venösen Netzes, aus welchem die den Nervenfortsatz der Zelle repräsentierende Vene hervorgeht.

Dieses Gerlachsche Nervenfasernetz erfreute sich lange Zeit einer allgemeinen Zustimmung. Mit der Vervollkommnung der Untersuchungsmethoden trat nun aber auf einmal eine gewaltige Umwälzung ein. Die Hauptrolle spielte dabei Golgis Silbermethode. Golgi machte die wichtige Entdeckung, daß die für unverzweigt gehaltenen Nervenfortsätze der Zellen feine Nebenzweige abgeben können, und daß es ferner im Gehirn und Rückenmark zahlreiche Zellen gibt, deren Nervenfortsatz sich nicht wie bei den anderen Zellen, nicht wie es Deiters als allgemeine Regel beschrieben hatte, in eine markhaltige Nervenfaser fortsetzt, sondern sich gleich nach Austritt aus der Zelle schon nach kurzem Verlauf in seine letzten Endzweige auflöst. Golgi teilte daher die Nervenzellen des Gehirns und Rückenmarks in zwei Klassen ein:

Einmal gibt es Zellen, deren Nervenfortsatz sich direkt in eine Nervenfaser fortsetzt, Zellen mit langem Nervenfortsatz.

Zweitens gibt es Zellen, deren Nervenfortsatz sich schon nach kurzem Verlauf, fast unmittelbar nach dem Austritt aus der Zelle, in seine Endverästelung auflöst, Zellen mit kurzem Nervenfortsatz.

Man hat späterhin die beiden Zellformen als Deiterssche und Golgische Zellformen beschrieben. Auch funktionell sollten sich diese beiden Zellformen unterscheiden; Golgi hielt die Deitersschen Zellen für motorische, die anderen für sensible Elemente. Die Protoplasmafortsätze der Nervenzellen erklärte er für bloße Ernährungsorgane der Zellen und stellte ihre nervöse Bedeutung in Abrede. Am wichtigsten ist aber jene Hypothese, die Golgi und seine Schüler über den inneren Zusammenhang des centralen Nervenapparates aufgestellt haben. Golgi leugnet Anastomosen der Protoplasmafortsätze untereinander und damit einen Zusammenhang der Zellen unter sich im Sinne Gerlachs, stellt abr doch etwas Ähnliches auf. Er tritt für die Existenz eines »allgemeinen nervösen Netzwerkes« ein, welches einmal aus den feinen Nebenzweigen der langen Nervenfortsätze und aus den Endaufsplitterungen der Nervenfortsätze der von ihm als sensilbe Elemente aufgefaßten Zellen hervorgehen, dann auch noch andere Elemente, wie die Endzweige von in die graue Substanz einbiegenden Nervenfasern, aufnehmen soll, ein Netzwerk, das sich durch die ganze graue Substanz des Rückenmarks fortsetzt und auch überall in der grauen Substanz des Gehirns existiert.

Gegen dieses »nervöse Netzwerk« sind wesentliche Bedenken von His und Forel erhoben worden. His hat schon 1883 auf Grund entwicklungsgeschichtlicher Untersuchungen auf die Unabhängigkeit der centralen Nervenzellen voneinander hingewiesen; Forel war es dann, der 1887, hauptsächlich auf Grund pathologischer Erfahrungen nach der Guddenschen Atrophiemethode, gegen die Annahme eines allgemeinen Netzwerkes auftrat. Was er zum erstenmal besonders geltend machte, das war das Prinzip des Kontaktes an Stelle kontinuierlich netzartiger Verbindungen. Es fehlte aber immer noch der histologische Nachweis, und diesen Nachweis brachte der spanische Gelehrte Ramón y Cajal. Durch seine Untersuchungen

wurde festgestellt, daß jede Nervenzelle mit der von ihr abgehenden Nervenfaser eine histologische Einheit, eine Nerveneinheit, ein Neuron darstellt, und daß das ganze Nervensystem aus solchen Nerveneinheiten aufgebaut ist.

Betrachten wir nun eine solche Nerveneinheit oder ein Neuron näher (Fig. 107). Vom Zellkörper treten zwei Arten von Fortsätzen aus, einmal sich verästelnde Fortsätze, Protoplasmafortsätze oder Dendriten, und zweitens der Achsenzylinderfortsatz, auch Nervenfortsatz, Axon oder Neurit genannt. Der Nervenfortsatz ist charakterisiert durch das gleichmäßige Kaliber und die glatte, regelmäßige Beschaffenheit; er gibt in seinem weiteren Verlaufe vielfach Nebenästchen, Kollateralen oder Paraxonen, ab und endet unter Bildung eines Endbäumchens oder Telodendrions. Alle diese Teile, die Zelle mit ihren Dendriten, mit dem Nervenfortsatz und seinem Endbäumchen bilden zusammen eine Nerveneinheit oder ein Neuron.

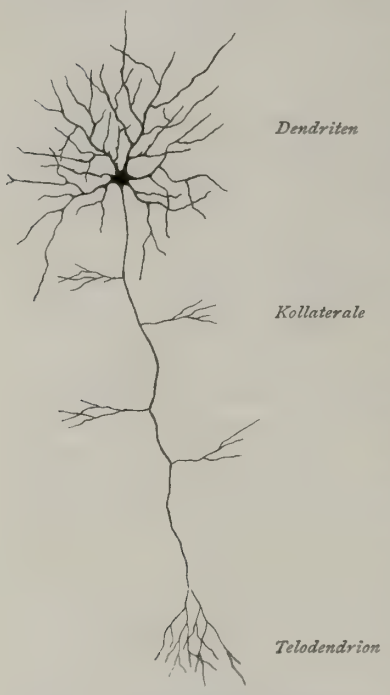

Fig. 107. Schematische Darstellung eines Neurons.

Was die Funktion der einzelnen Teile des Neurons betrifft, so bildet die Nervenzelle mit ihren Dendriten das perzipierende und impulsive Element, der Nervenfortsatz mit seinen Kollateralen und dem Endbäumchen ist Transmissionsorgan, er führt die Erregung von der Nervenzelle weg zu anderen Elementen. Die Protoplasmafortsätze oder Dendriten leiten also zellulipetal, sie empfangen Erregungen und führen dieselben ihrer eigenen Zelle zu; der Nervenfortsatz oder Neurit leitet zellulifugal, er empfängt den Nervenstrom von seiner eigenen Zelle und leitet ihn zu anderen Zellen.

In welcher Weise die Übertragung von einem Neuron auf das andere erfolgt, ist nicht sicher erwiesen. Nach den einen Forschern findet die Aneinanderreihung der Nerveneinheiten in der Weise statt, daß sich der Nervenfortsatz einer Zelle mit seinem in feinste Fasern sich aufsplitternden Endbäumchen dicht an die Dendriten und den Zellkörper einer anderen Zelle anlegt oder auflagert, wodurch dann die Übertragung der Erregung ermöglicht sein soll. Die Gegner dieser bloßen Kontaktlehre behaupten, daß es sich nicht nur um eine bloße Anlegung handle, sondern daß ein kontinuirlicher Zusammenhang zwischen der nervösen Substanz der Nervenfortsätze und den protoplasmatischen Teilen bestehe in Form eines äußerst zarten nervösen Netzwerkes. Wenn nun auch der sichere Nachweis geliefert werden kann, daß die einzelnen Neuronen durch ein solches Netzwerk miteinander zusammenhängen, so bleibt dennoch als sicher bestehen, daß die Nervenzellen mit ihren Ausläufern die wesentlichen Elemente für die ganze Nerventätigkeit darstellen und daß sie als anatomisch wie trophisch und hinsichtlich der spezifischen Funktion bis zu einem gewissen Grade als selbständige, von einander unabhängige Elemente des Nervensystems aufzufassen sind, was uns weiterhin berechtigt, sie als Nerveinheiten oder Neurone zu bezeichnen.

Die Nervenzellen finden sich hauptsächlich im Centralnervensystem, ferner in den Ganglien, in den Sinnesorganen, im Verlaufe der cerebrospinalen und sympathischen Nerven. Sie sind von wechselnder Größe (4—135 μ) und mannigfachster Gestalt. Das Hauptcharakteristikum jeder Nervenzelle besteht darin, daß sie stets Fortsätze besitzt. Fortsatzlose oder sog. apolare Nervenzellen findet man nirgends im Nervensystem des erwachsenen Menschen. Solche Zellen

sind entweder Jugendformen und finden sich nur während der ersten Zeit der embryonalen Entwicklung (Keimzellen von His), oder es sind Kunstprodukte, entstanden durch Abreißen der Fortsätze beim Isolieren.

Je nach der Anzahl der Fortsätze unterscheiden wir unipolare, bipolare, multipolare Zellen.

Unipolare Zellen: Sie finden sich zahlreich während der embryonalen Entwicklung (Neuroblasten — His —); seltener treffen wir sie im Nervensystem des Erwachsenen, so in der Retina, im Mesencephalon zu beiden Seiten des Aquaeductus cerebri als die Ursprungszellen der sog. oberen motorischen Wurzel des Nervus trigeminus. Scheinbar unipolare Zellen sind die Nervenzellen der Cerebro-Spinalganglien (mit Ausnahme der Zellen des Ganglion spirale und des Ganglion Scarpae), sie sind in embryonalen Stadien bipolare Elemente und werden erst später unipolar; ihr Nervenfortsatz teilt sich in gewisser Entfernung von der Zelle in einen centralen und einen peripheren Ast.

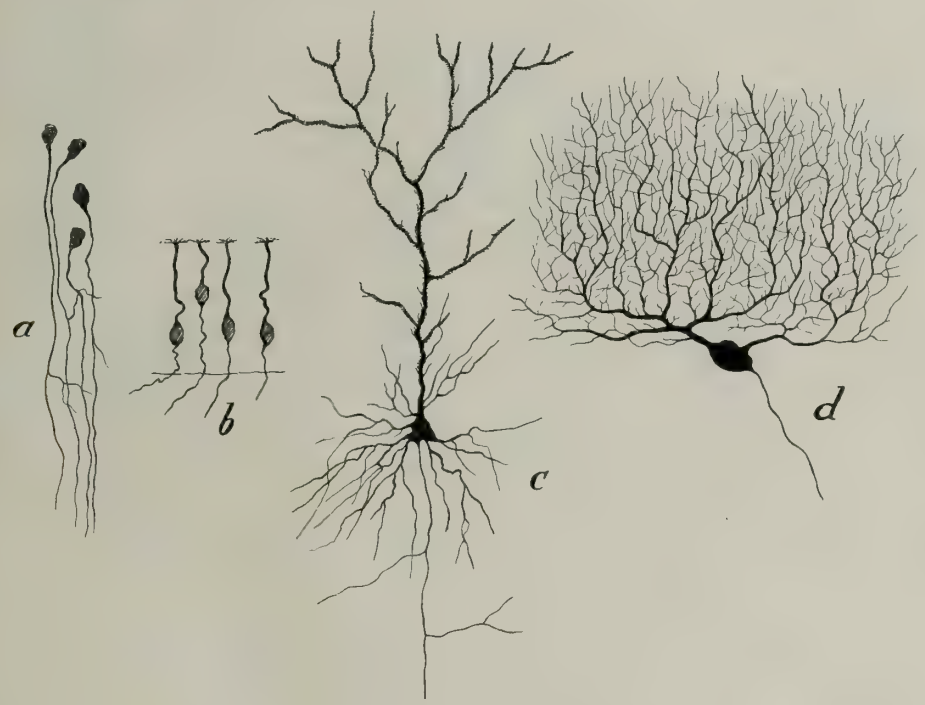

Fig. 108. Nervenzellen.
a = unipolare Zellen, *b* = bipolare Zellen, *c* = Pyramidenzelle, *d* = Purkinjesche Zelle.

Bipolare Zellen: Sie kommen fast ausschließlich im peripheren sensibeln Nervensystem vor: im Epithel der Riechschleimhaut, in der Retina, im Ganglion spirale und Scarpae.

Multipolare Zellen: Sie sind am zahlreichsten vertreten und bilden die hauptsächlichsten Elemente der Nervencentren. Man unterscheidet an ihnen zweierlei Arten von Fortsätzen: den Nervenfortsatz (Achsenzylinderfortsatz, Neurit) und die Protoplasmafortsätze oder Dendriten.

Der Nervenfortsatz oder Neurit ist gewöhnlich als einziger vorhanden — Nervenzellen mit mehreren Nervenfortsätzen finden sich als Cajalsche Zellen in der Hirnrinde; hierher gehören auch die von verschiedenen Autoren beschriebenen multipolaren Zellen des Sympathicus

der höheren Wirbeltiere. Er tritt aus der Zelle aus vermittels eines kleinen Ursprungskegels, dabei erfolgt der Ursprung entweder direkt von der Zelle oder auch sehr oft von einem protoplasmatischen Ausläufer nahe oder selbst ziemlich entfernt vom Zellkörper. Charakteristisch ist für ihn die regelmäßige glatte Beschaffenheit und das gleichmäßige Kaliber während seines ganzen Verlaufs.

Die Protoplasmafortsätze oder Dendriten sind am Ursprunge des Zellkörpers breit und derb, werden allmählich dünner, teilen sich wiederholt hirschgeweihartig und bilden so oft ein außerordentlich reiches Geäste, dessen feinste Zweige frei endigen. Charakteristisch ist der unregelmäßige Verlauf und die knorrige Beschaffenheit der oft mit zahlreichen Knötchen, Dornen oder Stacheln besetzten Dendriten.

Nach dem Verhalten des Nervenfortsatzes unterscheiden wir zwei Arten von Zellen:

a) der Nervenfortsatz ist außerordentlich lang und wird zum Achsenzylinder einer centralen oder peripheren Nervenfaser — Zellen mit langem Nervenfortsatz, Deitersscher Zelltypus (Fig. 109). Er gibt während seines Verlaufes feine, sich weiter verzweigende und frei endigende Nebenästchen, Kollateralen oder Paraxonen, ab. Nicht selten teilt sich der Nervenfortsatz in zwei Fortsätze.

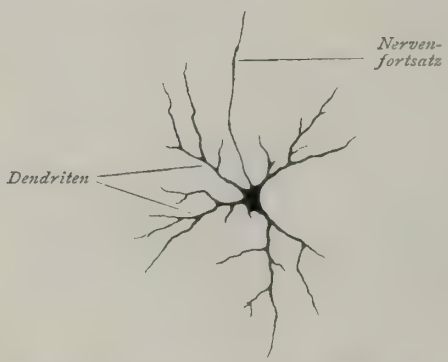

Fig. 109. Zelle vom Rückenmark der neugeborenen Katze.

b) Der Nervenfortsatz ist kurz, er geht nicht in eine Nervenfaser über, sondern löst sich schon nahe der Zelle unter wiederholter Teilung in seine Endverästelung auf, Zellen mit kurzem Nervenfortsatz, Golgischer Zelltypus (Fig, 110). Man bezeichnet sie auch kurzweg als Golgische Zellen, oder als Zellen von Golgis II. Typus im Gegensatz zu den Zellen von Golgis I. Typus oder den sub a. erwähnten Zellen mit langem Nervenfortsatz.

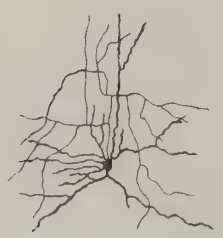

Fig. 110. Zelle mit kurzem Nervenfortsatz. Hirnrinde. (Nach Cajal.)

Nach dem Verhalten der Protoplasmafortsätze können wir unterscheiden:

a) Sternförmige Zellen — die Dendriten entspringen getrennt voneinander vom ganzen Umfang des Zellkörpers und ziehen nach allen Richtungen hin (motorische Vorderhornzellen und Strangzellen des Rückenmarks).

b) Zellen mit protoplasmatischem Haupt- oder Stammfortsatz — von der Zelle entspringt (neben anderen Dendriten) ein kräftiger protoplasmatischer Fortsatz, welcher Seitenzweige abgibt und verästelt endet (Pyramidenzellen der Hirnrinde, Mitralzellen des Bulbus olfactorius).

c) Arboriforme Zellen oder Zellen mit opposito-polaren Dendriten — der Zellkörper ist meist spindelförmig und gibt nach zwei Seiten Dendriten ab, Wurzel- und Spitzendentriten (auch basale und apikale Dendriten genannt). Die Wurzeldentriten bilden ein Büschel gleich dem Wurzelstock eines Baumes, die Spitzendentriten entspringen von einem protoplasmatischen Stammfortsatz, der schließlich ebenfalls in zahlreiche Äste sich auflöst. Der Nervenfortsatz entspringt oft von einem Wurzeldentriten (Pyramidenzellen des Ammonshorns).

d) Zellen mit monopolaren Dendriten — von einem Pole des Zellkörpers entspringen meist mehrere Hauptstämme, die sich bald unter wiederholter Teilung in ein reiches Geäst auflösen. Der Nervenfortsatz entspringt vom anderen Pol (Purkinjesche Zellen des Kleinhirns, Körnerzellen im Gyrus dentatus).

In Rücksicht auf den inneren Bau können wir die Nervenzellen in zwei Hauptgruppen einteilen je nach der Art, wie das Protoplasma sich den basischen Anilinfarben gegenüber verhält. Nach Nissl unterscheiden wir somatochrome und karyochrome Zellen; bei den ersteren färbt sich sowohl der Kern wie das Protoplasma, bei den letzteren färbt sich nur der Kern. Das Protoplasma der somatochromen Zellen zeigt bei der Färbung mit basischen Anilinfarbstoffen (Methylenblau, Thionin) einen den Farbstoff annehmenden Teil, den chromophilen Teil, und einen sich nicht färbenden Teil, den chromophoben Teil. Der chromophile Teil erscheint als eine Menge dunkel gefärbter Körperchen, die die Form von rundlichen Körnern, von Fäden, Schollen, Spindeln oder zackigen Gebilden haben und die sich auch in die Dendriten hinein erstrecken, in der Ausdehnung des Achsenzylinderfortsatzes aber fehlen. Sie werden als Nisslsche Körper oder Nisslsche Granula bezeichnet, von Lenhossék nennt die Substanz wegen des dem Zellkörper dadurch verliehenen »getigerten« Aussehens Tigroid. Die Anordnung dieser chromophilen Substanz ist eine wechselnde, bald sind die Körner unregelmäßig zerstreut, bald sind sie in koncentrischen Schichten übereinander gelagert oder

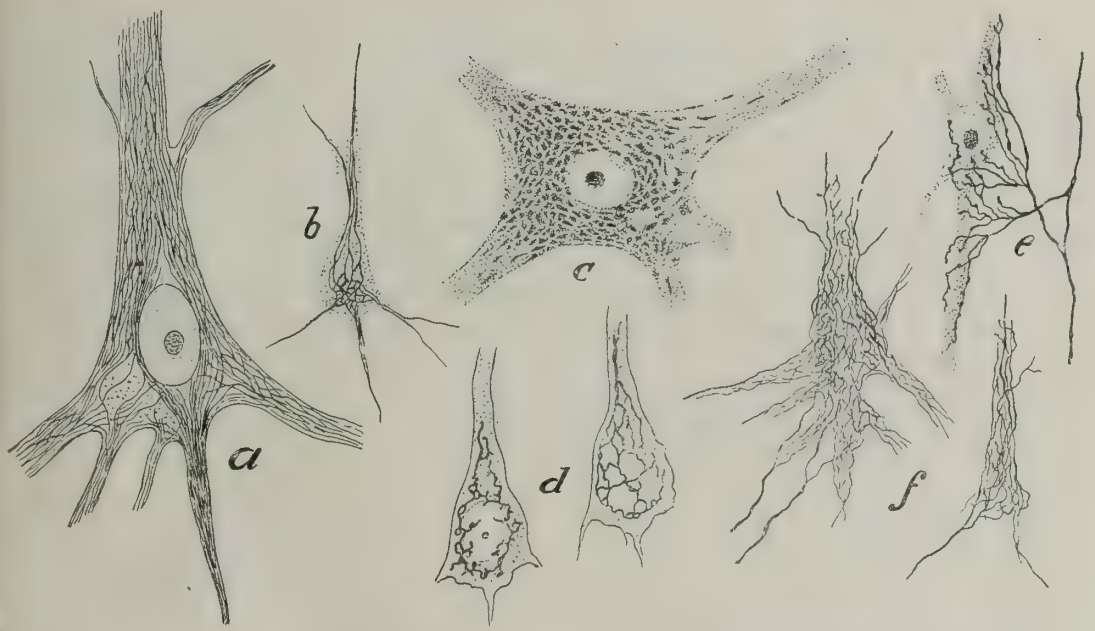

Fig. 111. *a* = Pyramidenzelle aus der motorischen Rinde des erwachsenen Menschen mit dem Neurofibrillennetz; *b* = Pyramidenzelle aus der Sehrinde des erwachsenen Menschen mit perinucleärem Fibrillennetz; *c* = Vorderhornzelle aus dem menschlichen Rückenmark mit Nisslschen Körpern; *d* = Golgi-Holmgrensche Kanäle in Pyramidenzellen vom Kaninchen; *e* = Endigung von Fasern an Zellen; *f* = Pericelluläre Netze s. äußeres Golginetz. (*a*, *b*, *d*, *e* und *f* nach Cajal, *c* nach Schmaus.)

sie bilden, wie bei spindelförmigen Zellen, eine Art Kappe an beiden Polen des Zellkernes. An der Teilungstelle der Dendritenstämme findet sich gewöhnlich ein »Ausfüllungskegel« oder »Verzweigungskegel« chromophiler Substanz. Was den chromophoben Teil des Protoplasmas betrifft, so sind hier vor allem die Nervenfibrillen oder Neurofibrillen zu erwähnen, die sowohl im Zellkörper wie in den Fortsätzen der Zellen sich vorfinden und mehr oder weniger ausgedehnte Netze, Fibrillennetze, darstellen. In Fig. 111a und b sind diese intracellulären Netze dargestellt. Die Figuren e und f zeigen ferner, wie Nervenfasern unter Bildung feiner Aufsplitterungen an den Zellen enden und wie feinste Fasern auf der Oberfläche des Zellkörpers und der Dendriten ein feineres Netz bilden, das als äußeres Golginetz bezeichnet wird.

Die chromophile und chromophobe Substanz unterscheiden sich auch in funktioneller Beziehung. Die chromophile Substanz fehlt im Protoplasma einer großen Zahl von Nervenzellen und

stellt schon aus diesem Grunde kein Lebenselement der Nervenzelle dar. Sie häuft sich während des Ruhestadiums, vermindert sich bisweilen beträchtlich in der Periode der Tätigkeit und schwindet bei Läsion des Neurons, um nach überstandener Verletzung und Erholung der Zelle wieder in reichlichem Maße aufzutreten, was zu beweisen scheint, daß der chromophilen Substanz mehr eine nutritive als nervöse Funktion zukommt. Die chromophobe Substanz scheint das Element darzustellen, welchem die Funktion der Leitung des Nervenstroms zukommt; an dieser Leitung sind aber wohl Fibrillen und perifibrilläre Substanz zusammen beteiligt.

Außer den Nisslschen Körperchen findet man im Protoplasma vieler Zellen Pigmentkörner, die meist in Gruppen verschiedener Größe angeordnet sind. Das Pigment findet sich gewöhnlich nicht gleichmäßig in der Zelle verteilt, sondern an der Basis eines Dendriten angeordnet, es fehlt während der ersten Lebensjahre und vermehrt sich mit dem Alter. Marinesco sieht die Pigmentkörner als Rückbildungs- und Altersprodukte der Nervenzellen an. — Zu erwähnen sind ferner feine Kanälchen, die im Innern der Zelle liegen und mit außerhalb der Nervenzelle gelegenen lymphatischen Kanälchen zusammenhängen, die Golgi-Holmgrenschen Kanäle.

Der Kern — Nucleus — der Nervenzellen erscheint als klares kugelförmiges Bläschen, ist meist in der Mitte der Zelle gelegen und besitzt eine deutliche Kernmembran. In seinem Innern finden wir ein oder mehrere den Farbstoff intensiv anziehende Kernkörperchen — Nucleoli —, die oft wieder kleinere Körperchen, die Nucleololi, enthalten. Das übrige Kerninnere ist von einer spärlichen Gerüstsubstanz — Liningerüst — durchzogen, welchem Chromatin anliegt, das sich auch der Kernmembran angelagert vorfindet.

Was die Lageverhältnisse der Zellen zum übrigen Gewebe betrifft, so ist zu erwähnen, daß dieselben in Hohlräumen des letzteren, in pericellulären Räumen eingeschlossen sind, die mit den die Gefäße umgebenden Lymphräumen des Centralnervensystems zusammenhängen.

Bezüglich der Umhüllungen der Nervenzellen finden wir nach Cajal zwei Arten von Umhüllungen: einmal die eigentliche Zellmembran — Cajals Membrana fundamental —, die keiner Zelle der grauen Substanz fehlt und eine äußerst zarte, homogene, elastische Cuticula darstellt, ferner eine bindegewebige Hüllmembran, eine zarte kerntragende Haut, die allen peripheren Nervenzellen (Ganglienzellen, Zellen des Sympathicus) zukommt mit Ausnahme der Zellen der Retina und der Riechschleimhaut.

Die Ependymzellen und die Neurogliazellen sind also Stützzellen und bilden zusammen das Stützgerüst des Nervensystems.

Die Nervenzellen sind meist in kleineren oder größeren Gruppen dicht beieinander gelagert und bilden die wesentlichsten Bestandteile der grauen Massen des Nervensystems, seltener finden sie sich vereinzelt in der weißen Markmasse eingestreut.

Die Nervenfasern sind die Achsenzylinderfortsätze oder die Nervenfortsätze der Nervenzellen, finden sich überall zerstreut in den grauen Massen, bilden aber in der Hauptsache die weiße Substanz des Nervensystems und dienen dazu, Beziehungen der Nervenzellen zueinander zu vermitteln, und zwar sowohl Beziehungen benachbarter oder entfernt gelegener Zellen eines und desselben Bezirkes grauer Substanz (wie verschiedener Bezirke der Hirnrinde untereinander), als auch Beziehungen eines bestimmten Bezirkes zu einem weit entlegenen anderen Bezirk (wie Beziehungen der Großhirnrinde zu tiefer gelegenen grauen Massen — Thalamus, Pons, Medulla oblongata und spinalis — oder Beziehungen des Centralnervensystems zum peripheren Nervensystem).

Die Nervenzellen sind also die spezifischen funktionstragenden Elemente, es sind Kraftquellen oder Umsetzungsapparate der verschiedenen Formen von Nerventätigkeiten, zugleich auch die Ernährungsorgane, die trophischen oder nutritiven Centren der von ihnen ausgehenden Nervenfasern. Eine von ihrem Ernährungszentrum abgetrennte Nervenfaser verliert ihre Funktion, sie leitet nicht mehr. Eine Nervenzelle mit ihren protoplasmatischen Fortsätzen oder Dendriten und ihrem Nervenfortsatz oder Neuriten bildet eine Nerveneinheit oder ein

Neuron. Die protoplasmatischen Ausläufer leiten cellulipetal, der Nervenfortsatz leitet cellulifugal und durch ihn, beziehungsweise durch seine Endaufsplitterung, sowie durch die von ihm abgehenden Collateralen erfolgt die Übertragung der Erregung von einem Neuron auf das andere.

Zellen gleicher Funktion liegen meist dichtgedrängt beisammen und bilden eine Region oder ein Centrum oder ein Ganglion oder einen Kern.

Ebenso liegen Fasern gleicher Function meist dichtgedrängt beisammen und bilden eine Leitungsbahn oder ein Fasersystem.

Mikroskopischer Bau der Hirnrinde.

I. Rinde des Palliums.

Wir unterscheiden — in Rücksicht auf die Anordnung der Nervenzellen — folgende Schichten oder Lagen:

a) Die Molekularlage. Sie bildet als oberflächlichste Schicht in der Hauptsache ein aus meist parallel zur Oberfläche verlaufenden Fasern bestehendes dichtes Geflecht und wird daher auch als Lage der tangentiellen Fasern oder als Tangentialfaserschicht bezeichnet. Außer zahlreichen Neurogliazellen findet man in dieser Lage die Endaufsplitterungen der Dendriten tiefer gelegener Pyramidenzellen und die Endaufzweigungen von aus der weißen Substanz kommenden und in der Rinde endenden Fasern, ferner bestimmte Zellen, so polygonale

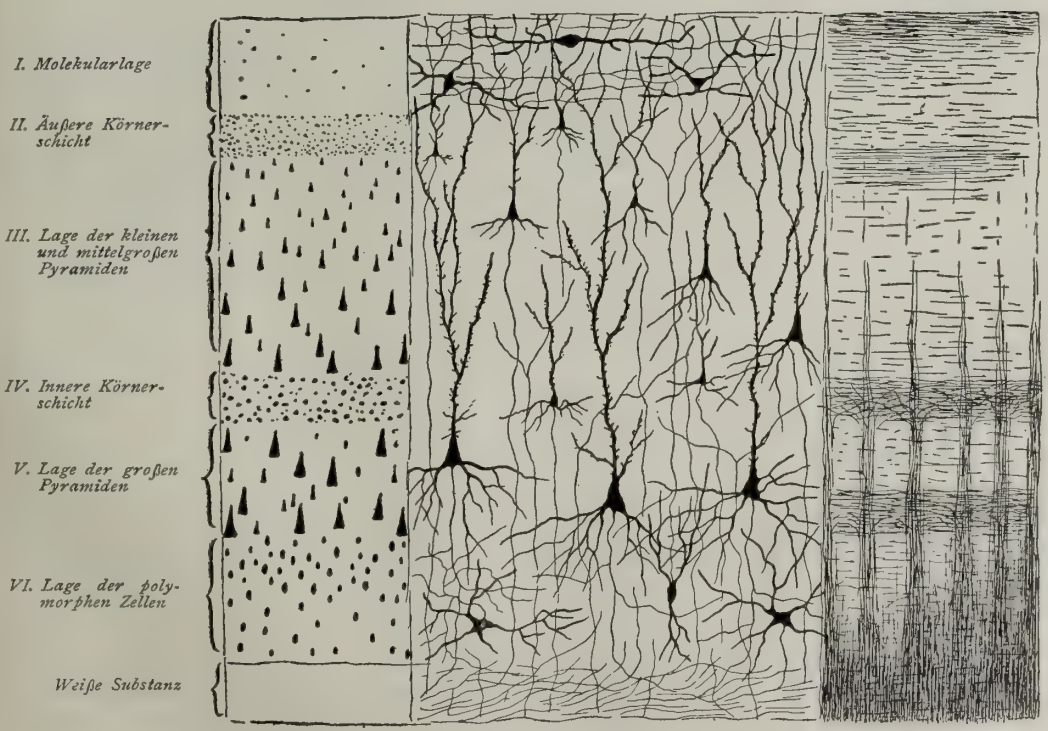

Fig. 112. Großhirnrinde. Schematische Darstellung des Aufbaues aus den einzelnen Schichten.

Zellen — Zellen von mittlerer Größe mit 4—6 protoplasmatischen Ausläufern und einem in der Molekularlage sich aufsplitternden Achsenzylinderfortsatz — und fusiforme oder trianguläre Zellen mit wenigen mehr oder weniger horizontal verlaufenden Dendriten und zwei oder mehreren ebenfalls horizontal ziehenden und in der Molekularlage endenden Nervenfortsätzen. Solche Zellen mit mehreren Nervenfortsätzen oder Neuriten, wie wir sie hier in der Tangentialfaserschicht vorfinden, werden auch als Cajalsche Zellen bezeichnet.

b) Äußere Körnerschicht, eine Lage kleiner Pyramidenzellen.

c) Lage der kleinen und mittelgroßen Pyramidenzellen.

d) Innere Körnerschicht, eine Lage kleiner Pyramidenzellen.

e) Die Lage der großen Pyramidenzellen. Der Zellkörper der Pyramidenzellen ist pyramidenförmig, die Basis ist gegen die weiße Substanz hin, die Spitze der Molekularlage zu gerichtet. Die Spitze zieht sich in einen dickeren protoplasmatischen Hauptast, den Primordialast, aus, der in rechtem Winkel abgehende Seitenästchen zeigt, nach der Molekularlage hinstrebt und daselbst nach wiederholter Teilung endet. Von der Basis des Zellkörpers treten die basilären Dendriten ab, die seitlich oder nach innen hin ausstrahlen. Der Nervenfortsatz entspringt von der Basis der Zelle oder auch in der Nähe des Zellkörpers von einem basilären Dendriten und zieht nach der weißen Substanz; während seines Verlaufes durch die graue Substanz gibt er feine Kollateralen ab, die horizontal oder schräg verlaufen und nach einigen Teilungen enden.

f) Die Lage der polymorphen Zellen. Hier findet man einmal ovoide, fusiforme trianguläre oder polygonale Zellen, die oft einen stärkeren, gegen die Molekularlage hin gerichteten protoplasmatischen Ausläufer zeigen und einen Nervenfortsatz entsenden, der nach Abgabe einiger Kollateralen nach der weißen Substanz zieht. Ferner findet man Zellen mit kurzem Nervenfortsatz oder Zellen vom Golgis II. Typus, Elemente, die auch in der Lage der kleinen und großen Pyramidenzellen vertreten sind. Endlich findet man sog. Martinottische Zellen, fusiforme oder trianguläre Elemente, deren Charakteristikum darin besteht, daß ihr Nervenfortsatz durch die Lage der Pyramidenzellen hindurch nach der Molekularlage zieht und daselbst endet.

Bezüglich der Anordnung der Nervenfasern findet man, wie von der weißen Substanz her dünnere oder dichtere einander parallele Faserbündel in die Rinde eintreten, nach der Peripherie hin ziehen und, allmählich dünner werdend, gegen die Schicht der kleinen Pyramidenzellen zu sich in ihre einzelnen Fasern auflösen. Diese Bündel werden als Markstrahlen oder Radii bezeichnet und bestehen aus den aus der Rinde austretenden Nervenfortsätzen der Pyramidenzellen und der polymorphen Zellen und aus Fasern, die von der weißen Substanz herkommen und in der Rinde enden; letztere Fasern werden auch als Terminalfasern bezeichnet. Zwischen den einzelnen Markstrahlen finden sich enge Zwischenräume, die feine horizontal ziehende Fasern erkennen lassen, welche das interradiäre Flechtwerk bilden. Dieses Flechtwerk wird da, wo die Radii sich in die einzelnen Fasern auflösen, etwas dichter, es bilden sich dadurch die Baillargerschen Streifen. Die Fasern dieses interradiären Flechtwerkes sind die Kollateralen der Nervenfortsätze der Pyramidenzellen. Gegen die Peripherie hin, außerhalb des interradiären Flechtwerkes, wo sich die Radii in die einzelnen Fasern auflösen, liegt das superradiäre Flechtwerk (Endigung der Terminalfasern), an das sich weiterhin die Tangentialfaserschicht anschließt.

Die Großhirnrinde zeigt nun nicht in allen Regionen den gleichen Aufbau. Sowohl bezüglich der Anordnung der einzelnen Zellschichten wie auch in Rücksicht auf das Verhalten der Faserschichten existieren örtliche Verschiedenheiten, es besteht eine cyto- und myeloarchitektonische Differenzierung, und neuere Untersuchungen (Brodmann, Vogt) haben

in dieser Beziehung ergeben, daß die ganze Hirnrinde in zahlreiche histologisch verschiedene Rindenfelder abgegrenzt werden kann. Wir können aber hier unmöglich auf Einzelheiten eintreten. In Figur 113 ist dieses Verhalten, was den Aufbau aus Zellschichten betrifft, für

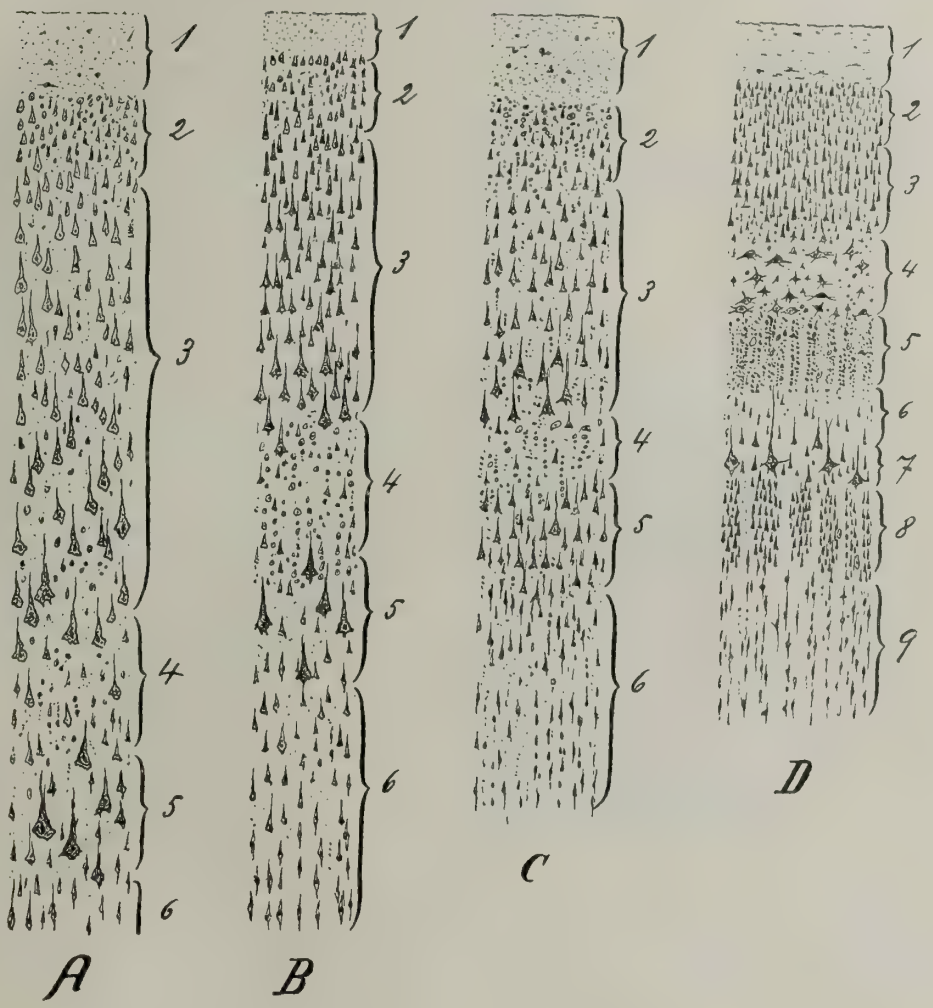

Fig. 113. Bau der Großhirnrinde in verschiedenen Regionen.
A = Rinde der vorderen Centralwindung. *B* = Rinde der hinteren Centralwindung. *C* = Rinde der ersten Temporalwindung (Hörrinde). *D* = Rinde um die Fissura calcarina (Sehrinde). (Nach CAJAL.)

die vordere und hintere Centralwindung, die Hör- und Sehrinde dargestellt. Man beachte das Überwiegen der großen und Riesenpyramiden in der vorderen Centralwindung und im Gegensatz dazu die eigentümliche Struktur der Sehrinde, wo der ursprünglich sechsschichtige Typus durch Einschiebung besonderer Zellschichten, der Sternzellen (4 und 5), zu einem neunschichtigen Typus umgewandelt wird.

II. Rhinencephalon.

Mikroskopischer Bau des Bulbus olfactorius, des Gyrus fornicatus, des Ammonshorns und des Gyrus dentatus.

Bulbus olfactorius.

Der Bulbus olfactorius zeigt folgende Schichten:

a) Die Schicht der superfiziellen Nervenfasern — die Nervenfaserschicht —, gebildet durch die aus dem Riechepithel stammenden Nervenfasern (Fig. 114). Im Epithel der Riechschleimhaut finden sich neben den Stützzellen die bipolaren Nervenzellen. Diese Zellen sind längliche, schmale, fusiforme oder unregelmäßige Gebilde mit peripherem, dickerem, im Epithel endendem Fortsatz und mit innerem, centralem, feinem, varikösem Fortsatz, der ungeteilt die Tunica propria durchzieht. Diese letzteren centralen Fasern treten, zu kleinen Bündeln — Fila olfactoria — vereinigt, durch die Löcher der Lamina cribrosa in den Bulbus olfactorius ein und bilden daselbst ein dichtes Flechtwerk sich kreuzender Fasern, die Nervenfaserschicht.

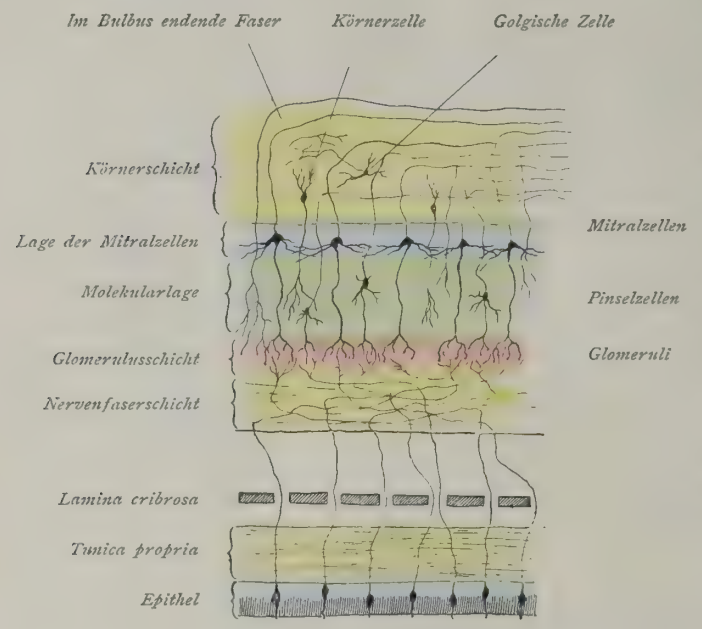

Fig. 114. Riechschleimhaut und Bulbus olfactorius. (Schema).

b) Die Glomerulusschicht. An die Nervenfaserschicht schließt sich die Schicht der Glomeruli olfactorii an. Hier treffen die Endbäumchen der aus der Nervenfaserschicht stammenden Fasern mit Endaufzweigungen von Dendriten bestimmter Zellen, nämlich der Pinsel- und Mitralzellen, zusammen. Dadurch, das sich diese feinen Endzweige innig durchflechten, bilden sich kleine rundliche oder ovoide Gebilde, die als Glomeruli olfactorii bezeichnet werden. Die die Nervenfaserschicht bildenden Olfactoriusfäserchen teilen sich manchmal in zwei, selbst in drei Ästchen, die in die Glomeruli eindringen, dabei können solche Teilungsäste in zwei verschiedene Glomeruli eindringen.

c) Die Molekularschicht (Stratum gelatinosum — Clarke —) stellt ein Stratum dar, das man der Schicht der kleinen Pyramidenzellen der Hirnrinde gleichstellen kann. In ihr finden sich neben durchziehenden und sich verästelnden Fasern kleine und große Pinselzellen.

d) Die Schicht der Mitralzellen. Sie stellt im Vergleich mit der Hirnrinde die Lage der großen Pyramidenzellen dar. Die diese Schicht bildenden Mitralzellen sind von ganz charakteristischer Form. Der Zellkörper ist groß, zeigt die Form eines Dreiecks oder einer Mitra oder gleicht demjenigen der Purkinjeschen Zellen der Kleinhirnrinde. Die protoplasmatischen Fortsätze zerfallen in gewöhnliche Dendritenstämme und in die sog. Riechpinsel — Penicilli olfactorii —. Erstere treten schief von den Zellen weg, verlaufen

dann aber mehr horizontal, verästeln sich einige Male, enden nach meist langem Verlaufe frei und bilden derart ein Geflecht, das die tiefsten Teile der Molekularlage einnimmmt. Die Riechpinsel ziehen durch die Molekularschicht und helfen mit ihren eleganten varikösen Endbüschen die Glomeruli bilden. Der Nervenfortsatz der Mitralzellen zieht nach der Körnerschicht, biegt in verschiedener Höhe in die sagittale Richtung um und verläuft im Tractus olfactorius weiter; er gibt in seinem Verlaufe Kollateralen ab, die in den oberflächlichen und tiefen Lagen der Molekularschicht mit freien Ästchen enden.

Die Pinselzellen sind häufig spindelförmig von Gestalt und horizontal gestellt. Größere Zellen liegen in der Molekularschicht nach außen von den Mitralzellen und verhalten sich im allgemeinen wie diese, indem sie ebenfalls die beiden Dendritenarten abgeben und ihre Nervenfortsätze nach der Körnerschicht senden. Die kleinen Pinselzellen, auch als periphere Pinselzellen bezeichnet, liegen dicht unter den Glomeruli und zwischen denselben. Sie entsenden ebenfalls einen Dendriten zum Glomerulus, der Nervenfortsatz verhält sich wie derjenige der großen Pinselzellen.

e) Die Körnerschicht. In ihr finden sich einmal die Körnerzellen oder Granula, eigentümliche kleine Elemente mit langen Ausläufern. Diese Granula dringen auch zwischen die Mitralzellen hinein und über dieselben hinaus in die Molekularschicht bis zu den Glomeruli. Die Körnerzellen sind dreieckig, Pyramidenzellen ähnlich oder auch spindel- oder birnenförmig und alle senkrecht gestellt. Ein äußerer meist einfacher, selten doppelter Stamm teilt sich nach längerem oder kürzerem Verlauf meist dicht unter den Mitralzellen wiederholt und bildet ein pinselförmiges Endbüschel, das in der äußersten Gegend der Molekularlage an den Glomeruli mit feinen Enden aufhört. Nach innen zu zeigen die Körner mehrere Ausläufer, die, meist glatt und wenig ästig, nach kurzem Verlaufe frei enden. Ein Nervenfortsatz ist bis jetzt nicht aufgefunden worden. Außer den Körnern finden sich in dieser Schicht Zellen von Golgis II. Typus, multipolare Elemente mit spindelförmigem oder polygonalem Zellkörper und mit in der Körnerschicht sich aufsplitterndem Nervenfortsatz. Die in der Körnerschicht ziehenden Nervenfasern sind einmal die Nervenfortsätze der Mitralzellen und Pinselzellen, ferner Fasern, die in den Bulbus eintreten, teils in der Körnerschicht enden, teils durch die Lage der Mitralzellen hindurchdringen und in der Molekularschicht enden, wo sie sich bis in die Gegend der Glomeruli erstrecken.

Die zum Tractus olfactorius ziehenden Nervenfortsätze der Mitralzellen und Pinselzellen enden in der Rinde des Tractus, des Tuberculum olfactorium, im Riechfelde der Substantia perforata anterior und im angrenzenden Teile des Septum pellucidum. Diese Endstätten zeigen den Bau einer modifizierten Hirnrinde.

Gyrus fornicatus.

Gegenüber dem typischen Bau der Hirnrinde weicht der Aufbau der Rinde des Gyrus fornicatus hauptsächlich bezüglich der Lage der großen Pyramidenzellen ab. Im Gyrus cinguli enthält diese Schicht in der äußeren Hälfte wenige kleine Pyramidenzellen, in der inneren Hälfte mittelgroße Pyramidenzellen; letztere, fast alle von derselben Größe, liegen in der Tiefe beisammen, wodurch der mittlere Teil der Schicht zellenarm und infolge des Durchtritts der aufsteigenden Primordialäste der Pyramidenzellen als Stratum radiatum erscheint. Nach dem Balken zu verdünnen sich alle Schichten, zugleich nimmt auch die Größe der Zellen ab. — Die Rinde des Gyrus hippocampi hat in mancher Beziehung eine große Ähnlichkeit mit derjenigen des Gyrus cinguli. Jener Teil des Gyrus hippocampi, der der Fissura collateralis und rhinica angrenzt, zeigt noch einen vom allgemeinen wenig abweichenden Typus. Gegen

die Fissura hippocampi zu wird die molekuläre Schicht breiter. In der Schicht der kleinen Pyramidenzellen sind die Zellen unregelmäßig in Ketten von Hügeln angeordnet. In der III. Schicht finden sich größere Pyramidenzellen mit sehr langen Primordialästen; von diesen sind wiederum die größten Zellen ganz in der Tiefe gelegen, wodurch sich die auffallend radiäre Streifung, das Stratum radiatum, kundgibt. Die Lage der polymorphen Zellen enthält fast ausschließlich kleine unregelmäßige Zellen, die in ein dichtes Netzwerk von Nervenfasern eingebettet sind.

Ammonshorn und Gyrus dentatus.

Ammonshorn und Gyrus dentatus stellen zwei besondere Hirnwindungen dar. Bei Verfolgung des Gyrus hippocampi dorsalwärts gelangt man zum Subiculum, das jenen Teil des Gyrus hippocampi darstellt, in welchem allmählich eine Änderung des Hirnrindenbaues beginnt, die schließlich zum typischen Bau des Ammonshorns führt. Die weiße Substanz spaltet sich in zwei Lagen: die eine geht auf die freie Fläche des Ammonshorns über und

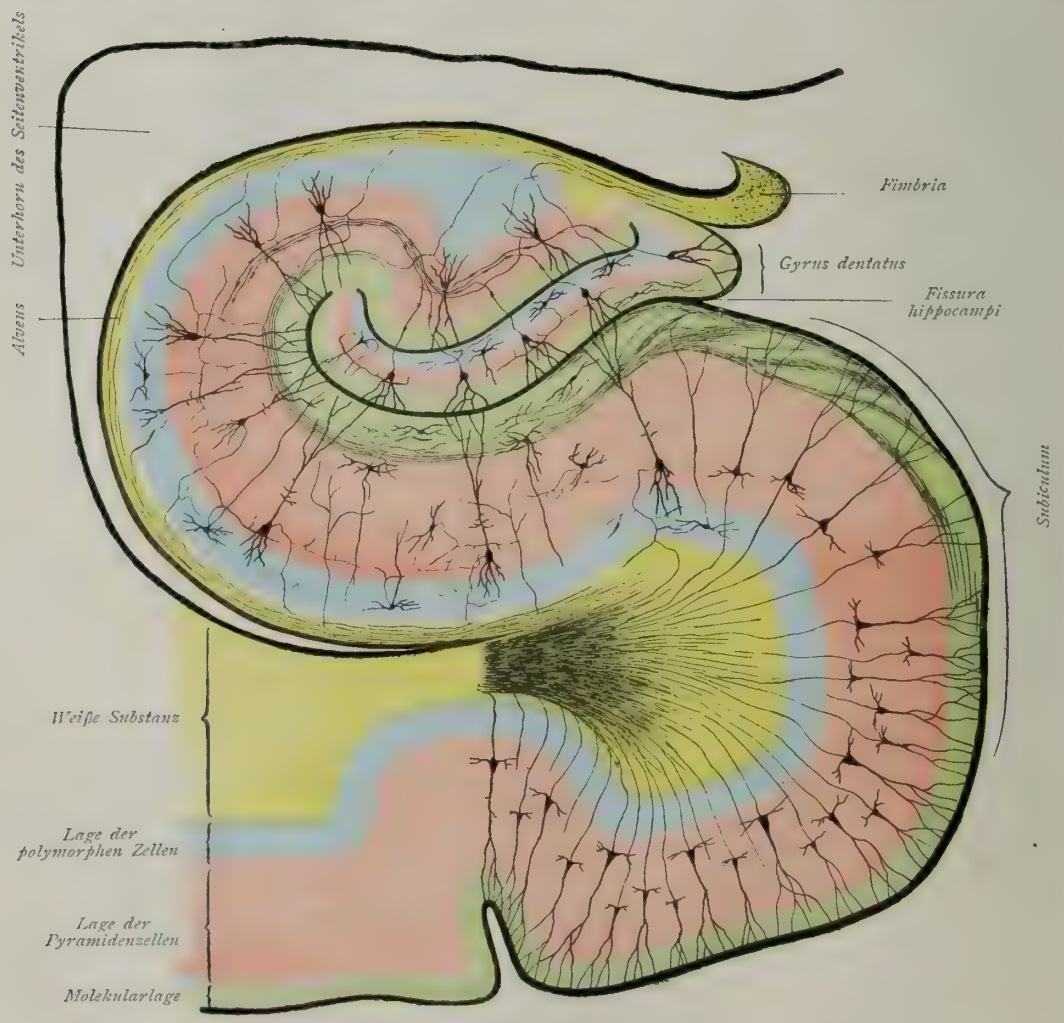

Fig. 115. Ammonshorn und Gyrus dentatus. Schema.

heißt Muldenblatt — Alveus —, die andere geht auf die laterale Wand und Decke des Unterhorns über; der Alveus setzt sich in die Fimbria fort. Die oberste Schicht der grauen Substanz (Molekularlage der typischen Hirnrinde) — Substantia reticularis alba (Arnold) — teilt sich in eine oberflächliche und eine tiefe Lage. Die oberflächliche Lage liegt der Molekularlage des Gyrus dentatus an und bildet die Lamina medullaris circumvoluta. Die tiefe Lage bildet das Stratum lacunosum, das bogenförmig die Lamina medullaris umfaßt und hackenförmig umgebogen an der medialen Seite der Zellenlage des Gyrus dentatus endet. Zwischen Lamina medullaris circumvoluta und Stratum lacunosum liegt das Stratum moleculare. Die Pyramidenzellen des Subiculum ziehen sich nach und nach im Verlaufe gegen das Ammonshorn hin in eine einzige Lage von Zellen zusammen. Anfangs ist die Anordnung der Zellen noch unregelmäßig, gegen den Gyrus dentatus zu bilden sie eine einzige dicke Lage, im Endblatt des Ammonshorns sind sie wieder ganz unregelmäßig angeordnet. Dadurch bilden sich zwei besondere Lagen aus, eine tiefere Lage der Pyramidenzellen, das Stratum lucidum, und eine zwischen dieser und dem Stratum lacunosum sich ausdehnende Schicht, das Stratum radiatum, so genannt, weil hier die langen Primordialäste der Pyramidenzellen hindurchziehen. Die Lage der polymorphen Zellen wird als Stratum oriens bezeichnet. — Der Gyrus dentatus zeigt drei Lagen: die Molekularlage, die Körnerschicht oder das Stratum granulosum und die Lage der polymorphen Zellen. Vergleichen wir hier nachfolgende Tabelle und Fig. 115.

Hirnrinde	Ammonshorn	Gyrus dentatus
Molekularlage	Lamina medullaris circumvoluta Stratum moleculare Stratum lacunosum	Molekularlage
Lage der Pyramidenzellen	Stratum radiatum Stratum lucidum	Körnerschicht oder Stratum granulosum
Lage der polymorphen Zellen	Stratum oriens	Lage der polymorphen Zellen oder Stratum oriens
Weiße Substanz	Alveus	—

Ammonshorn.

Die einzelnen Schichten zeigen folgende Zellen:

1. Lamina medullaris und Stratum moleculare:
   a) Kleine Zellen von Golgis II. Typus,
   b) Fusiforme Zellen mit im Stratum moleculare sich auflösendem Nervenfortsatz.
2. Stratum lacunosum:

Kleine trianguläre oder sternförmige Zellen mit auf- und absteigenden Dendriten und im Stratum lacunosum sich aufsplitterndem Nervenfortsatz.

3. Stratum radiatum:
   a) Zellen von demselben Charakter wie die Zellen des Stratum lacunosum — aberrierte Zellen des Stratum lacunosum,
   b) Pyramidenzellen — aberrierte Zellen des Stratum lucidum,
   c) Zellen von Golgis II. Typus,
   d) trianguläre oder spindelförmige Zellen mit absteigendem, um die Pyramidenzellen endendem Nervenfortsatz.

4. Stratum lucidum:

Pyramidenzellen mit langen im Stratum radiatum aufsteigenden Primordialästen und nach dem Alveus ziehenden Nervenfortsätzen. In der dem Gyrus dentatus angrenzenden Region des Ammonshorns finden sich die Riesenpyramidenzellen. Der Nervenfortsatz dieser Zellen gibt bald nach seinem Ursprung aus der Zelle eine Kollaterale ab, die das Stratum radiatum durchquert und zum Stratum lacunosum zieht.

5. Stratum oriens:

a) aberrierte Pyramidenzellen,

b) Zellen mit aufsteigendem, um die Pyramidenzellen endendem Nervenfortsatz,

c) Martinottische Zellen.

Neben den von der Rinde zum Alveus ziehenden Fasern finden sich auch solche, die vom Alveus herkommen und in der Rinde enden.

Gyrus dentatus.

Der Gyrus dentatus bildet eine kleine modifizierte Hirnrinde, die mit ihrer Molekularlage an die Lamina medullaris circumvoluta des Ammonshorns grenzt und in ihrem Hilus das Ende des Ammonshorns aufnimmt. Die weiße Substanz des Gyrus dentatus liegt nicht unmittelbar der Lage der polymorphen Zellen an, sie wird von letzterer durch die Rindenformation getrennt, die der dem Gyrus dentatus angrenzenden Region des Ammonshorns entspricht. Es folgt daraus, daß die aus dem Gyrus dentatus kommenden Fasern das im Hilus gelegene Ende des Ammonshorns durchbrechen und der Alveus zugleich die weiße Substanz der Rinde des Ammonshorns und des Gyrus dentatus repräsentiert. Man trifft also, von der Fissura hippocampi weg gegen den Ventrikel gehend, folgende Schichten:

a) Molekularlage, an die Lamina medullaris des Ammonshorns angrenzend,	Gyrus dentatus
b) Stratum granulosum,	
c) Lage der polymorphen Zellen	
d) Molekularlage	Ammonshorn
e) Lage der Riesenpyramidenzellen	
f) Lage der polymorphen Zellen	
g) Alveus.	

Die einzelnen Schichten des Gyrus dentatus zeigen folgende Zellen:

1. Molekularlage:

a) Zellen von Golgis II. Typus,

b) aberrierte Körnerzellen.

2. Stratum granulosum:

Die Schicht wird durch die Körnerzellen gebildet, die in mehrere Reihen geordnet eng beieinander liegen. Die Zellen sind modifizierte Pyramidenzellen, dadurch charakterisiert, daß sie der basilären Dentriten und eines Primordialastes entbehren. Die aufsteigenden Dendriten enden in der Molekularlage, der Nervenfortsatz zieht durch die Lage der polymorphen Zellen, dann durch die Molekularlage und das Stratum der Pyramidenzellen des Ammonshorns und zeigt nun im weiteren Verlaufe stellenweise eigentümliche Verdickungen mit kleinen hervorspringenden Auswüchsen. Die Nervenfortsätze vereinigen sich zu einem Bündel und enden dann unter Bildung eines netzartigen Geflechtes um die Körper der großen Pyramidenzellen und um deren Dendriten, sie vermitteln also Beziehungen der Körnerzellen zu den Riesenzellen des Ammonshorns; von letzteren kann die Erregung wieder durch die nach dem Stratum lacunosum ziehenden Kollateralen auf andere Pyramidenzellen übertragen werden.

3. Lage der polymorphen Zellen:
   a) Zellen mit aufsteigendem, in der Körnerschicht endendem Nervenfortsatz,
   b) Zellen mit absteigendem, nach dem Alveus ziehendem Nervenfortsatz,
   c) Zellen von Golgis II. Typus.

Wie beim Ammonshorn, so findet man auch hier neben den aus dem Gyrus dentatus ziehenden Fasern solche, die vom Alveus herkommen und im Gyrus dentatus enden.

Der Gyrus dentatus zieht in seinem weiteren Verlaufe als Induseum griseum über den Balken. Die medialen und seitlichen Verdickungen — die Stria Lancisii und die Taenia tecta — zeigen ebenfalls den Charakter der Hirnrinde; so kann man in der Stria Lancisii eine Molekularlage mit tangentiellen Fasern, eine mittlere Lage mit spindelförmigen Zellen und eine tiefe Lage erkennen.

Hirnlokalisation.

Allgemein teilt man die verschiedenen Hirnabteilungen bezüglich ihrer Funktion in zwei Hauptgruppen ein, in höhere und niedere Hirnteile. Höhere Hirnteile sind die Großhirnhemisphären und in diesem Hemisphärengebiet spielt die Hirnrinde, die durch die starke Entwicklung des Hirnmantels und durch die Bildung der Hirnwindungen eine so außerordentliche Ausdehnung erlangt, die Hauptrolle, sie stellt das materielle Substrat der Seelentätigkeit dar. Die niederen Hirnteile schieben sich zwischen die Großhirnlappen und das Rückenmark ein und umfassen das verlängerte Mark, die Brücke, das Kleinhirn, das Vierhügelgebiet und die Großhirnganglien, jenes Gebiet also, das wir auch als Hirnstamm bezeichnen. Diesen niederen Hirnteilen kommt für die Seelentätigkeit keine direkte Bedeutung zu, vielmehr die Aufgabe, unabhängig von Bewußtsein und Wille, jene zahlreichen für die Erhaltung des Körpers notwendigen Verrichtungen zu regulieren. »In den niederen Hirnteilen sind Apparate gegeben, welche Gesamtzustände des Körpers von innen her widerzuspiegeln vermögen. Für die Gestaltung der geistigen Vorgänge ist maßgebend der Mechanismus des eigentlichen Großhirns (Flechsig).«

Es ist unstreitbar das Verdienst des Anatomen Franz Joseph Gall, zuerst die Bedeutung der Hirnrinde für die Seelentätigkeit erkannt zu haben. Dafür spricht schon die Tatsache, daß seit Gall die Anatomen aufgehört haben nach einem bestimmten Punkt im Gehirn zu suchen, wohin alle Bewegungs- und Sinnesnerven zusammenlaufen sollten, und welcher sich schon rein anatomisch als Sitz der einheitlichen Seele legitimieren würde. So ist bekannt, daß René Descartes die Zirbeldrüse als Organ der Seele erklärte, daß Sömmering das Sensorium commune in die Ventrikelflüssigkeit verlegte; nach Varolius hatte die Seele ihren Sitz in der weichen Hirnsubstanz, nach Thomas Willis war das Stammganglion Perceptionscentrum, der Balken der Sitz der Phantasie, während er das Gedächtnis in die Hirnwindungen verlegte. Gall stellte auch bereits den Satz auf, daß die einzelnen Windungen nicht alle geistig gleichwertig seien und mit dieser Grundanschauung näherte er sich bereits der modernen Lokalisationslehre. Mit der Aufstellung seiner eigenen Lokalisationstheorie war er indessen zu weit gegangen, indem er bekanntlich die ganze Hirnoberfläche in 27 einzelne Bezirke einteilte, welche Bezirke die Träger bestimmter Seelenvermögen sein sollten, und indem er weiterhin annahm, daß mit der stärkeren Ausbildung eines solchen bestimmten Hirnbezirkes auch eine stärkere Vorwölbung des Schädels einhergehe, so daß umgekehrt die Möglichkeit gegeben sei, durch genaue Untersuchung des Schädels eines Individuums dessen Begabung oder Charakter festzustellen. Innerhalb der Wissenschaft hatte diese Gallsche Phrenologie keinen

langen Bestand; aber wenn die heutige Lokalisationslehre in ihrem Wesen auch etwas ganz anderes ist als jene Phrenologie, so muß doch anerkannt werden, daß sie durch Gall wohl eher gefördert worden ist als selbst durch die Arbeiten und Anschauungen des Physiologen Flourens, der die Lehre von der Gleichwertigkeit der Teile des Großhirns vertrat; hatten doch schon Gall und sein Schüler Bouillaud (1825) erkannt, daß umschriebene Störungen des Großhirns in der Stirngegend Sprachstörungen herbeizuführen vermögen.

Nach Gall und Bouillaud war es der französische Arzt Marc Dax aus Sommières, der (1836) den Nachweis erbrachte, daß motorische Aphasie nur durch Erkrankung der linken Großhirnhemisphäre entstehe, und 1861 konnte Broca den Satz aufstellen, daß speziell nur die dritte linke Stirnwindung Sitz des Sprachvermögens sei, welche Stelle daher auch jetzt noch allgemein als Broca'sche Windung bezeichnet wird.

Diese Entdeckung des motorischen Sprachcentrums durch Broca bildet den Grundstein der Lokalisationslehre. Schon damit war die funktionelle Verschiedenheit der Rindenregionen erwiesen, die Flourens'sche Lehre von der funktionellen Gleichwertigkeit geriet ins Wanken und sie wurde schließlich gänzlich gestürzt, indessen nicht nur durch weitere pathologische Erfahrungen, sondern vor allem durch die experimentelle Physiologie, durch die Entdeckung der elektrischen Erregbarkeit der Großhirnrinde durch Fritsch und Hitzig im Jahre 1870. Diesen beiden Forschern gelang es, durch Reizung bestimmter Hirnrindenregionen mit dem galvanischen Strom Bewegungen einzelner Körperteile auszulösen und sie gelangten dabei zu dem Resultat, daß nur durch Reizung bestimmter Rindenregionen Bewegungen auftraten, während bei Reizung anderer Regionen keine Bewegungen erzielt werden konnten. Diesen Untersuchungen schlossen sich 1873 diejenigen von Ferrier an, der an Stelle des galvanischen Stroms den faradischen Strom einwirken ließ und zu demselben Resultat gelangte. Damit aber war man bereits zur Aufstellung einer bestimmten Hirnrindenregion als Centrum der Bewegung gelangt. Anderen Forschern, so besonders Nothnagel, Carville und Duret, Goltz und Munk gelang es später, umgekehrt durch Abtragung oder Zerstörung bestimmter Hirnrindenregionen, Lähmung bestimmter Muskeln und Störungen bestimmter Sinnestätigkeiten hervorzurufen, und alle diese und die zahlreichen Untersuchungen und Arbeiten anderer Forscher begründeten schließlich immer fester die Lokalisation der Funktionen der Hirnrinde.

So ist also jetzt erwiesen, daß die einzelnen Abschnitte der Hirnoberfläche nicht gleichwertig, sondern von durchaus differenter physiologischer Bedeutung sind. Jedes Rindenfeld, das einer bestimmten Funktion vorsteht, wird als Centrum bezeichnet und solcher wenn auch bis jetzt noch nicht genau abgegrenzter Rindencentren kennen wir folgende:

1. Das motorische Centrum.

Es umfaßt die Centralwindungen, nach neueren Forschungen vorwiegend die vordere Centralwindung, ferner die hinteren Teile des Frontallappens und den Lobulus paracentralis, und zerfällt in folgende Regionen:

a) Obere Region — Lobulus paracentralis und oberes Viertel der vorderen Centralwindung — Centrum für die Bewegungen der unteren Extremität.

Vielfach wird eine weitere Abgrenzung in besondere Centren für bestimmte Muskelgruppen aufgestellt, indessen stimmen die Angaben keineswegs überein, so daß wir hier von einer weiteren Abteilung in bestimmte Untercentren absehen.

Der größte Teil der oberen Frontalwindung, speziell das dem Lobulus paracentralis und dem oberen Viertel der vorderen Centralwindung angrenzende Gebiet, bildet das Centrum für die Rumpfmuskeln.

b) Mittlere Region — mittlere zwei Viertel der vorderen Centralwindung — Centrum für die Bewegungen der oberen Extremität. Innerhalb dieses Centrums besteht die weitere Abgrenzung in besondere Centren für die Bewegungen der Finger, der Hand, des Arms und der Schulter in der Weise, daß das Centrum für die Finger die tiefste, dasjenige für die Schulter die höchste Stelle einnimmt.

c) Untere Region — unteres Viertel der vorderen Centralwindung — Centrum für die Gesichts-, Zungen-, Kau-, Kehlkopf- und Schlundmuskulatur. Für den oberen und unteren Facialis soll je ein besonderes kleines Centrum existieren.

Im hinteren Teil der mittleren Frontalwindung wird das Centrum für die Bewegungen der Augen und des Kopfes lokalisiert, speziell für die Einstellung des Kopfes und der Augen nach der entgegengesetzten Seite (déviation conjuguée). Nach anderen Forschern hat ein zweites Projektionscentrum für die Blickbewegung beider Augen seinen Sitz im Gyrus angularis.

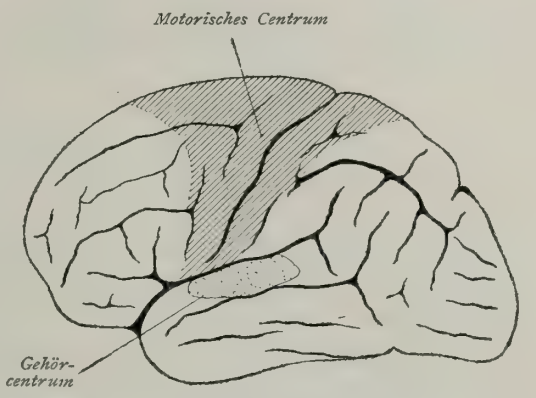

Fig. 116. Hirnlokalisation.
Motorisches Centrum und Gehörcentrum.

Bezüglich des motorischen Centrums ist besonders zu betonen, daß Reizungen innerhalb des Centrums Zuckungen und Bewegungen in den entsprechenden Muskelgebieten der gekreuzten Körperhälfte hervorrufen, und daß Zerstörungen zu Lähmungserscheinungen ebenfalls in der gekreuzten Körperseite führen. Wir werden darauf bei der Besprechung der motorischen Leitungsbahn zurückkommen.

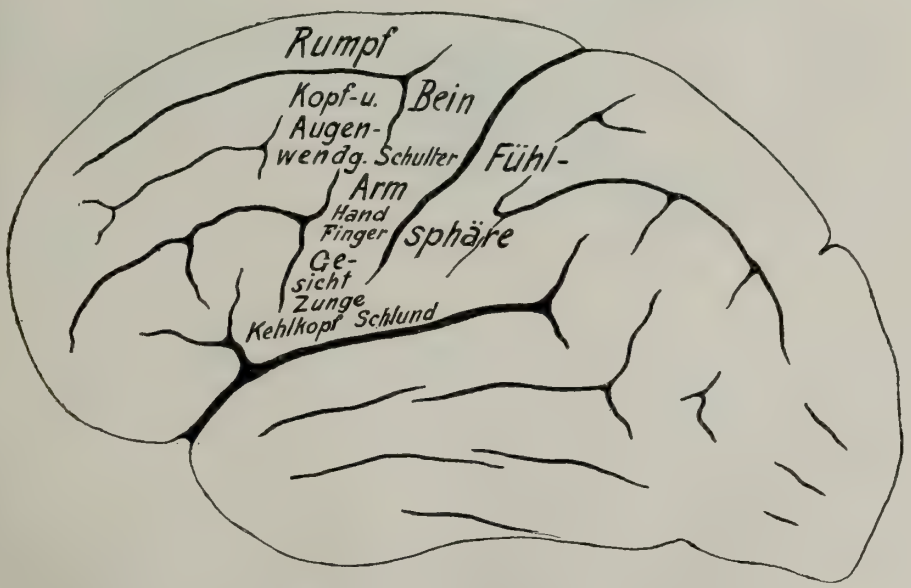

Fig. 117. Hirnlokalisation. Die Hauptregionen des motorischen Centrums.

Diese Regel gilt aber nicht ausnehmbar. Von bestimmten Centren aus werden nicht nur die entsprechenden gekreuzten, sondern auch die gleichseitigen Muskeln beherrscht, d. h.

es existiert für bestimmte Muskeln eine bilaterale Innervation, und zwar für jene Muskeln, die in der Regel nicht einseitig, sondern bilateral symmetrisch in Funktion treten, so für die vom oberen Facialisast innervierten Muskeln (Mm. frontalis, orbicularis oculi und corrugator supercilii), ferner für die Kau-, Schlund- und Kehlkopfmuskeln. Diese bilaterale Innervation erklärt uns, daß bei einseitiger Zerstörung solcher Centren die Parese der betreffenden Muskeln keine erhebliche ist, da die Erregung immer noch von den nicht lädierten Centren der anderen Hemisphäre aus erfolgen kann.

2. Die sensiblen oder sensorischen Centren — Sinnescentren.

a) Das Centrum der Tast-, Schmerz- und Temperaturempfindungen oder die Fühlsphäre nimmt vorwiegend die hintere Centralwindung und die derselben angrenzenden vorderen Teile des Parietallappens ein, vielleicht dehnt es sich z. T. auch noch auf die vordere Centralwindung aus. In die gleiche Region werden auch die Lage- und Bewegungsempfindungen und der Raum- und Ortssinn verlegt.

Die Erregungen, welche der Fühlsphäre zuströmen, kommen wesentlich von der gekreuzten Körperhälfte her.

b) Das Hörcentrum liegt im mittleren Teil das Gyrus temporalis superior und umfaßt außerdem noch die in der Fissura cerebri lateralis verborgenen Gyri transversi der oberen Schläfenwindung.

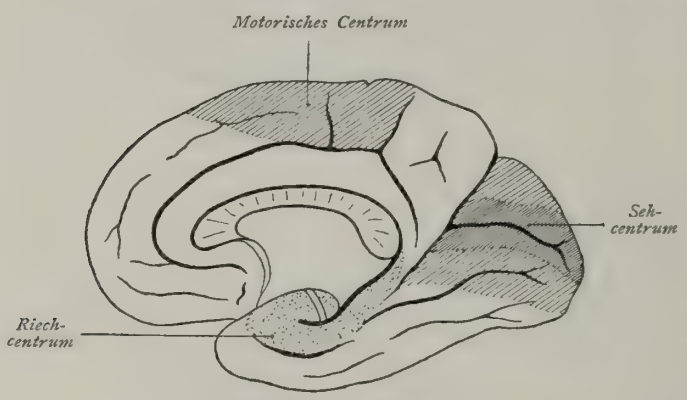

Fig. 118. Hirnlokalisation.

c) Das Sehcentrum liegt im Cuneus, speziell in der Rinde der Fissura calcarina, dehnt sich vielleicht auch noch auf den Gyrus lingualis aus.

d) Das Riechcentrum liegt im vorderen Teil des Gyrus hippocampi und im Ammonshorn.

e) Das Geschmackscentrum ist bis jetzt nicht sicher festgestellt, es soll dem Geruchscentrum benachbart sein.

Die motorischen Centren und die einzelnen sensorischen Regionen oder Sinnescentren werden auch als Projektionscentren bezeichnet, und zwar deshalb, weil nach den Sinnescentren jene Erregungen ausstrahlen oder gleichsam projiziert werden, die von den reizaufnehmenden Organen des Körpers (von der Haut, den Muskeln und Gelenken und den höheren Sinnesorganen) ausgehen und durch die sensiblen Nerven dem Centralnervensystem zugeleitet werden, und weil von den motorischen Centren aus Erregungen gleichsam nach der Peripherie projiziert und durch motorische Nerven vor allem den Muskeln zugeführt werden. Den Erregungen innerhalb der Sinnescentren entspricht das Empfinden (Fühlen, Sehen, Hören, Riechen etc), Erregungen innerhalb der motorischen Zone führen zu Bewegungen. Diese Zu- und Ableitungen erfolgen auf ganz bestimmten Bahnen, die wir als zuleitende oder centripetale und als ableitende oder centrifugale Projektionsbahnen bezeichnen.

Überblicken wir nun die Oberfläche der Großhirnhemisphären und denken wir uns diese einzelnen Projektionscentren eingezeichnet, dann erkennen wir, daß dieselben nur einen bestimmten Teil, vielleicht ein Drittel der gesammten Großhirnrinde einnehmen. Neben diesen

motorischen und sensilben Feldern existiert noch ein großes Gebiet, das bestimmte Teile des Frontal-, Parietal-, Occipital- und Temporallappens samt dem in der Tiefe gelegenen Inselappen einnimmt, ein Gebiet von zurzeit noch wenig bekannter Funktion. Nach Flechsig führt dieses ganze große Areal die Bezeichnung Assoziationscentren und nach ihm hat man ein vorderes, mittleres und hinteres Assoziationscentrum unterschieden. Das vordere oder frontale Centrum umfaßt den vorderen Teil des Stirnlappens, das mittlere oder insuläre den Insellappen, das hintere oder parieto-occipito-temporale Centrum einen großen Teil des Occipital- und Temporallappens und fast den ganzen Parietallappen.

Was wissen wir nun von diesen Assoziationscentren?

Nach der von Flechsig zuerst aufgestellten Lehre bilden diese Assoziationssphären das Substrat für die höheren psychischen Funktionen, es sind Apparate, welche die Tätigkeit der Sinnescentren zusammenfassen zu höheren Einheiten, Centren aller komplizierten Assoziationen, die Hauptträger von dem, was wir Erfahren, Wissen und Erkenntnis nennen, z. T. auch der Sprache, die eigentlichen geistigen Centren. Flechsig gelangte zur Aufstellung dieser Lehre hauptsächlich durch seine histologischen Untersuchungen an Hand der Markscheidenentwicklungsmethode, indem er nachwies, daß die Markreifung der einzelnen Nervenbahnen sukzessive von unten nach oben, vom Rückenmark und den niederen Hirnteilen gegen die Rinde des Endhirns aufsteigend vor sich geht. Schon bei der Geburt ist nach ihm in den niederen Hirnteilen die Entwicklung der einzelnen Bahnen zum großen Teil erfolgt, während im Großhirn zu dieser Zeit erst wenige Leitungsbahnen sich entwickelt haben. Erst allmählig dringt eine Sinnesleitung nach der anderen gegen die Großhirnrinde vor. Beim Neugeborenen sind von den Sinnescentren nur zwei, das Geruchs- und Geschmackscentrum entwickelt, dann folgen in der Entwicklung die Centren für den Tastsinn, Gesichtssinn und zuletzt für den Gehörsinn, und erst jetzt, nachdem der innere Ausbau der Sinnescentren zum Abschluß gelangt ist, beginnt die Entwicklung in den einzelnen Territorien der geistigen Centren. Markfasern ziehen von den Projektionscentren aus zu den benachbarten Assoziationssphären, letztere werden ebenfalls funktionsfähig und schließlich verbinden zahlreiche Bahnen beide Arten von Centren miteinander. Auf Grund weiterer Untersuchungen hat Flechsig später die ganze Hirnrinde nach der Zeit die Markreifung in 36 verschiedene Bezirke eingeteilt. Den zuerst markhaltigen Bezirken entsprechen die Projektionscentren, dann folgen embryonale Zwischencentren und schließlich entwickeln sich die terminalen Gebiete, welche ausschließlich die Assoziationscentren bilden.

Auch anatomisch sollten sich nach Flechsig die Projektionscentren von den Assoziationscentren unterscheiden: Nur die ersteren sollten durch centripetale und centrifugale Projektionsbahnen mit den niederen Hirncentren in Verbindung stehen, während den letzteren solche Projektionsbahnen überhaupt fehlen sollten. Die Assoziationssphären sollten durch Faserbahnen nur mit den Projektionscentren in Verbindung treten, aus diesen stammende sensorische Erregungen aufnehmen und umgekehrt auf die sensorischen Sphären reflexerregend oder -hemmend einwirken können. Auch der histologische Aufbau sollte ein verschiedener sein, indem die Assoziationscentren eine spezifische, jedoch unter sich gleiche Textur zeigen, die Projektionscentren dagegen einen von demjenigen der Assoziationscentren verschiedenen und zugleich innerhalb der einzelnen Felder abweichenden Bau aufweisen sollten.

Diese ganz bedeutende Lehre Flechsigs kann heute allerdings nicht mehr in ihrem ganzen Umfange aufrecht erhalten bleiben. Weitere Untersuchungen haben die Annahme, daß nur ein Teil der Rinde durch Projektionsbahnen mit tiefer liegenden Hirncentren in Verbindung stehe, nicht bestätigt; solche Bahnen sind auch für die von Flechsig abgegrenzten Assoziationsfelder nachgewiesen worden. Ferner hat sich ergeben, daß bezüglich des histologischen Auf-

baus nicht nur die Projektionscentren eine besondere und für jede Sphäre wieder spezifische Textur aufweisen, sondern daß auch innerhalb der Assoziationsgebiete eine große Zahl von Bezirken mit differenter Struktur existiert. Die ganze Großhirnrinde kann, wie durch die Untersuchungen von Vogt und Brodmann erwiesen worden ist, in zahlreiche Felder abgegrenzt werden, die sich voneinander sowohl bezüglich der zellulären Schichtung, wie auch bezüglich der Faserverhältnisse unterscheiden, es besteht eine cyto- und myeloarchitektonische Differenzierung der Hirnrinde.

Was nun aber die Beziehungen jener einzelnen anatomisch abgrenzbaren Felder zur Funktion betrifft, so wissen wir darüber noch sehr wenig, und es wird späteren physiologischen und klinisch-pathologischen Untersuchungen anheimgestellt sein, uns darüber näher aufzuklären. Wir dürfen wohl mit Brodmann annehmen, »daß jede spezifische cytologische Differenz der Ausdruck einer bestimmten physiologischen Dignität sein müsse und daß demnach alle die verschiedenartig gebauten Rindenbezirke auch verschiedenen Verrichtungen vorstehen, nicht in dem Sinne freilich, daß man komplexe seelische Vorgänge oder Eigenschaften in räumlich abgesteckte Territorien einordnet, sondern in dem einzig berechtigten Sinne Wernickes, welcher nur die elementarsten Verrichtungen bestimmten Stellen der Großhirnrinde zuordnet«. Eine Frage namentlich ist es, welche zu beantworten seit langer Zeit erstrebt wurde, nämlich diejenige nach der Existenz bestimmter Erinnerungs- oder kommemorativer Centren. Daß neben den Projektionscentren solche Erinnerungscentren wirklich existieren, dafür sprechen verschiedene Tatsachen. So kennen wir klinische Fälle, bei welchen der Verlust einer Perzeptionssphäre die entsprechende Wahrnehmung, nicht aber die zugehörigen Erinnerungsbilder aufhob und umgekehrt Fälle mit Läsionen von Rindenbezirken in unmittelbarer Nähe von Perzeptionscentren, z. B. von den Seh- und Hörcentren benachbarten Windungen, wobei weder Blindheit noch Taubheit, sondern Erinnerungsschwäche und Störungen in der Funktion des Wiedererkennes der Objekte bestand. So führen Läsionen beider Hinterhauptslappen zu sog. optischer Agnosie oder Seelenblindheit. Der Kranke vermag uns noch Auskunft zu geben über Form und Farbe der Dinge, aber die Dinge selbst sind ihm fremd, er kann sie selbst und gewöhnlich auch ihre räumliche Anordnung nicht mehr erkennen. Ferner bedingen Läsionen im linken Schläfenlappen sog. akustische Agnosie oder Seelenblindheit, die sich darin kund gibt, daß nicht nur die Sprachlaute, sondern auch alle möglichen Gehörsreize nicht mehr verstanden werden. Und so können Läsionen im mittleren Drittel der hinteren Centralwindung oder weiter hinten im Scheitellappen zu sog. taktiler Agnosie oder Tastlähmung führen, wobei das Getastete, z. B. die Form irgend eines Körpers nicht mehr erkannt werden kann, trotzdem die einzelnen für das Tasten in Betracht kommenden Empfindungen, die Berührungs-, Lage-, und Bewegungsempfindungen vorhanden sind.

Vor allem aber spricht dafür die Existenz der

Sprachcentren.

Das Sprachcentrum umfasst in seiner Gesamtheit bestimmte Rindenbezirke der lateralen Hemisphärenfläche und ist bei Rechtshändern links lokalisiert:

a) Im Fuße des Gyrus frontalis inferior (Broca'sche Windung) liegt das vordere oder motorische Sprachcentrum, das Centrum des Sprechvermögens (Broca sches Centrum). Es dehnt sich vielleicht noch auf den angrenzenden Teil der untersten Region der vorderen Centralwindung und auf den vorderen Teil der Insel aus. An die Unversehrtheit dieses Centrums ist die Fähigkeit gebunden, die beim Sprechen notwendigen coordinierten Bewegungen auszuführen. Zerstörung des Centrums führt daher zur Aufhebung der motorischen Sprach-

leistungen. Willkürliches Sprechen, Nachsprechen oder lautes Lesen sind nicht mehr möglich. Das Centrum wird deshalb auch als Centrum der motorischen Aphasie bezeichnet.

b) Im hinteren Drittel des Gyrus temporalis superior und im angrenzenden Teil des Gyrus supramarginalis liegt das hintere oder sensorische Sprachcentrum, das Klangbildcentrum oder auditive Centrum. Es wird auch als Wernickesches Centrum bezeichnet und repräsentiert jene Rindenregion, wo die Erinnerungsbilder der gehörten und gesprochenen Worte zurückgehalten werden. Wird das Centrum zerstört, dann hört der Kranke wohl noch das gesprochene Wort, er kann aber das, was er hört, nicht mehr verstehen. Er hat das Sprachverständnis verloren. Das Centrum wird auch als Centrum der Worttaubheit oder der sensorischen Aphasie bezeichnet.

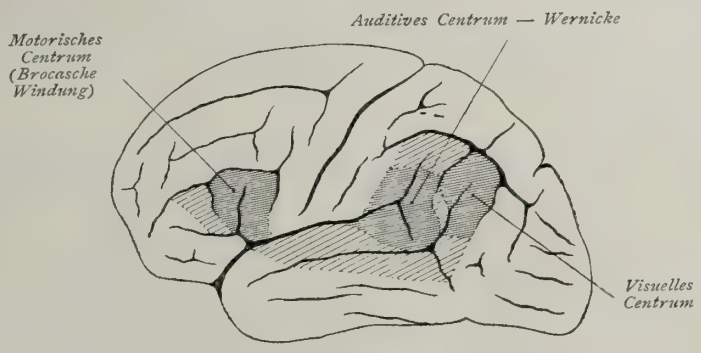

Fig. 119. Hirnlokalisation. Sprachcentrum.

c) Im Gyrus angularis liegt das visuelle Centrum, wo die Erinnerungsbilder für die Schriftzeichen deponiert sind. Wird das Centrum zerstört, dann besteht die Unmöglichkeit, die gedruckten oder geschriebenen Buchstaben zu erkennen oder aus ihnen Wörter zusammenzusetzen. Das Centrum wird auch als dasjenige der Wortblindheit oder Alexie bezeichnet.

d) Vielfach wird immer noch ein besonderes Schreibcentrum im Fuß des Gyrus frontalis medius angenommen, seine Existenz ist aber kaum mehr aufrecht zu erhalten, das Schreibcentrum deckt sich vielmehr mit dem motorischen Centrum der Hand in der mittleren Region der vorderen Centralwindung.

Diese Sprachcentren sind also Centren der Erinnerung, nämlich der Bewegungsvorstellungen der Artikulation, der akustischen Bilder der Sprache und der optischen Bilder der Sprachzeichen, und Individuen, welche infolge Läsion dieser Centren die Erinnerung an die motorischen, akustischen und optischen Vorstellungen der Sprache verloren haben, sind weder gelähmt, noch taub oder blind, es mangelt ihnen einzig das Sprachverständnis. Wir sind also berechtigt, neben den Projektionscentren Erinnerungscentren oder kommemorative Centren anzunehmen, hingegen muß dazu bemerkt werden, daß wohl die Projektionscentren nicht allein der Empfindung und Innervation, sondern auch der Erinnerung dienen, ebenso wie umgekehrt die den Projektionscentren benachbarten Bezirke nicht als exquisit commemorative Centren aufzufassen sind, da für sie die Existenz von Projektionsbahnen erwiesen ist.

Was schließlich die associative Funktion des Großhirns betrifft, so müssen wir wohl annehmen, daß die Verknüpfung zwischen Vorstellungen oder Erinnerungen gleicher Art überall in der Rinde innerhalb der einzelnen Rindenfelder erfolgt, daß aber alle höheren Assoziationsvorgänge an das Zusammenwirken vieler, vielleicht aller Rindenbezirke gebunden sind.

Endlich ist noch besonders darauf aufmerksam zu machen, daß die beiden Großhirnhemisphären funktionell keineswegs gleichwertig sind. Schon bezüglich der Lokalisation des Sprachcentrums ist darauf hingewiesen worden, daß bei Rechtshändern für die Sprachfunktion die linke Hemisphäre in Betracht kommt. Aber nicht nur für der Sprache überwiegt die linke Hemisphäre, sondern auch für das Handeln. Diesen Nachweis verdanken wir vor allem den Untersuchungen von Liepmann, der uns mit dem Krankheitsbild der Apraxie bekannt gemacht

hat. Unter Apraxie versteht man die Unfähigkeit, zweckmäßige Bewegungen auszuführen bei erhaltener Beweglichkeit, d. h. Apraktische sind wohl noch im Stande, bestimmte einfache Bewegungen, wie Beugen, Senken, Heben oder Strecken der Arme auszuführen, die Fähigkeit aber zu ganz geläufigen Bewegungskombinationen, zu Bewegungen wie Grüßen oder Winken oder Drohen ist ihnen verloren gegangen. Solche Ausdrucksbewegungen werden in ganz anderer Weise ausgeführt, auch das Nachmachen bestimmter Bewegungen versagt, und Gegenstände werden nicht mehr richtig gebraucht oder gehandhabt. Bei vielen Läsionen der linken Hemisphäre,

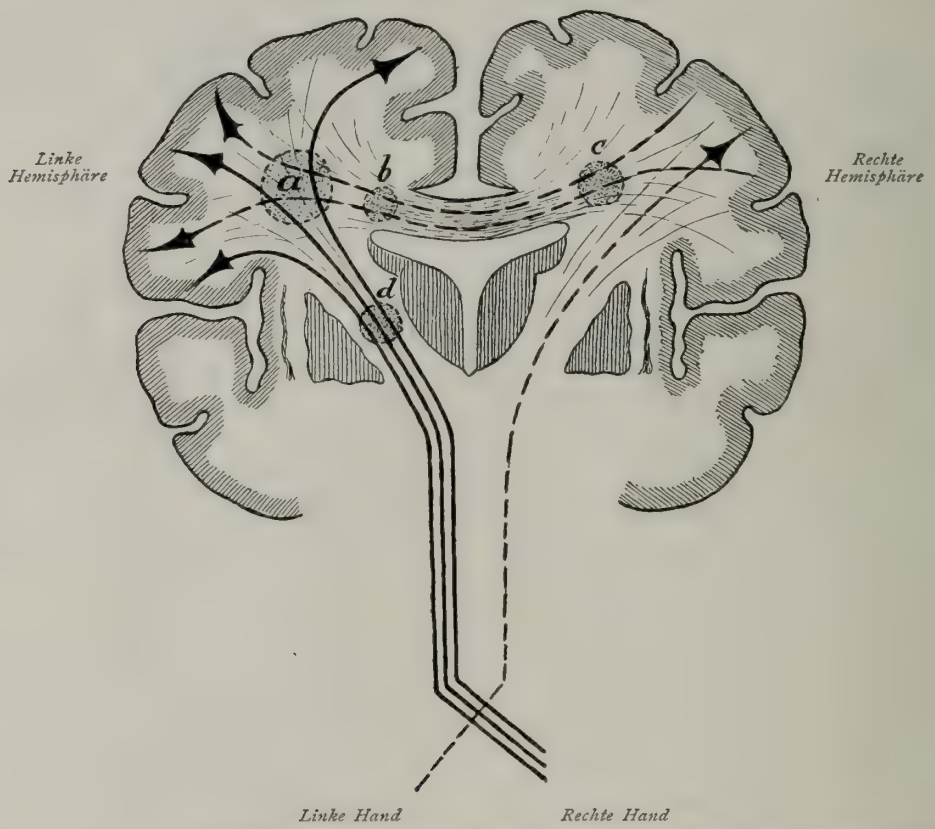

Fig. 120. Ein Herd in *a* bedingt Lähmung der rechten und Dyspraxie der linken Hand. Herde in *b* und *c* bedingen Dyspraxie der linken Hand. Ein Herd in *d* führt zu Lähmung der rechten Hand.

welche eine Lähmung und Apraxie der rechten Hand zur Folge hatten, konnte nun eigentümlicherweise auch eine Apraxie der linken Hand konstatiert werden. Ferner fand man Dyspraxie der linken Hand in zahlreichen Fällen von ausgedehnten Balkenläsionen, so daß man nach Liepmann zu der Annahme berechtigt ist, daß die Erinnerung an bestimmte gelernte Fertigkeiten und auch die Überwachung der Ausführung derselben in überwiegendem Maße Sache der linken Hemisphäre ist und durch den Balken hindurch der rechten übermittelt wird.

Allgemeine Einteilung der Leitungsbahnen.

Das gesamte Nervensystem ist aufgebaut aus Nerveneinheiten oder Neuronen. In bezug auf ihre physiologische Aufgabe kann man die Neuronen zunächst in zwei Hauptgruppen einteilen, in centrifugalleitende und in centripetalleitende Neurone.

Die centrifugalen Bahnen dienen dazu, Erregungen vom Centralnervensystem aus auf periphere Organe, vor allem auf die Organe der Bewegung, die Muskeln zu übertragen. Man kann sie allgemein auch als motorische Bahnen bezeichnen. Die centripetalen Bahnen leiten umgekehrt von der Peripherie kommende Erregungen dem Centralnervensystem zu; durch sie erhalten wir einmal Kenntnis von dem, was außerhalb uns in der Natur vorgeht (höhere Sinnesnerven), sie vermitteln uns aber auch Nachrichten von den Vorgängen, die sich in allen Organen unseres eigenen Körpers abspielen, Nachrichten, die uns zum Teil bewußt werden und Nachrichten, die, ohne daß wir davon wissen, fortwährend auf die verschiedensten Verrichtungen unseres Körpers regulierend einwirken. Man bezeichnet die centripetalen Bahnen auch allgemein als sensible Bahnen.

Es ist nun besonders darauf aufmerksam zu machen, daß am Aufbau der zuleitenden und ableitenden Bahnen in der Regel nicht nur ein einziges Neuron beteiligt ist, sondern daß sich diese Bahnen aus zwei, drei und mehreren hintereinander geschalteten Neuronen zusammensetzen. So besteht z. B. die große corticomuskuläre oder motorische Bahn, vermittelst welcher willkürliche Bewegungen der Extremitätenmuskulatur hervorgerufen werden, aus zwei Neuronen. Das erste Neuron zieht vom motorischen Rindencentrum aus durch den ganzen Hirnstamm bis zum Rückenmark, wo die Endigung in der grauen Substanz der Vorderhörner erfolgt. Das zweite Neuron zieht vom Vorderhorn des Rückenmarks aus zum Muskel. Ebenso setzt sich die sensible Bahn, welche Erregungen von der Peripherie, z. B. von der Haut des Unterschenkels weg, durch die peripheren Nerven, das Rückenmark und den Hirnstamm hindurch bis zur Fühlsphäre leitet, aus mehreren Neuronen zusammen. Ein erstes Neuron leitet von der Peripherie bis zum Rückenmark oder bis zu den Hinterstrangkernen, ein zweites vom Rückenmark oder von den Hinterstrangkernen weg bis zum Thalamus, und ein drittes nimmt seinen Ursprung im Thalamus und endet in der Hirnrinde. Durch Einschaltung von weiteren Neuronen kann der ganze Aufbau noch komplizierter werden, es bilden sich auf diese Weise neben kürzeren direkten Bahnen längere oder indirekte Bahnen. Da die motorische und sensible Bahn Erregungen vom Centrum aus nach der Peripherie, beziehungsweise umgekehrt von der Peripherie nach dem Centrum leiten oder gleichsam »projizieren«, hat man diese Bahnen auch als Projektionsbahnen bezeichnet.

Zwischen der motorischen und der sensiblen Leitung existieren nun noch zwei Hauptverbindungsleitungen, die Assoziationsleitung und die Reflexleitung. Sie erfolgen durch intercentrale Bahnen. Durch die Reflexleitung wird eine reflektorische von psychischen Vorgängen nicht begleitete Bewegung ausgelöst, der Reflex. Diese Leitung kann durch sog. Reflexkollateralen erfolgen, es können sich dabei aber auch einzelne zwischen centripetaler und centrifugaler Bahn eingeschaltete Neurone beteiligen. Nehmen wir als Beispiel eines einfachen Reflexes den Patellarreflex oder den Cornealreflex. Der Patellarreflex gibt sich dadurch kund, daß bei Reizung der in der Sehne des M. quadriceps befindlichen sensiblen Nerven, wenn man also z. B. bei schlaff herabhängendem Unterschenkel die Quadricepssehne unterhalb der Patella mit dem Perkussionshammer beklopft, eine Zuckung im Muskel erfolgt, wodurch der Unterschenkel gestreckt und nach vorn bewegt wird. Dieser ganze Vorgang spielt sich auf folgender Bahn ab. Die Erregung gelangt von der Sehne des Muskels durch sensible Nerven via Ganglion spinale zum Rückenmark. Die in das Rückenmark eintretende sensible Faser

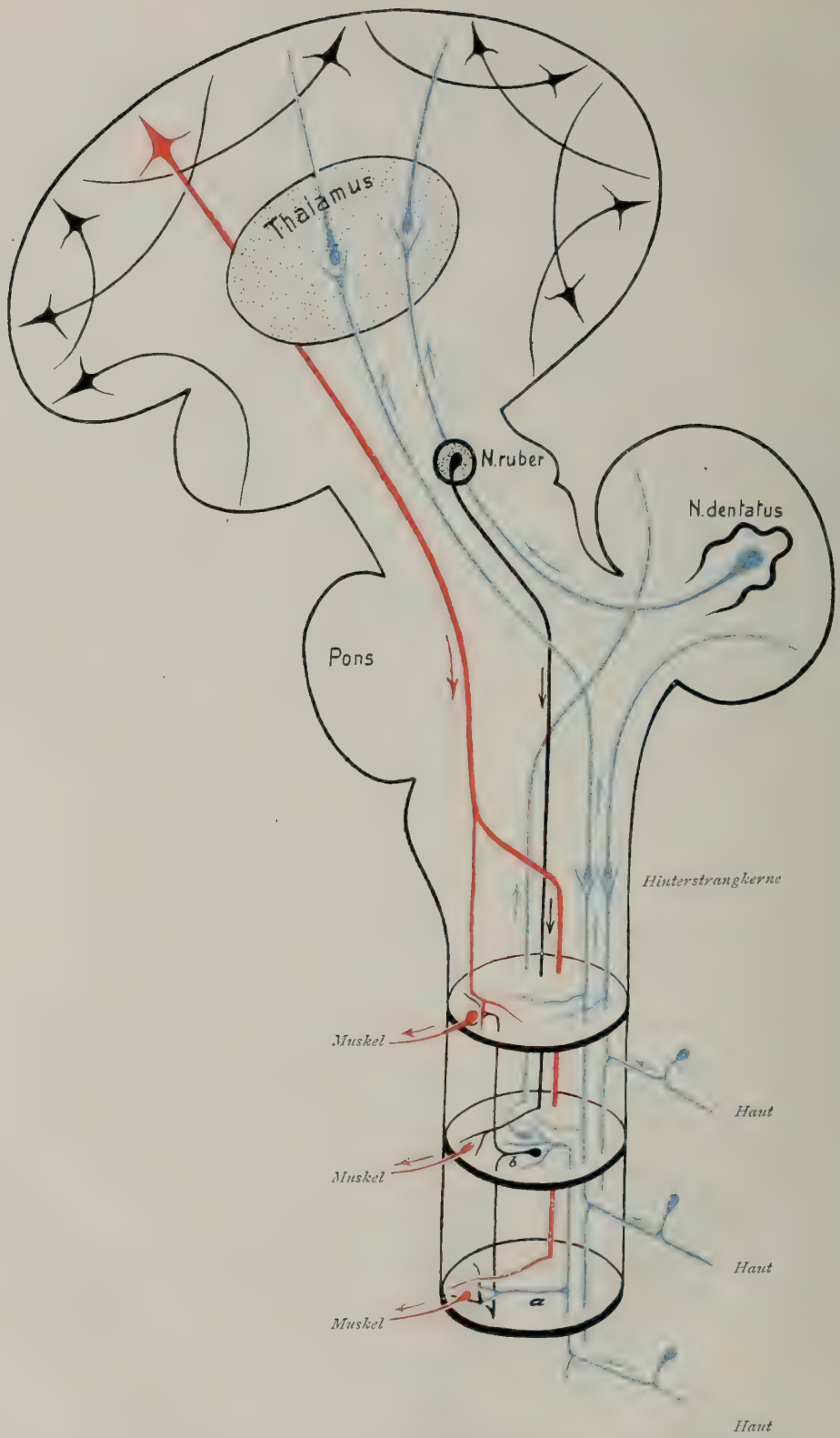

Fig. 121. Schematische Darstellung der physiologisch verschiedenen Hauptleitungen. Rot = centrifugale Bahnen. Blau = centripetale Bahnen. Schwarz = intercentrale Bahnen.

teilt sich in auf- und absteigenden Ast, welche Äste weiterhin ihre Endigung in der grauen Substanz des Rückenmarks, oder, was den aufsteigenden Ast betrifft, auch erst in den Hinterstrangkernen finden. Vor der Teilung in diese Äste gibt die eintretende sensible Faser aber einen feinen Kollateralast ab, eine Reflexkollaterale, die nun zum Vorderhorn des Rückenmarks zieht und daselbst ihre Endigung findet. Solche Reflexkollateralen treten auch überall von den auf- und absteigenden Teilungsästen ab, wie es in Fig. 121a dargestellt ist. Durch diese Reflexcollaterale kann die Erregung direkt auf motorische Vorderhornzellen übertragen und von da aus durch motorische Fasern dem Muskel zugeleitet werden. In ähnlicher Weise verhält es sich beim Cornealreflex oder taktilen Lidreflex. Dieser Reflex besteht darin, daß bei Berührung der äußeren Haut des Lides oder der Conjunctiva oder Cornea eine Kontraktion im M. orbicularis oculi erfolgt. Die zuleitende Bahn liegt hier im Ramus ophthalmicus des N. trigeminus. Von den in die Brücke eintretenden sensiblen Trigeminusfasern zweigen Kollateraläste ab, die als Reflexkollateralen zum Kern des N. facialis ziehen. Die ableitende Bahn liegt im Augenfacialis.

An Stelle der Reflexkollateralen können nun, wie bereits erwähnt, auch einzelne Neurone die Erregung von sensiblen Bahnen auf motorische übertragen. So kann z. B. eine in das Rückenmark eintretende sensible Faser die Erregung zunächst auf Zellen übertragen, deren Achsenzylinder nicht, wie bei den motorischen Vorderhornzellen aus dem Rückenmark austritt und zur Peripherie zieht, sondern nach der weißen Substanz zieht und sich daselbst in auf- und absteigenden Ast teilt, welche Teilungsäste dann nach kürzerem oder längerem Verlaufe ihre Endigung in der grauen Substanz von höher beziehungsweise tiefer gelegenen Rückenmarkssegmenten finden (Fig. 121b). Erst in diesen Segmenten erfolgt dann die Übertragung auf wirklich motorische Zellen. Es können also in dieser Weise nicht nur, wie durch die Reflexkollateralen, motorische Zellen im gleichen Niveau erregt werden, sondern die Erregung wird nach höher und tiefer gelegenen Rückenmarkssegmenten fortgeleitet und infolgedessen auch auf eine größere Zahl von motorischen Elementen übertragen.

Es ist nun weiterhin die Möglichkeit gegeben, daß die Erregung vom Rückenmark aus durch aufsteigende Bahnen auch nach höher gelegenen subcorticalen Centren fortgeleitet wird und daß dann erst hier die Übertragung auf motorische Bahnen erfolgt. Die so zustande kommenden Bewegungen sind dann meist komplizierter wie die einfachen Reflexe, vollziehen sich aber wie diese unbewußt. So kann, wie es in Fig. 121 dargestellt ist, die Erregung durch bestimmte Bahnen vom Rückenmark aus dem Kleinhirn und von da dem Nucleus ruber zugeleitet werden, und vom Nucleus ruber geht die Weiterleitung absteigend zum Rückenmark und schließlich zum Muskel.

Die zweite intercentrale Verbindung sensibler und motorischer Bahnen ist in der Assoziationsleitung gegeben. Durch die Assoziationsleitung kommt eine bewußte willkürliche Handlung zustande, sie erfolgt durch die Assoziationsfasersysteme innerhalb der Großhirnhemisphären. Eine Erregung wird durch die sensible Bahn bis zur Hirnrinde geleitet und hier auf Zellen innerhalb eines bestimmten Sinnescentrums übertragen, in welchen Zellen, wie man annehmen kann, derjenige materielle Erregungsproceß ausgelöst wird, welchem im Psychischen die Empfindung entspricht. Man könnte sich nun zunächst einfach vorstellen, daß von dieser Stelle aus die Erregung durch ein weiteres Neuron direkt auf Zellen in der motorischen Hirnrindenregion übertragen und von da durch die motorische Bahn weitergeleitet würde. Diese corticale Verbindung ist aber eine weit kompliziertere, indem erst nach Durchwanderung von zahlreichen Zwischenelementen die Erregung schließlich dem motorischen Centrum und von da der motorischen Bahn zugeleitet wird, da für die komplizierten psychischen Vorgänge ein Zusammenwirken der verschiedensten Rindencentren angenommen werden muß.

Leitungsbahnen des Telencephalon.

Wir unterscheiden hier zwei Hauptarten von Faserbahnen, Assoziationsfasern und Projektionsfasern.

Die Assoziationsfasern dienen einmal dazu, benachbarte oder entfernte Regionen einer Hemisphäre miteinander zu verbinden und können als solche als eigentliche Assoziationsfasern oder Assoziationsfasern im engeren Sinne bezeichnet werden. Zweitens dienen sie dazu, Regionen beider Hemisphären miteinander zu verbinden und werden in dieser Eigenschaft als Kommissurenfasern bezeichnet.

Die Projektionsfasern verbinden die Rinde der Hemisphären mit tiefer gelegenen Hirnteilen und mit dem Rückenmark — centrifugale oder corticofugale Bahnen, dazu gehören auch Fasern, die umgekehrt von tieferen Hirnteilen herkommen und in der Rinde enden — centripetale oder corticopetale Bahnen.

1. Assoziationsfasern.

Sie werden als kurze und lange Fasern unterschieden. Die kurzen Fasern verbinden benachbarte Windungen miteinander, sie werden auch als intralobäre Fasern oder U-Fasern oder Fibrae propriae s. arcuatae bezeichnet. Die langen Fasern verbinden entfernt gelegene Regionen einer Hemisphäre miteinander und werden auch als interlobäre Bündel bezeichnet. Solche Hauptbündel sind:

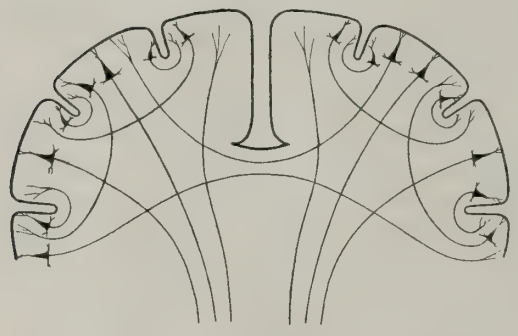

Fig. 122. Assoziationsfasern, Kommissurenfasern, Projektionsfasern.

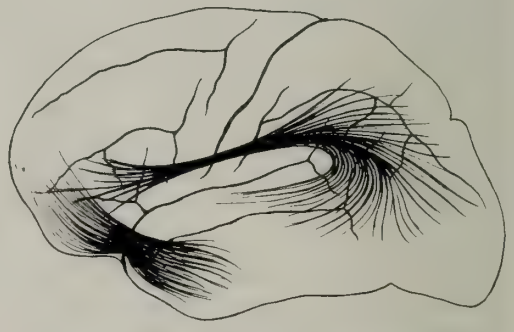

Fig. 123. Assoziationsfasern. Fasciculus uncinatus und Fasciculus longitudinalis superior s. arcuatus.

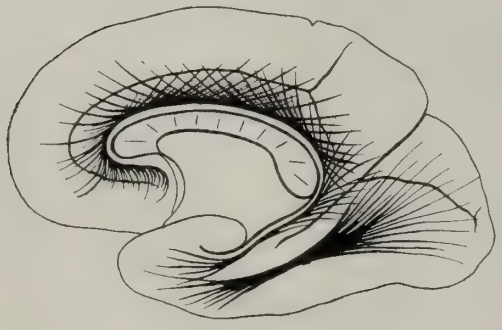

Fig. 124. Assoziationsfasern. Cingulum und Fasciculus longitudinalis inferior.

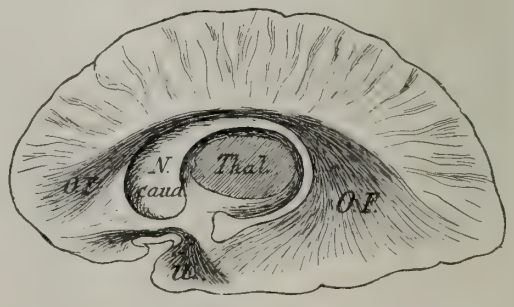

Fig. 125. Assoziationsfasern. *O. F.* = Fasciculus occipito-frontalis (Forel — Onufrowicz). *U* = Fasciculus uncinatus.

a) der Fasciculus uncinatus — Verbindung der Orbitalfläche des Frontallappens mit dem temporalen Pol und den vorderen Teilen der Gyri temporales;
b) der Fasciculus longitudinalis superior s. arcuatus — Verbindung des Operculum frontale und parietale mit dem Lobulus parietalis inferior, dem Occipitallappen und den hinteren Teilen der oberen und mittleren Temporalwindung;
c) der Fasciculus longitudinalis inferior — Verbindung des occipitalen Pols, des Cuneus, des Gyrus lingualis und fusiformis mit dem temporalen Pol;
d) das Cingulum (auch Fornix periphericus genannt) — Verlauf im Gyrus fornicatus, Associationsbündel des Rhinencephalon.
e) Fasciculus fronto-occipitalis (Forel-Onufrowicz) Verlauf unmittelbar unter dem Balken, über dem Nucleus caudatus und innerhalb der Corona radiata. Verbindung des Frontallappens mit dem Occipitallappen. — Nach neueren Untersuchungen ist das Bündel eher als ein Projektionsfasersystem zu betrachten.
f) Ferner ist zu erwähnen, daß Assoziationsbündel auch durch die Capsula externa und extrema verlaufen.

2. Kommissurenfasern.

Sie verbinden beide Hemisphären miteinander und umfassen:

a) den Balken — Verbindung der Rindengebiete des Palliums;
b) die Commissura anterior } Verbindung der zum Rhinencephalon gehörenden
c) die Commissura hippocampi } Gebiete.

Die den Balken bildenden Fasern verbinden die Rindengebiete der einen mit solchen der anderen Hemisphäre und bilden insgesamt die Radiatio corporis callosi, die in eine Pars frontalis, Pars parietalis, Pars temporalis und Pars occipitalis zerfällt (s. Seite 39). — Die Commissura anterior zerfällt in eine Pars anterior s. olfactoria und eine Pars posterior s. interhemisphaerica. Die Pars olfactoria verbindet den Lobus olfactorius der einen Seite mit dem Lobus olfactorius der anderen Seite. Die Pars interhemisphaerica verbindet die beiden Gyri hippocampi miteinander. — Die Commissura hippocampi s. Fornix transversus s. Lyra Davidis verbindet die beiden Ammonshörner miteinander.

3. Projektionsfasern.

Sie verbinden die Rinde des Endhirns mit tiefer gelegenen Hirnteilen (Corpus striatum, Thalamus, Regio subthalamica, Corpora quadrigemina, Pons, Medulla oblongata) und mit dem Rückenmark. Sie entspringen vom Kamm der Gyri und bilden in ihrer Gesamtheit den Stabkranz oder die Corona radiata. Zu ihnen gehören, wie bereits erwähnt, auch Fasern, die von tieferen Hirnteilen zur Rinde aufsteigen.

Wir können kurze und lange Bahnen unterscheiden.

A. Kurze Bahnen.

1. Fasern von allen Teilen der Hirnrinde zum Thalamus und umgekehrt vom Thalamus zur Rinde — Tractus cortico-thalamici und thalamo-corticales, Stiele des Sehhügels. So finden wir:
   a) Verbindungen der Rinde des Frontallappens mit dem vorderen Ende des Thalamus;

b) Verbindungen der Rinde der Centralwindungen und der vorderen Teile des Parietallappens mit dem äußeren und inneren Thalamuskern;

c) Verbindungen der Rinde der hinteren Teile des Parietallappens und des Occipitallappens mit dem Pulvinar;

d) Verbindungen des Occipito-Temporallappens mit dem ventralen und medialen Teile des Thalamus.

Eine wichtige vom Thalamus zur Rinde aufsteigende Bahm ist die sog. Haubenbahn oder Haubenstrahlung. Die Fasern ziehen vom ventralen Thalamusgebiet teils durch die innere Kapsel direkt zur Rinde, teils zuerst durch den Linsenkern, um sich erst nach Austritt aus demselben mit den anderen aus der inneren Kapsel kommenden Fasern zu vereinigen. Die durch den Linsenkern ziehenden Fasern sind in Fig. 127 dargestellt. Vergleiche auch später: Sensible Bahn Seite 163. Fasern verlaufen auch umgekehrt von der Rinde zum ventralen Teil des Thalamus. Die Haubenbahn wird auch als Tractus cortico-tegmentalis bezeichnet.

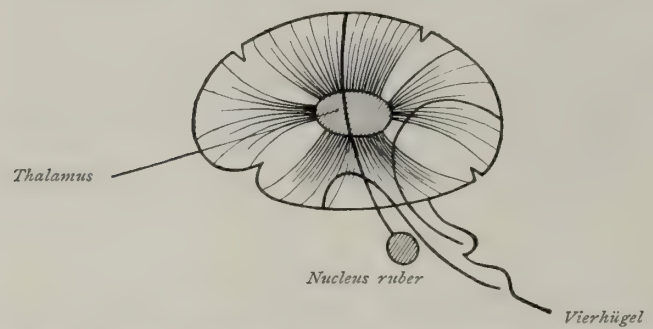

Fig. 126. Projektionsbahnen. Stiele des Sehhügels. Fasern zum vorderen und hinteren Vierhügel und zum Nucleus ruber.

2. Fasern aus der Rinde des Sehcentrums zum vorderen Vierhügel und zum Corpus geniculatum laterale und umgekehrt vom Corpus geniculatum laterale zur Rinde. Corpus geniculatum laterale und Pulvinar thalami werden zusammen mit dem vorderen Vierhügel als primäre Sehcentren bezeichnet, die Verbindung dieser mit dem corticalen Sehcentrum in der Rinde des Occipitallappens ist die Gratioletsche Sehstrahlung.

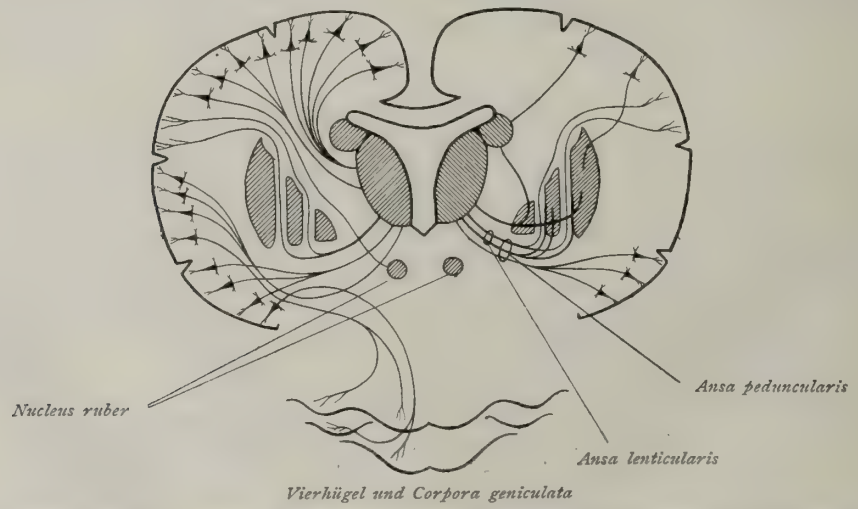

Fig. 127. Projektionsbahnen. Kurze Bahnen. Fasern zum Thalamus, zum Nucleus ruber und zu den Vierhügeln. Vom Thalamus kommende und durch den Linsenkern ziehende Fasern der Haubenbahn. Rechts Fasern zum Nucleus caudatus und zum Putamen des Linsenkerns.

Es ist indessen zu bemerken, daß nur vom Corpus geniculatum laterale, der Hauptendigungsstätte des Tractus opticus, und vom Pulvinar thalami aus Fasern zur Rinde ziehen; Fasern vom vorderen Vierhügel zur Rinde sind nicht nachgewiesen.

3. Fasern aus der Rinde des Hörcentrums zum hinteren Vierhügel und zum Corpus geniculatum mediale und umgekehrt von letzterem zur Rinde. Wie für den vorderen Vierhügel, so ist auch für den hinteren Vierhügel eine Vierhügel-Rindenbahn nicht erwiesen.
4. Fasern aus der Rinde (Frontallappen, Regio opercularis) zum Nucleus ruber.
5. Aus dem Ammonshorn zieht als Stabkranzbündel der Fornix zum Zwischenhirn; die Endigung der Fasern erfolgt im Corpus mamillare.

B. Lange Bahnen.

Die Fasern ziehen von der Rinde durch die innere Kapsel zum Hirnschenkelfuß, ihre Endigung erfolgt in der Brücke, in der Medulla oblongata und im Rückenmark. Wir kennen folgende Hauptbahnen:

1. Die frontale Brückenbahn. Die Fasern entspringen in der Rinde des Frontallappens, ziehen durch die innere Kapsel (hinterer Teil des vorderen Schenkels), bilden das innere Fünftel des Hirnschenkelfußes und enden in der Brücke in den Brückenkernen.

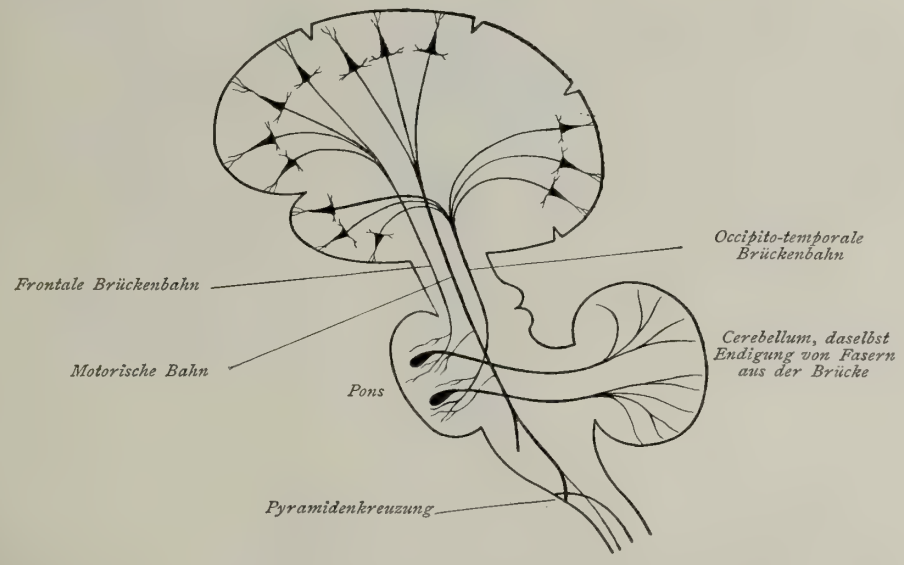

Fig. 128. Projektionsbahnen. Lange Bahnen.

2. Die occipito-temporale Brückenbahn. Die Fasern entspringen in der Rinde des Occipital- und Temporallappens, ziehen durch die innere Kapsel (hinteres Segment), bilden das äußere Fünftel des Hirnschenkelfußes und enden in der Brücke in den Brückenkernen.

An diese Tractus corticis ad pontem schließen sich weiterhin die die Brücke mit dem Kleinhirn verbindenden Tractus ponto-cerebellares an (Fig. 128 und 131).

3. Die motorische Bahn. Die Fasern entspringen in der Rinde der Centralwindungen und des Lobulus paracentralis, ziehen durch die innere Kapsel (Knie und vordere zwei Drittel des hinteren Schenkels), bilden die drei mittleren Fünftel des Hirnschenkelfußes und ziehen nach der Medulla oblongata und dem Rückenmark. Die ganze motorische Bahn zerfällt in die cortico-bulbäre Bahn und in die cortico-spinale Bahn (vgl. auch Fig. 130).

a) Die cortico-bulbäre Bahn oder Bahn der motorischen Hirnnerven. Der Ursprung der Fasern ist nur für die Bahn des Facialis und Hypoglossus bekannt, die Fasern entspringen in der Rinde des unteren Teiles der Centralwindungen. Die Bahn zieht durch die innere Kapsel (Knie) zum Hirnschenkelfuß, die Endigung erfolgt in den kontralateralen Kernen der motorischen Hirnnerven.

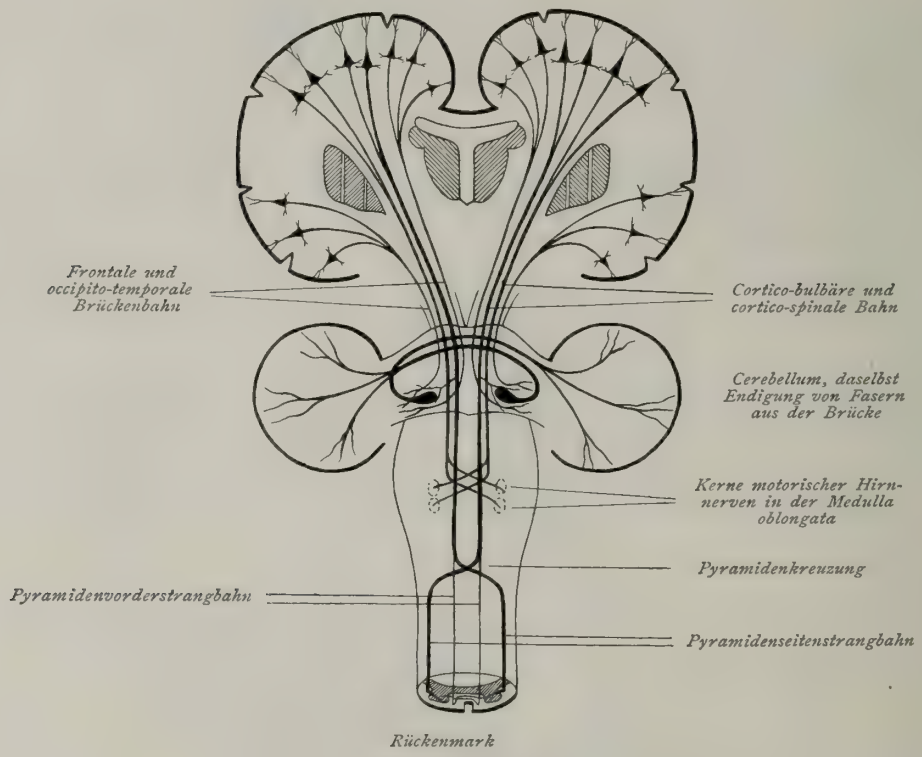

Fig. 129. Projektionsbahnen. Lange Bahnen.

b) Die cortico-spinale Bahn oder Bahn der motorischen Spinalnerven — Tractus cerebro-spinalis, Pyramidenbahn —. Die Fasern entspringen in der Rinde des Lobulus paracentralis und des oberen und mittleren Teiles der Centralwindungen (motorische Region), ziehen durch die innere Kapsel (vordere zwei Drittel des hinteren Schenkels), durch den Hirnschenkelfuß, durch die Brücke nach der Medulla oblongata. Beim Übergang der Medulla oblongata in das Rückenmark kreuzen sich die Fasern der Pyramidenbahn — Pyramidenkreuzung —. Diese Kreuzung ist aber keine vollständige. Ein kleiner Teil der Fasern zieht ungekreuzt weiter, verläuft im Vorderstrange des Rückenmarks als Fasciculus cerebro-spinalis

anterior oder Pyramidenvorderstrangbahn; die Endigung der Fasern erfolgt im Vorderhorn des Rückenmarks, und zwar im kontralateralen Vorderhorn (Verlauf der Fasern durch die vordere Kommissur). Der größere Teil der Fasern zieht auf die andere Seite, verläuft im Seitenstrange des Rückenmarks als Fasciculus cerebrospinalis lateralis oder Pyramidenseitenstrangbahn; die Endigung der Fasern erfolgt im Vorderhorn des Rückenmarks, und zwar im gleichseitigen Vorderhorn.

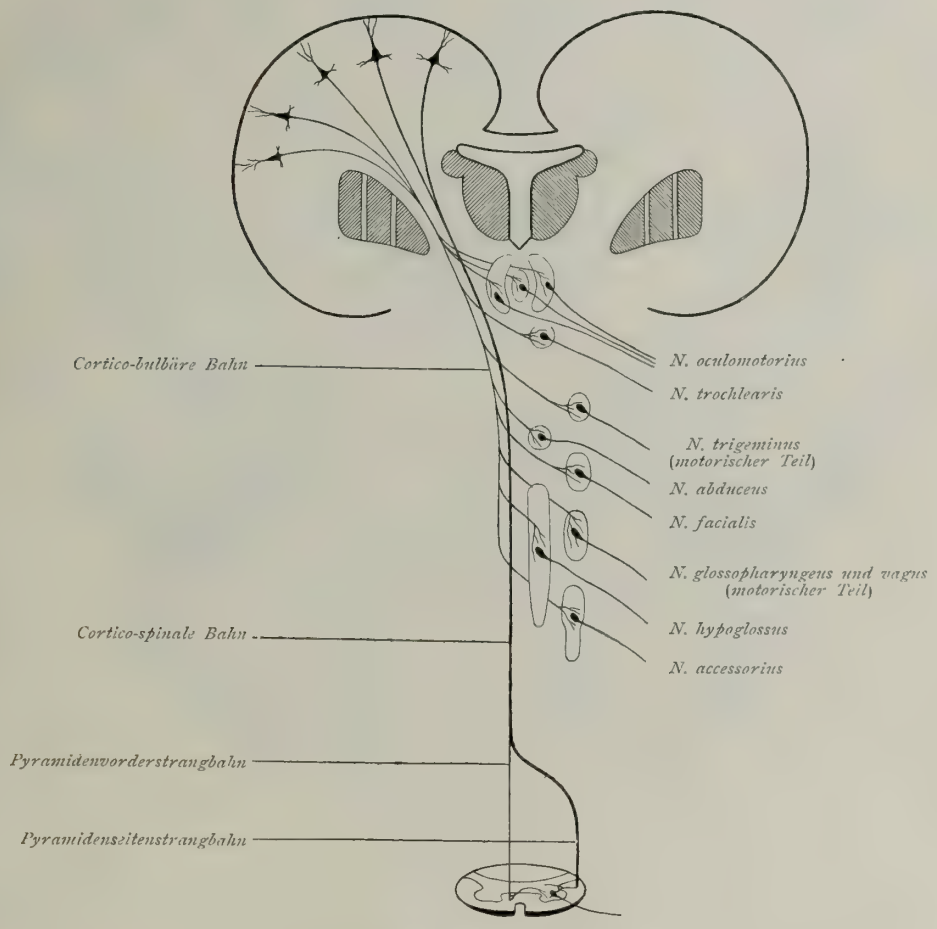

Fig. 130. Cortico-bulbäre Bahn und Cortico-spinale Bahn.

Der Verlauf der motorischen Bahn erklärt uns, daß die Bewegungen, welche durch Reizung der motorischen Region ausgelöst werden, wesentlich in den Muskeln der gekreuzten Körperhälfte erfolgen, oder daß bei einer Zerstörung des centralen Neurons der motorischen Bahn eine Lähmung der Muskeln der kontralateralen Körperhälfte eintritt. Solche Lähmungen einer Körperhälfte (Hemiplegie) sind meist durch Läsionen innerhalb der Capsula interna bedingt, weniger häufig finden sie sich bei Läsionen im Hirnschenkel- oder im Brückengebiet. Da die Sprachbahn ihren Ursprung in der linken Hemisphäre nimmt, sind Läsionen der motorischen Bahn innerhalb der linken Hemisphäre oder also rechtsseitige Hemiplegien meist mit Sprachstörungen verbunden.

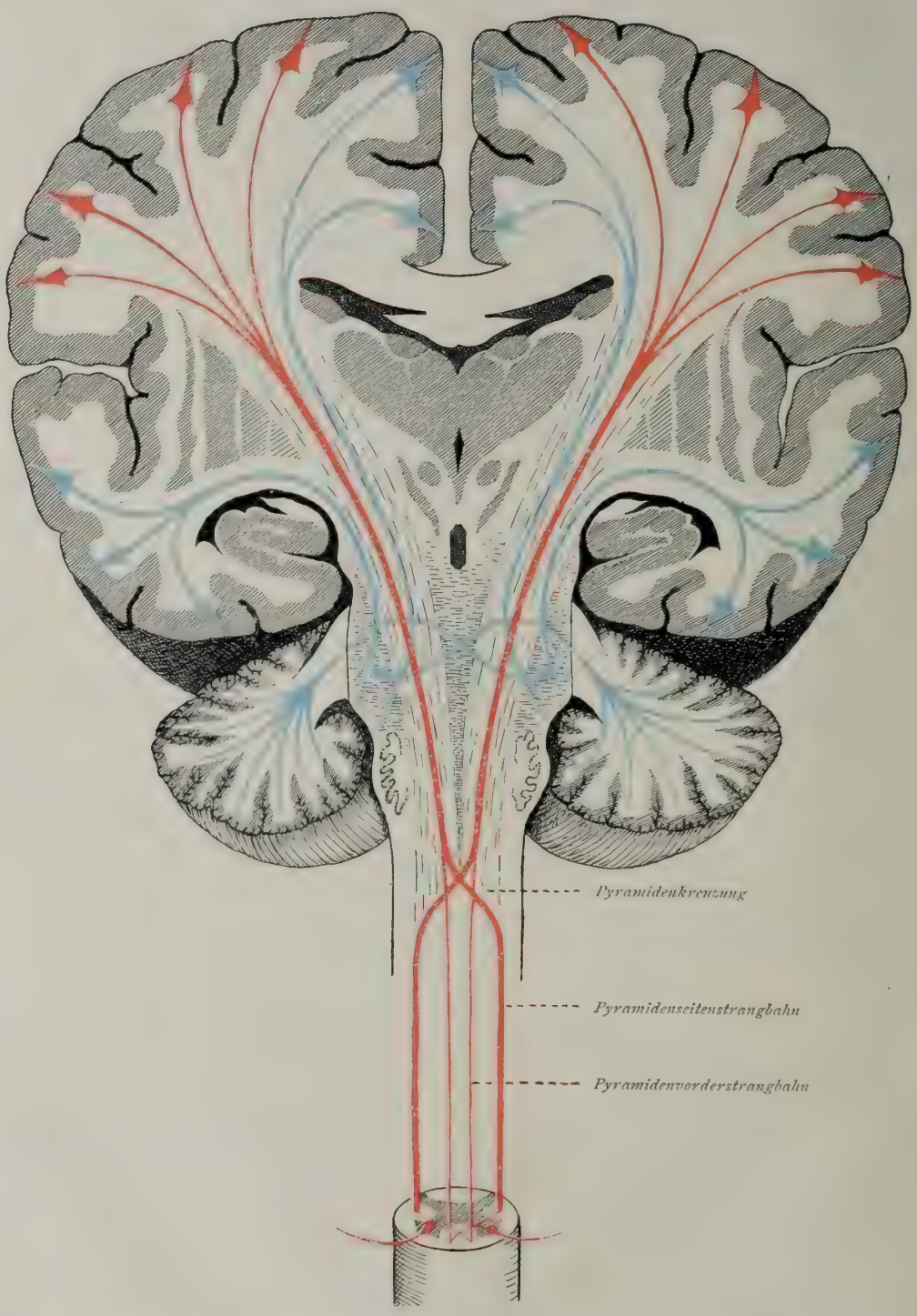

Fig. 131. Darstellung der motorischen Bahn (rot) und der frontalen und occipito-temporalen Brückenbahn (blau) und an letztere anschließend die von der Brücke zum Kleinhirn ziehende Bahn (blau).

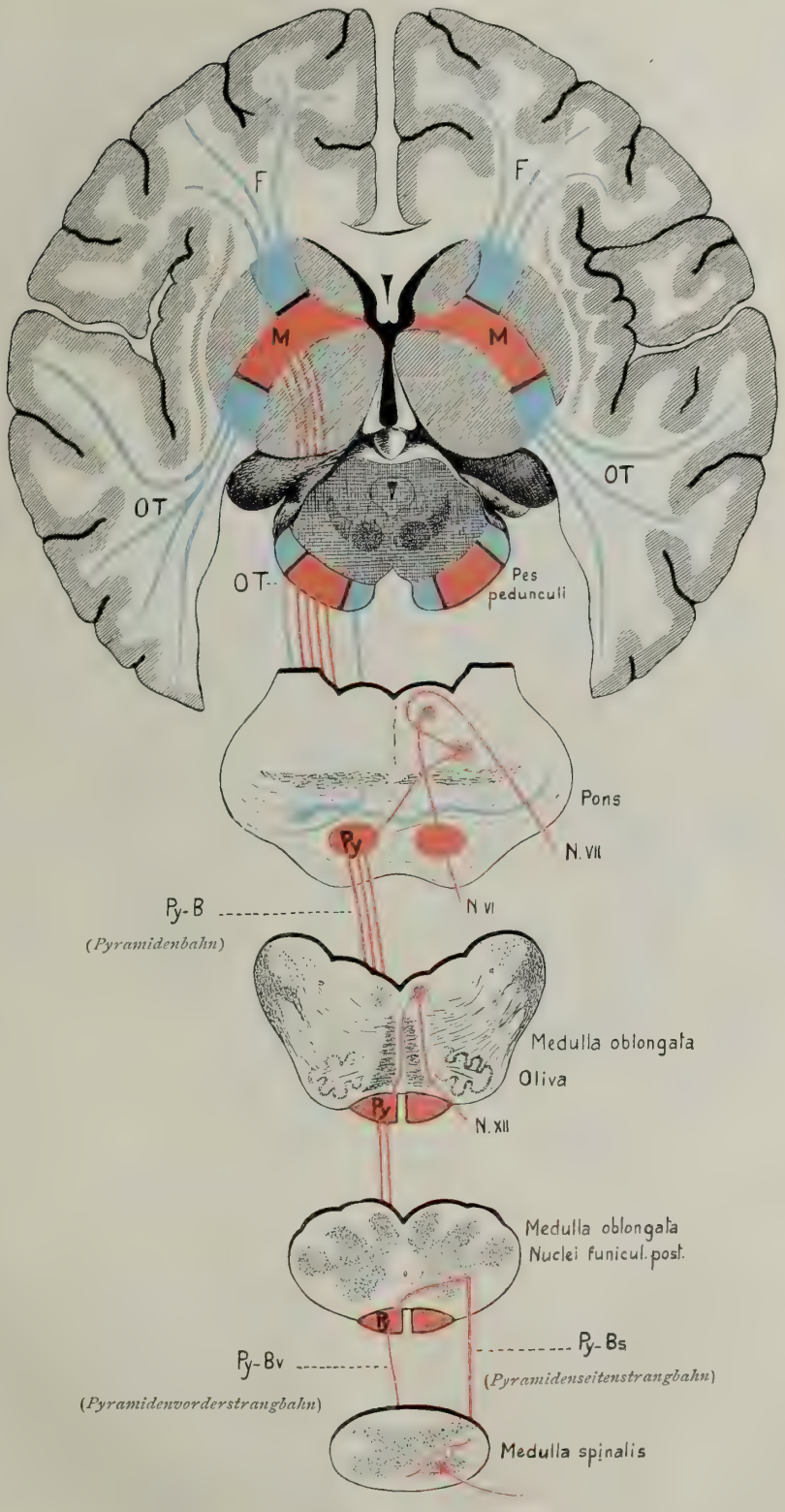

Fig. 132. Motorische Bahn (rot) und frontale *(F)* und occipito-temporale *(OT)* Brückenbahn (blau).

In Fig. 134 ist der Verlauf der motorischen Bahn schematisch dargestellt zur Erklärung der wichtigsten Lähmungsformen. Bei totaler Hemiplegie, Hemiplegia completa (Fig. 134a), handelt es sich um Zerstörung einer ganzen von einer Hemisphäre absteigenden motorischen Bahn. In solchen Fällen sitzt die Läsion meist innerhalb jener von der inneren Kapsel — durch den Hirnschenkel und die Brücke — bis zur Pyramidenkreuzung in der Medulla oblongata reichenden Strecke einer motorischen Bahn, da auf dieser Strecke sämtliche absteigenden motorischen Fasern auf ein kleines Querschnittsfeld zusammengedrängt sind. Am häufigsten

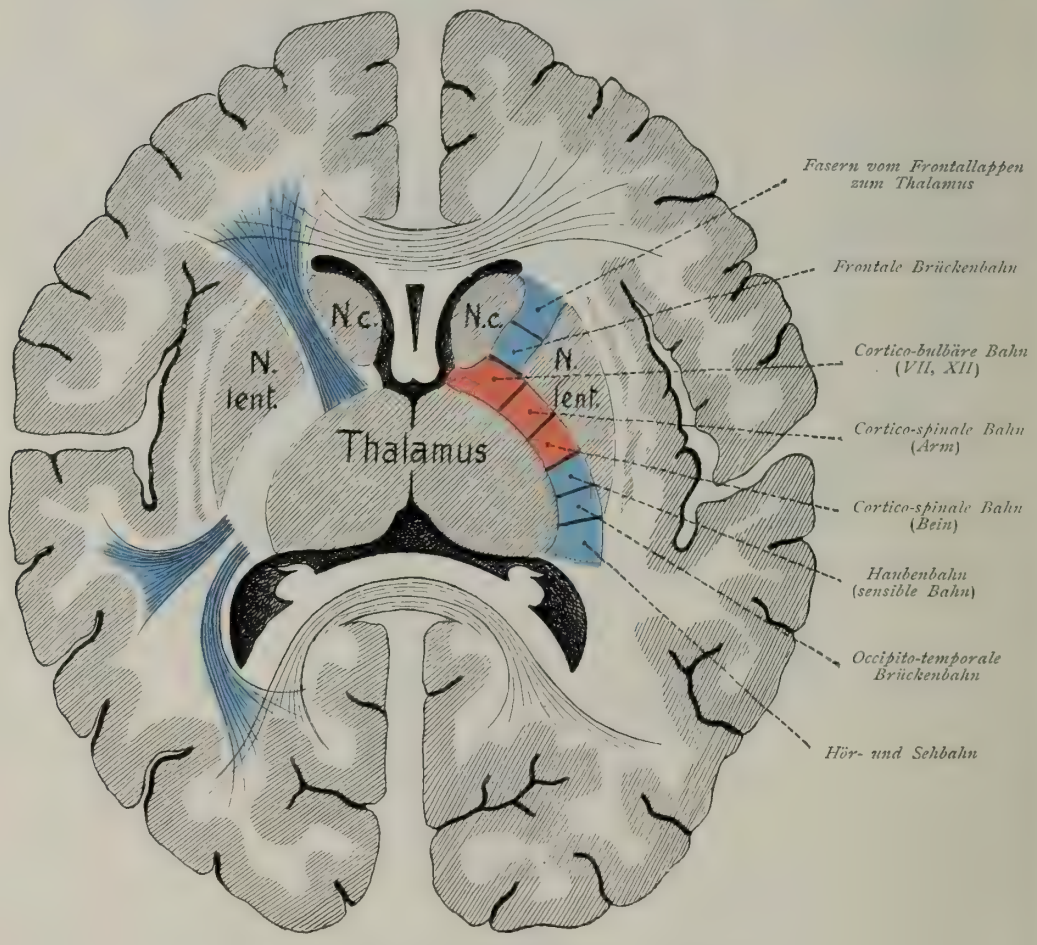

Fig. 133. Verlauf der Bahnen durch die Capsula interna.

sitzt die Läsion in der inneren Kapsel (Knie und vordere zwei Drittel des hinteren Schenkels), nicht so häufig im Hirnschenkel und in der Brücke. Bleibt bei einer Läsion der motorischen Bahn innerhalb der inneren Kapsel das Knie der inneren Kapsel verschont, dann sind die Nn. facialis und hypoglossus an der Lähmung nicht beteiligt, man spricht dann von einer Hemiplegia incompleta (Fig. 134b). Sitzt eine Läsion in der Hirnschenkelgegend, dann werden oft die daselbst medial vom Hirnschenkel austretenden Fasern des N. oculomotorius mit getroffen. Zur gekreuzten Hemiplegie kommt dann eine gleichseitige Oculomotoriuslähmung hinzu: Hemiplegia alternans oculomotoria (Webersche Lähmung — Fig. 134c). Eine Hemiplegia alternans findet man auch bei Brückenaffektionen und bei Läsionen im Bereich

der Medulla oblongata. So kann bei Brückenläsion eine Lähmung der Extremitäten auf der einen Seite und eine Lähmung des N. facialis auf der anderen Seite vorkommen: Hemiplegia alternans facialis (Gublersche Lähmung — Fig. 134 d). Weitere Kombinationen wären: gekreuzte Extremitätenlähmung mit gleichseitiger Lähmung des Abducens oder gekreuzte Hemiplegie mit gleichseitiger Hypoglossus- oder Zungenlähmung.

Hemiplegie infolge vollständiger Zerstörung der ganzen motorischen Hirnrindenregion einer Hemisphäre ist der großen Ausdehnung des motorischen Centrums wegen selten. Kortikale Erkrankungen sind mehr auf circumscripte Bezirke beschränkt, und Lähmungen infolge kortikaler

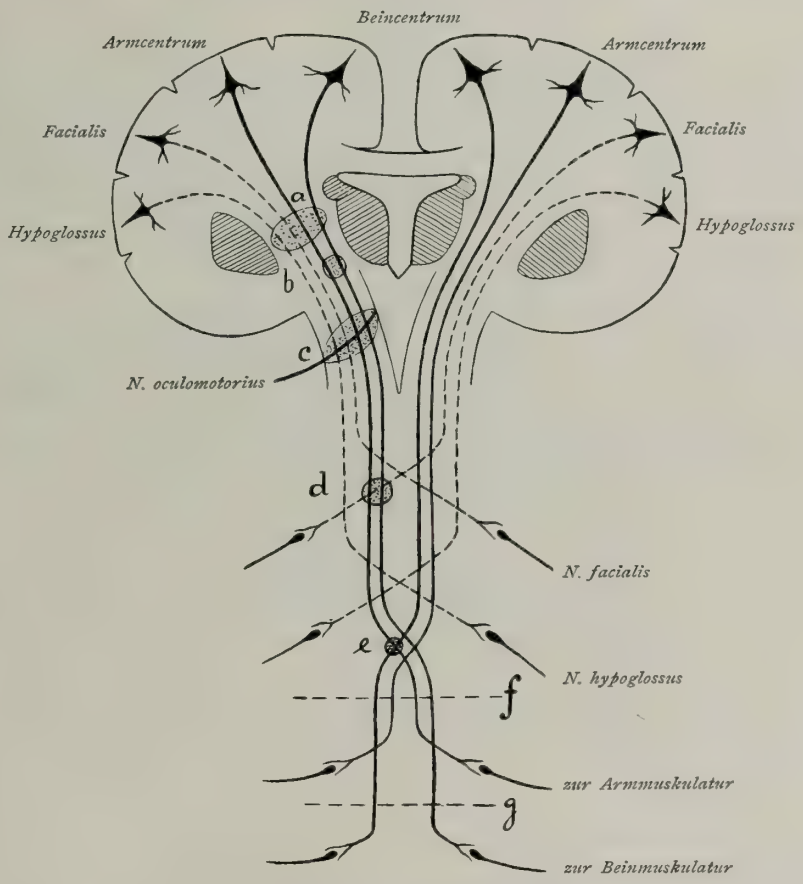

Fig. 134. Schematische Darstellung des Verlaufs der motorischen Bahn zur Erklärung der wichtigsten Lähmungsformen.

Läsion beschränken sich daher in der Regel auf einzelne Teile einer Körperhälfte. Man spricht in solchen Fällen von Monoplegie und bezeichnet dieselbe näher als Monoplegia cruralis, Monoplegia brachialis, Monoplegia facialis usw., je nachdem das motorische Centrum für die Bein-, Arm- oder Gesichtsmuskulatur betroffen ist. Häufig sind solche Lähmungen mit anfallsweise auftretenden Krämpfen verbunden (Rindenepilepsie s. Jacksonsche Epilepsie).

Eine Läsion der beiden in den Vorder- und Seitensträngen des Rückenmarks absteigenden Pyramidenbahnen führt zu Paraplegie (Paraparese), Lähmung der beiden oberen oder unteren Extremitäten (Fig. 134 f, g), Paraplegia brachialis s. superior und Paraplegia cruralis s. inferior.

In allerdings sehr seltenen Fällen kann die Läsion gerade die Pyramidenkreuzung treffen, und zwar so, daß die Fasern für die eine Extremität oberhalb, diejenigen für die andere Extremität unterhalb der Kreuzung betroffen werden. In solchen Fällen resultiert eine Hemiplegia cruciata, Lähmung des Arms auf der einen, Lähmung des Beins auf der anderen Seite (Fig. 134 e).

Radiatio corporis striati.

Das Corpus striatum wird durch die Capsula interna in zwei Teile geschieden, in den Nucleus caudatus und den Nucleus lenticularis. Der Nucleus lenticularis läßt einen lateralen Teil, das Putamen, und einen medialen, den Globus pallidus, erkennen, welch letzterer wieder in einzelne kleinere Abschnitte zerfällt. Die Trennung des Linsenkernes in die einzelnen Glieder erfolgt durch weiße Faserzüge, die Laminae medullares.

Verbindungen des Corpus striatum. (Vergl. Fig. 127).

a. Fasern von der Hirnrinde herkommend ziehen als Stabkranzfasern zum Nucleus caudatus und Nucleus lentiformis.

b. Fasern aus dem Nucleus caudatus und dem Putamen des Linsenkernes ziehen zum Thalamus und zur Regio subthalamica.

Die aus dem Nucleus caudatus stammenden Fasern durchsetzen die innere Kapsel und gelangen zum Globus pallidus, die aus dem Putamen kommenden Fasern ziehen direkt zum Globus pallidus und verlaufen dann zusammen mit den aus dem Nucleus caudatus stammenden Fasern zum Thalamus — Radiatio strio-thalamica —.

Fasern, die in den Laminae medullares des Linsenkernes basalwärts ziehen und durch solche aus dem Globus pallidus verstärkt werden, verlaufen an der Basis des Linsenkernes medialwärts zur Regio subthalamica — Radiatio strio-subthalamica —. Diese Fasern bilden die Linsenkernschlinge — Ansa lenticularis — und treten in Beziehung teils zum ventralen Teile des Thalamus, teils zum Corpus subthalamicum s. Corpus Luysi und zum Nucleus ruber. Einige Fasern ziehen noch tiefer bis ins Mittelhirn, zu den hinteren Vierhügeln und der Substantia nigra.

Die Ansa lenticularis bildet zusammen mit dem unteren Thalamusstiel, der hauptsächlich Fasern aus dem Temporallappen zum ventralen und medialen Teile des Thalamus führt, die Hirnschenkelschlinge oder die Ansa peduncularis (vergleiche auch III. Teil).

Faserverlauf des Rhinencephalon.

1. Periphere Bahn.

Sie geht von der Riechschleimhaut bis zum Bulbus olfactorius. Die Erregung wird von den peripheren Ästen der intraepithelialen bipolaren Olfactoriuszellen auf die Zellen und von da durch die centralen Ausläufer — Fila olfactoria — bis zu den Glomeruli olfactorii geleitet.

2. Centrale Bahn.

A. Verbindung des Bulbus olfactorius mit den primären Centren.

In den Glomeruli wird die Erregung auf die Riechpinsel der Mitralzellen und Pinselzellen übertragen, gelangt zu den Mitral- bezw. Pinselzellen und wird durch deren Achsenzylinder centralwärts zu den primären Centren geleitet (Fig. 135). Der Bulbus olfactorius bildet

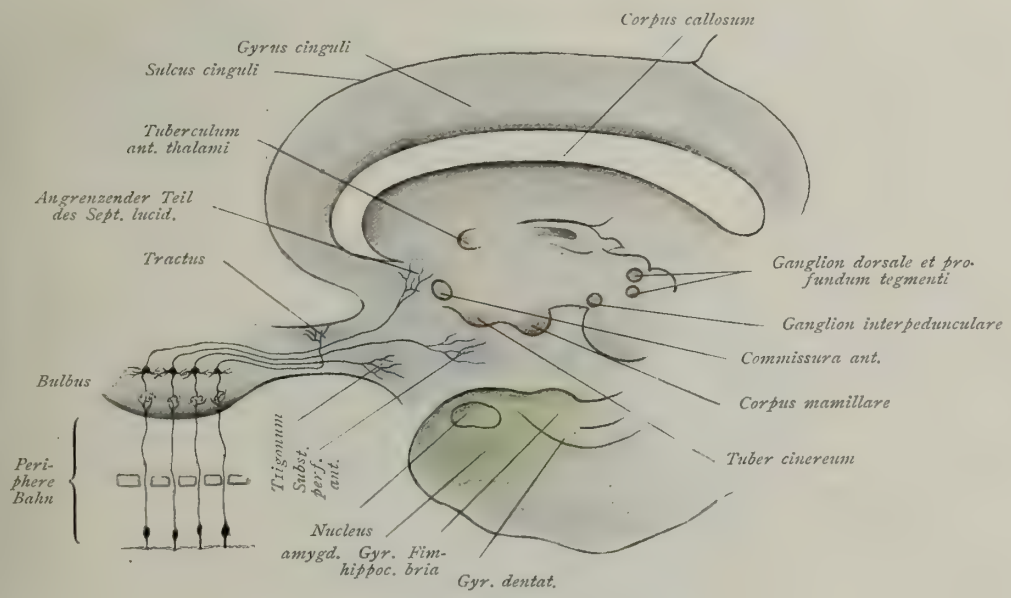

Fig. 135. Faserverlauf des Rhinencephalon.
Periphere Bahn: Riechschleimhaut ⟶ Bulbus olf.
Centrale Bahn: Verbindung des Bulbus olf. mit den primären Centren.

gleichsam ein Schaltganglion, die Endstation der peripheren Bahn, die Ausgangsstation der centralen Bahn. Zu den primären Centren gehört die graue Substanz des Tractus olfactorius, des Trigonum olfactorium, die Substantia perforata anterior, der angrenzende Teil des Septum lucidum.

B. Verbindung der primären Centren mit den sekundären oder kortikalen Centren.

Sekundäre oder kortikale Centren sind: der Gyrus hippocampi, das Ammonshorn, der Gyrus dentatus. Die Verbindung erfolgt durch:

a) Die Stria olfactoria lateralis. Die Fasern ziehen vom Trigonum olfactorium im Gyrus olfactorius lateralis zum Vorderende des Gyrus hippocampi und enden in der Rinde des Gyrus.

b) Das Riechbündel des Ammonshorns — Zuckerkandl —. Die Fasern entspringen im Trigonum olfactorium und in der Substantia perforata anterior, ziehen zunächst zum Septum, werden durch Fasern aus dem Septum verstärkt und verlaufen dann im Fornix rückwärts bis ins Ammonshorn.

c) Die Stria Lancisii. Die Fasern ziehen vom Trigonum weg als Stria olfactoria medialis gegen den Gyrus subcallosus, dann um den Balken und im Gyrus dentatus weiter bis zur Ammonsformation.

Als kortikales Centrum nennt DEJERINE auch den Nucleus amygdalae. Zu diesem Nucleus tritt ein Faserbündel, die Taenia semicircularis, in nähere Beziehung. Die Fasern entspringen in der Substantia perforata anterior und im Septum pellucidum und werden durch solche verstärkt, die von der vorderen Kommissur herkommen, ziehen dann konvergierend gegen den Sulcus intermedius, verlaufen daselbst zwischen Nucleus caudatus und Thalamus caudalwärts und enden im Mandelkern. Im aufsteigenden vorderen Verlaufe treten Fasern im rechten Winkel ab und dringen in den Thalamus ein (Fig. 136).

Als Stabkranzbündel der Ammonsformation haben wir bereits den Fornix erwähnt. Die Fornixfasern entstammen den Pyramidenzellen des Ammonshorns und den polymorphen Zellen des Gyrus dentatus. Sie ziehen zunächst als Fimbria und weiterhin als Fornixschenkel gegen das Splenium corporis callosi. In dieser Gegend ziehen Fasern transversal nach innen zum kontralateralen Fornixschenkel und bilden den Fornix transversus

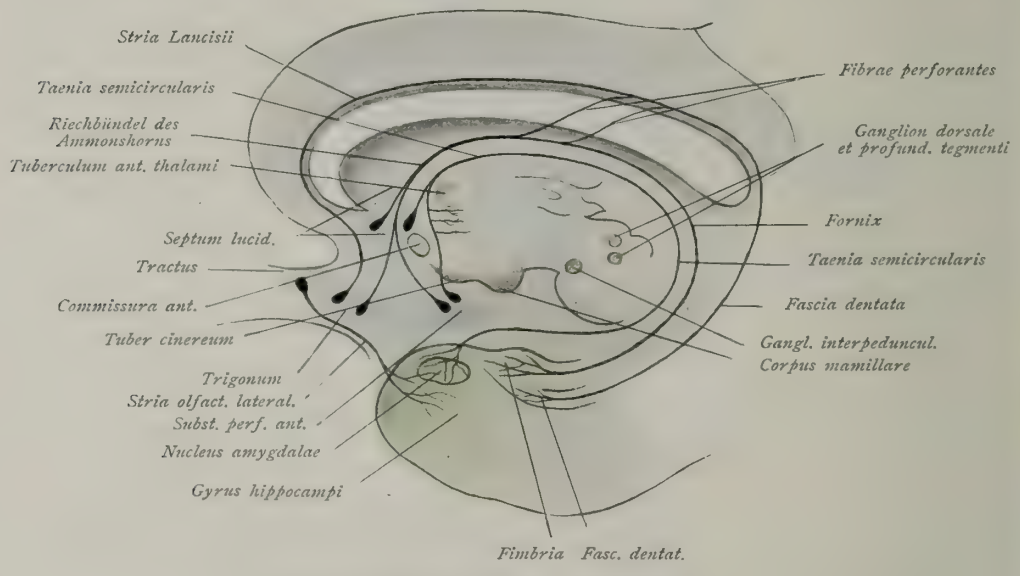

Fig. 136. Faserverlauf des Rhinencephalon.
Verbindung der primären Centren mit den sekundären oder corticalen Centren.

oder die Commissura hippocampi. Während des Verlaufes unter dem Corpus callosum nimmt der Fornix Fasern auf, die von den Striae Lancisii herkommen, indem sie den Balken von oben nach unten durchbrechen. Sie werden als Fibrae perforantes bezeichnet und bilden den Fornix longus — FOREL —. Außer von den Striae Lancisii treten auch eine Anzahl Fasern vom Gyrus fornicatus her als Fibrae perforantes durch den Balken. Die Fornixfasern ziehen dann als Columnae fornicis hinter der vorderen Kommissur in die Tiefe; die Endigung der Hauptmasse der Fasern erfolgt im Corpus mamillare — Tractus cortico-mamillaris. Ein anderer Teil der Fornixfasern zieht zur Stria medullaris thalami und mit dieser zum Ganglion habenulae als Tractus cortico-habenularis.

Einige Fasern des Fornix gelangen auf einem anderen Wege zu ihrer Endstation. Solche aberrierende Fasern zweigen über dem Foramen Monroi ab und verlaufen vor der vorderen Kommissur, andere zweigen in der Höhe des Tuber cinereum ab und ziehen als die von M. v. LENHOSSÉK beschriebene Stria alba tuberis zum Corpus mamillare (s. S. 56).

Hier anschließend sollen die vom Corpus mamillare ausgehenden, sowie die mit dem Ganglion habenulae in Beziehung tretenden Bahnen berücksichtigt werden.

Das Corpus mamillare besteht aus zwei Kernen oder Ganglien, aus einem medialen und einem lateralen Ganglion. Das mediale Ganglion bildet die Hauptmasse, das laterale Ganglion ist klein und umfaßt das mediale bogenförmig. Aus dem medialen Ganglion entspringt das Stammbündel — Fasciculus mamillaris princeps —, das schräg nach oben und außen zieht. Die Fasern dieses Stammbündels teilen sich in zwei Äste, die einen Äste treten zur Bildung des Fasciculus thalamo-mamillaris oder des Tractus mamillothalamicus, die anderen zur Bildung des Fasciculus tegmento-mamillaris oder des Tractus mamillo-tegmentalis zusammen (Fig. 137).

Der Fasciculus thalamo-mamillaris, das Vicq d'Azyrsche Bündel, endet unter freier Aufsplitterung seiner Fasern im Nucleus anterior thalami.

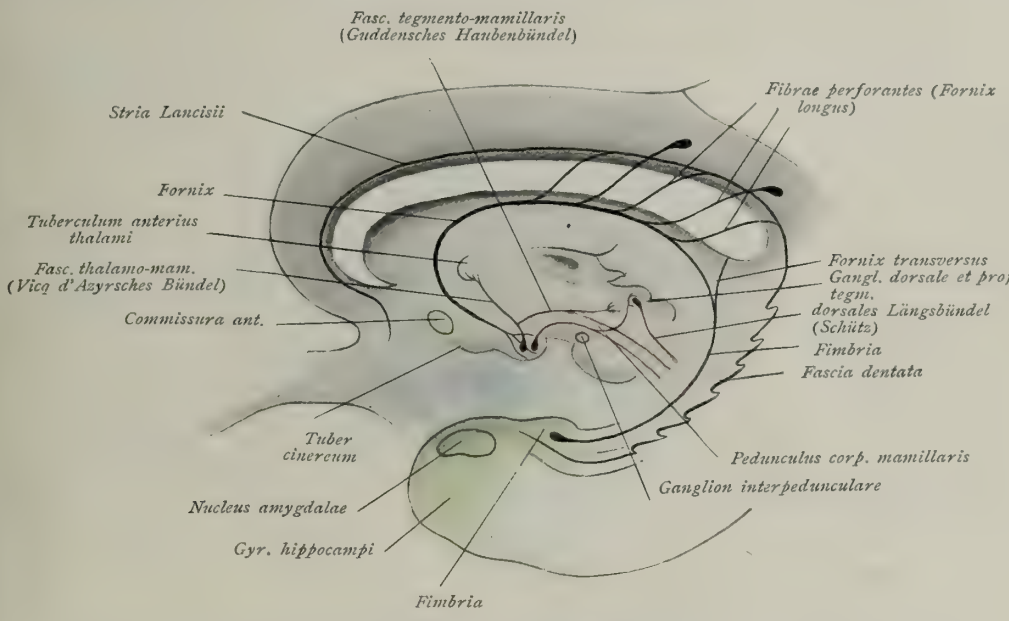

Fig. 137. Faserverlauf des Rhinencephalon.
Weitere Verbindungen der kortikalen Centren. Fornix und System des Corpus mamillare.

Der Fasciculus tegmento-mamillaris, das Guddensche Haubenbündel des Corpus mamillare, zieht nach hinten und dringt in die Haube des Hirnschenkels ein. Die Hauptmasse der Fasern endet in einem kleinen Ganglion, im Ganglion profundum tegmenti, und in der benachbarten grauen Substanz des Aquaeductus Sylvii, einige Fasern zweigen zum hinteren Längsbündel ab, andere sollen bis zur Formatio reticularis der Brücke ziehen.

Im lateralen Ganglion des Corpus mamillare nimmt der Pedunculus corporis mamillaris seinen Ursprung. Das Bündel zieht in die Haube und endet im Ganglion dorsale tegmenti und in dem den Kern umgebenden Grau. Fasern sollen auch bis in das Gebiet der medialen Schleife verfolgt werden können. Im dorsalen Haubenkern und im centralen Grau entspringt das dorsale Längsbündel von Schütz (Fig. 137).

Nach anderen Angaben soll der Verlauf des Pedunculus ein aufsteigender sein, d. h. die Fasern sollen im Haubengebiet und zwar im Ganglion profundum tegmenti entspringen und im Corpus mamillare enden.

Das dorsale Längsbündel von Schütz (Köllikers dorsales graues Längsbündel, Bechterews dorsales Längsbündel des centralen Höhengraus) ist nicht zu verwechseln mit dem allgemein als »hinteres Längsbündel« bezeichneten Bündel. Dieses Schützsche Längsbündel zieht durch das Grau des gesamten Hirnstammes und steht mit den Kernen aller Hirnnerven und vielen anderen Ganglien in Verbindung; man bezeichnet es als Fasciculus longitudinalis dorsalis. Das »hintere Längsbündel« wird als Fasciculus longitudinalis medialis bezeichnet.

Im Ganglion habenulae endet die Hauptmasse der Fasern der Stria medullaris thalami. Diese Stria medullaris thalami führt:

a) Fasern, die vom Fornix herkommen — Tractus cortico-habenularis,

b) Fasern aus dem Septum lucidum und der Area olfactoria — Tractus olfacto-habenularis,

c) Fasern aus dem Innneren des Thalamus — Tractus thalamo-habenularis.

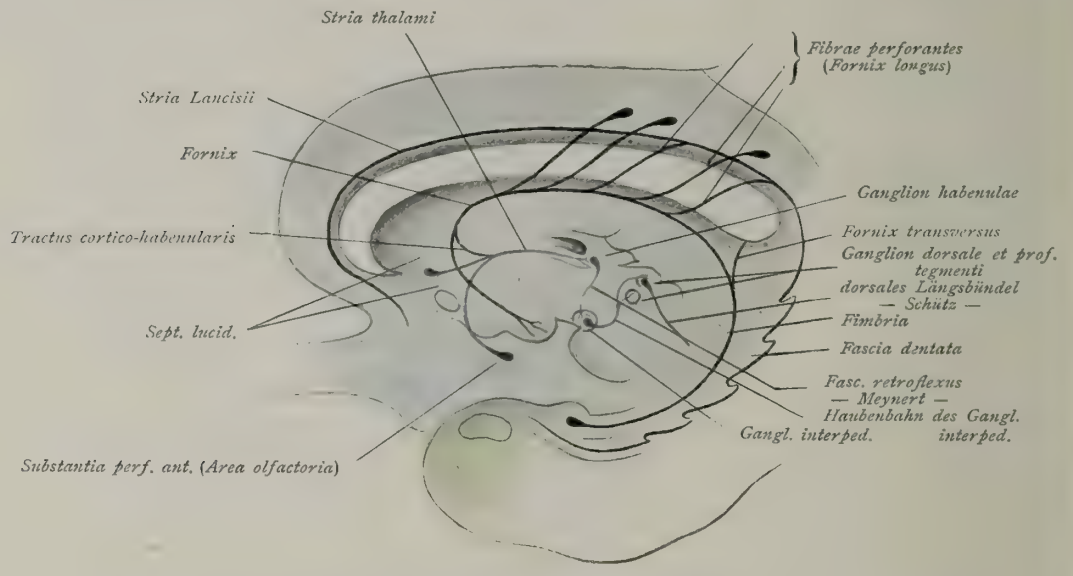

Fig. 138. Faserverlauf des Rhinencephalon.
Weitere Verbindungen der kortikalen Centren. Fornix und System des Ganglion habenulae.

Diejenigen Fasern der Stria thalami, die nicht im Ganglion habenulae enden, durchziehen dasselbe und dringen in die Commissura interhabenularis ein, die als ein Bündel transversaler Fasern vor der Glandula pinealis liegt. Einige Fasern enden im kontralateralen Ganglion, andere ziehen zum Dache des Mittelhirns, besonders zum vorderen Vierhügel, andere treten vielleicht in Beziehung zum hinteren Längsbündel.

Im Ganglion habenulae nimmt der Fasciculus retroflexus — Meynert — seinen Ursprung. Dieses Bündel endet in der Substantia perforata posterior in der Gegend dicht vor der Brücke in einem kleinen Ganglion, im Ganglion interpedunculare — Gudden —, es wird daher auch als Tractus habenulo-peduncularis bezeichnet.

Im Ganglion interpedunculare — Gudden — entspringt die Haubenbahn des Ganglion interpedunculare. Die Fasern ziehen dorsalwärts bis in das centrale Grau und enden teils im Ganglion tegmenti profundum, teils im Ganglion tegmenti dorsale und im umliegenden centralen Grau. Hier schließt sich dann wiederum das dorsale Längsbündel von Schütz an.

3. Verbindung der beiden primären Centren.

Die Fasern entspringen in der Rinde des Tractus und ziehen unter Bildung der Pars olfactoria der vorderen Kommissur zum Tractus der anderen Seite. Sie enden hier teils im Tractus, teils in der Körnerschicht und in der Lage der Glomeruli olfactorii des Bulbus.

4. Weitere Verbindungen der primären Centren.

Direkte Fasern ziehen zum Tuber cinereum, zum Corpus mamillare, zu tiefer gelegenen Hirnteilen und zum Rückenmark. Sie bilden die Riechstrahlung zum Zwischen- und Mittelhirn — Tractus olfacto-mesencephalicus —, das basale Riechbündel (Wallenberg).

An die Bahn der zum Corpus mamillare ziehenden Fasern schließt sich weiterhin das System des Corpus mamillare an, wodurch wieder Beziehungen mit dem Thalamus und dem Mittelhirn entstehen.

Eine ähnliche Verbindung der primären Centren erfolgt durch das System des Ganglion habenulae.

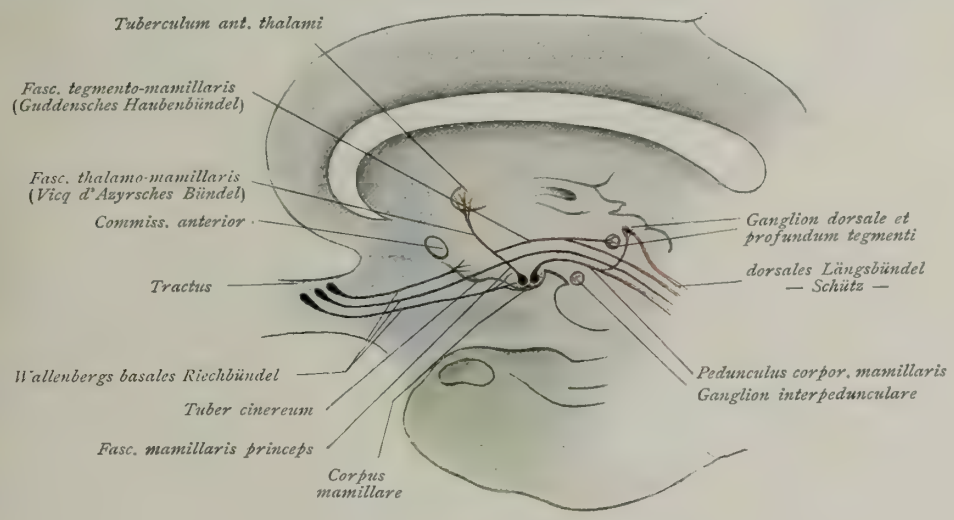

Fig. 139. Faserverlauf des Rhinencephalon.
Weitere Verbindungen der primären Centren. Wallenbergs basales Riechbündel und System des Corpus mamillare.

5. Verbindung der beiden kortikalen Centren.

Sie erfolgt durch die Fasern des Fornix transversus und vielleicht die Pars interhemisphaerica der vorderen Kommissur.

6. Weitere Verbindungen der kortikalen Centren.

Als ein langes Assoziationsbündel des Rhinencephalon ist der Fornix pericircus — Arnold — oder das Cingulum anzusehen. Es erscheint als Bogenbündel, welches Rostrum, Genu, Truncus und Splenium des Balkens umzieht, im Isthmus schmäler wird und sich gegen das vordere Ende des Uncus ausbreitet. Es wird durch Fasern gebildet, die nicht die ganze Länge des Bündels einnehmen, sondern mehr oder weniger kurz sind, und deren

beide gekrümmte Enden in die weiße Masse der benachbarten Windungen einstrahlen. Es erscheint derart eigentlich nicht als ein Assoziationsbündel des Rhinencephalon, sondern bildet ein Assoziationsbündel der verschiedenen Windungen der inneren Hemisphärenfläche (Fig. 124).

Überblicken wir noch einmal den ganzen Faserverlauf des Rhinencephalon, dann erkennen wir, wie einmal eine centripetale Projektionsbahn die Erregungen von der Regio olfactoria weg den primären Centren und von da aus dem eigentlichen kortikalen Riechcentrum zuleitet, und wie zweitens eine centrifugale Projektionsbahn Erregungen vom kortikalen Riechcentrum aus umgekehrt auf subkortikale Centren (Corpus mamillare, Ganglion habenulae) übertragen kann, von welchen Centren aus dann durch weitere Bahnen wieder andere Kerngruppen innerviert werden können. Die Faserzüge drittens, welche ihren Ursprung in den primären Centren nehmen und direkt subkortikalen Ganglien zustreben, bilden eigentliche Reflexbahnen, vermittelst welcher, namentlich infolge Übertragung der Erregung auf die verschiedensten Kerne des Hirnstammes, wie der motorischen Hirnnervenkerne, die mannigfachsten reflektorischen Bewegungen ausgelöst werden können. Schließlich treten durch bestimmte Kommissurenfasersysteme die peripheren und centralen Gebiete des Rhinencephalons beider Hemisphären miteinander in Beziehung, und durch den Fornix periphericus wird das centrale Gebiet auch in Verbindung gebracht mit den angrenzenden Regionen des Palliums.

Leitungsbahnen des Diencephalon.

Jene Verbindungen, welche das Zwischenhirn mit andern Hirnteilen eingeht, sind uns zu einem großen Teil bereits im vorhergehenden Kapitel bekannt geworden. Dazu gehören zunächst die Tractus cortico-thalamici und thalamo-corticales, die Sehhügelstiele, unter welchen wir noch einmal als besonders wichtige die Haubenbahn und die Gratioletsche Sehstrahlung hervorheben wollen; ferner jene Faserzüge, welche bestimmte Teile des Riechhirns mit dem Thalamencephalon und dem Hypothalamus verbinden (Fornix, Stria medullaris, basales Riechbündel), an welche Bahnen sich weiterhin solche vom Zwischenhirn zum Mittelhirn anschließen können (Fasciculus mamillo-tegmentalis, Pedunculus corporis mamillaris, Tractus habenulo-peduncularis); weiterhin die Verbindungen, welche das Stammganglion mit dem Thalamus und mit der Regio subthalamica eingeht, die wir als Radiatio strio-thalamica und strio-subthalamica bezeichnet haben.

Im Pulvinar thalami und im Corpus geniculatum laterale, welche Teile mit dem vorderen Vierhügel die primären Sehcentren bilden (Siehe N. opticus), endigen die Fasern des Tractus opticus. Das Corpus geniculatum mediale bildet mit dem hinteren Vierhügel das primäre Hörcentrum, denn in diesen Teilen und vor allem im Corpus geniculatum mediale erfolgt die Endigung der Fasern der lateralen Schleife, welch letztere, wie wir später (Siehe N. acusticus) sehen werden, dazu dient, Erregungen von den Acusticusendkernen aus weiter centralwärts zu leiten, und somit die primäre Hörbahn darstellt. Vom Corpus geniculatum laterale und vom Pulvinar thalami aus zieht dann die Gratioletsche Sehstrahlung zur Rinde des Sehcentrums im Occipitallappen, vom Corpus geniculatum mediale aus zieht die sekundäre Hörbahn zur Rinde des Hörcentrums im Temporallappen.

Im Thalamus opticus enden ferner bestimmte Faserbündel, die vom Kleinhirn, von der Medulla oblongata und vom Rückenmark herkommen. Vom Nucleus dentatus, zum kleineren Teil auch vom Nucleus tecti des Kleinhirns ziehen Faserbündel frontalwärts, sie bilden in ihrer Gesamtheit den oberen Kleinhirnschenkel. Der größte Teil dieser Fasern gelangt nach

Kreuzung zum Nucleus ruber in der Haube des Mittelhirns und endet daselbst — Tractus cerebello-tegmentalis, ein kleinerer Teil gelangt direkt zum Thalamus, welch letzteren Fasern sich solche aus dem roten Kern anschließen — Tractus rubro-thalamicus —. Die aus der Medulla oblongata und vom Rückenmark herkommenden Fasern bilden die große aufsteigende sensible Bahn, Tractus spino- et bulbo-thalamicus, auf deren genaueren Ursprung und Verlauf wir später eintreten werden. Vorläufig wollen wir uns merken, daß diese Bahn Fasern führt aus dem Rückenmark, aus den Hinterstrangkernen und aus den Endkernen sensibler Hirnnerven und als mediale Schleife, Lemniscus medialis, bezeichnet wird. Ihre Endigung erfolgt hauptsächlich im lateralen Kern und im Centrum medianum Luys des Thalamus. Vom Rückenmark und von den Hinterstrangkernen und der Olive der Medulla oblongata können Erregungen auch via Kleinhirn und oberen Kleinhirnschenkel dem Thalamus übermittelt werden. Diese Bahnen sind in den Figuren 140 und 143 dargestellt.

Eine vom Thalamus ausgehende und spinalwärts ziehende Bahn ist ferner der Tractus thalamo-olivaris, eine Verbindung des Thalamus mit der Olive des verlängerten Marks (Fig. 143), auch als centrale Haubenbahn bezeichnet. Da die Olive Fasern zum Kleinhirn sendet, könnten auf diese Weise vom Thalamus ausgehende Erregungen dem Kleinhirn übermittelt werden.

Wahrscheinlich ziehen vom Thalamus aus auch noch andere Bahnen spinalwärts, die ihre Endigung im Mittelhirn, in der Brücke, in der Medulla oblongata und im Rückenmark finden dürften. Solche Verbindungen sind indessen noch nicht genauer festgestellt.

Leitungsbahnen des Mesencephalon.

Das Mesencephalon, welches als kleinste der Hirnabteilungen das Vierhügelgebiet und die Hirnschenkel umfaßt, wird einmal von mehreren Hauptbahnen durchzogen, zweitens finden in ihm zahlreiche Faserzüge ihre Endigung beziehungsweise ihren Ursprung.

I. Die Hauptbahnen, welche hier durchziehen, sind einmal jene von der Rinde der Großhirnhemisphären absteigenden Bahnen, die wir bereits bei der Besprechung der Leitungsbahnen des Endhirns kennen gelernt haben, nämlich die frontale Brückenbahn, die occipito-temporale Brückenbahn und die motorische Bahn. Diese drei Hauptbahnen ziehen durch den Hirnschenkelfuß, und zwar nimmt die frontale Brückenbahn den medialen, die occipito-temporale Brückenbahn den lateralen Teil des Hirnschenkelfußes ein, während die motorische Bahn in der Mitte zwischen beiden Brückenbahnen durchzieht. Eine durchziehende Hauptbahn ist ferner die sensible Bahn oder mediale Schleife, die vom Rückenmark, von den Hinterstrangkernen und den Endkernen sensibler Hirnnerven herkommt und zum Thalamus zieht und an die sich dann die Haubenbahn anschließt, welche den Thalamus mit der Fühlsphäre in der Rinde des Parietallappens verbindet. Diese aufsteigende sensible Bahn zieht indessen nicht durch den Hirnschenkelfuß, sondern mehr dorsal durch das Haubengebiet. Von weiteren durchziehenden Bahnen sei noch speziell der Tractus thalamo-olivaris oder die centrale Haubenbahn genannt.

II. Bahnen, welche im Mittelhirn enden:

a) Im vorderen Vierhügelgebiet enden Fasern des Tractus opticus, im hinteren Vierhügel enden Fasern oder Kollateralen der lateralen Schleife, welch letztere, wie wir bereits erfahren haben, die primäre Hörbahn darstellt.

b) Im Vierhügelgebiet enden ferner Fasern aus der Rinde — Tractus cortico-tectales, im vorderen Vierhügel hauptsächlich Fasern aus dem Occipitallappen, im hinteren solche aus dem Temporallappen, ferner Fasern, die aus dem Seitenstrang des Rückenmarks emporsteigen, Tractus spino-tectales.

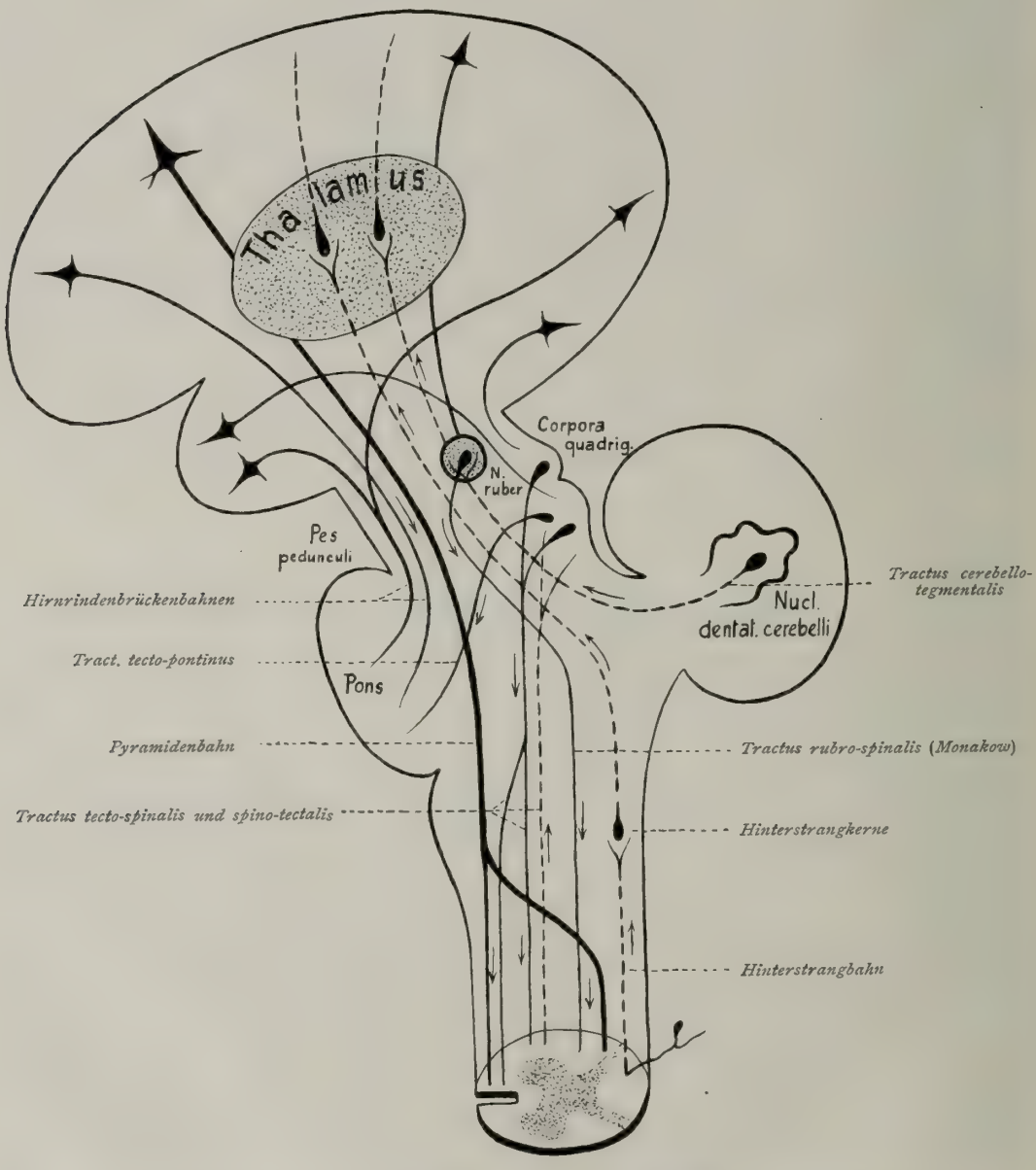

Fig. 140. Schematische Darstellung der Hauptverbindungen des Mittelhirns und der durch das Mittelhirn hindurchziehenden Bahnen.

c) Im Nucleus ruber enden einmal Fasern aus der Rinde (Frontallappen, Regio opercularis) und aus dem Corpus striatum, zweitens aber vor allem Fasern aus dem Kleinhirn.

Letztere nehmen ihren Ursprung im Nucleus dentatus, zu einem kleinen Teil auch im Nucleus tecti des Kleinhirns, vielleicht auch in der Kleinhirnrinde, und bilden die Brachia conjunctiva oder oberen Kleinhirnschenkel, die nach Kreuzung im Haubengebiet des Mittelhirns im Nucleus ruber und zum Teil auch im Thalamus ihre Endigung finden — Tractus cerebello-tegmentalis.

d) Zu erwähnen wären ferner noch einzelne kleinere Faserbündel, die zum Teil im Mittelhirn enden, zum Teil noch tiefer caudalwärts ziehen, so das Haubenbündel des Ganglion interpedunculare, Faserzüge aus dem Corpus mamillare und solche aus den hinteren Längsbündeln.

III. Bahnen welche im Mittelhirn entspringen:

a) Tractus tecto-bulbaris et tecto-spinalis, Faserzüge, die aus dem tiefen Mark der Vierhügel entspringen, sich kreuzen (Meynertsche Haubenkreuzung) und ihre Endigung in Kernen der Medulla oblongata und im Vorder- und Seitenstrang des Rückenmarks finden. Da im vorderen Vierhügel Fasern der Sehbahn und im hinteren Vierhügel Fasern der Hörbahn enden, können Erregungen, die von diesen Bahnen her dem Mittelhirn zugeführt werden, durch die Tractus tecto-bulbaris et spinalis der Medulla oblongata und dem Rückenmark übermittelt werden. Diese Bahn wird daher auch als optisch-akustische Reflexbahn bezeichnet. Die zum Vorderstrang ziehende Bahn führt auch den Namen Fasciculus longitudinalis praedorsalis, da das Bündel im Verlaufe durch den Hirnstamm ventral vom hinteren Längsbündel zieht.

b) Tractus tecto-pontinus (Münzer), ein kleines Faserbündel, das seinen Ursprung im Vierhügelgebiet speziell im hinteren Vierhügel nimmt und in den Brückenkernen in der Umgebung der Pyramidenbahn endet.

Ein kleines Bündel zieht auch vom Vierhügelgebiet zur Brückenhaube und endet daselbst im Nucleus reticularis tegmenti — Tractus tecto-reticularis (Pavlow).

c) Tractus rubro-spinalis. Diese auch als Monakowsches Bündel bezeichnete Bahn nimmt ihren Ursprung im roten Kern der Haube. Die aus dem Kern austretenden Fasern kreuzen sich und ziehen durch die Brückenhaube und durch die Medulla oblongata zum Seitenstrang des Rückenmarks. Die Endigung erfolgt in den Vorderhörnern des Rückenmarks.

d) Fasciculus longitudinalis medialis. Diese allgemein meist als hinteres Längsbündel bezeichnete Bahn setzt sich aus Fasern zusammen, die an verschiedenen Orten ihren Ursprung nehmen. Hauptfaserzüge stammen aus dem Deitersschen Kern und aus dem vor dem Oculomotoriuskern gelegenen Kern der hinteren Kommissur und des hinteren Längsbündels (Siehe N. vestibuli).

e) Schließlich muß erwähnt werden, daß im Mittelhirn die Nn. oculomotorius und trochlearis und eine kleine motorische Wurzel des N. trigeminus ihren Ursprung nehmen (Siehe später: Ursprung der Hirnnerven).

Leitungsbahnen des Metencephalon.

Bevor wir hier auf die einzelnen das Kleinhirn und die Brücke mit anderen Hirnteilen und mit dem Rückenmark verbindenden Faserbahnen eingehen, müssen wir zunächst noch den Aufbau der Kleinhirnrinde näher betrachten.

Mikroskopischer Bau der Kleinhirnrinde.

Die Kleinhirnrinde zeigt folgende Lagen:

1. die Molekularlage — als äußerste Schicht,
2. die Lage der Purkinjeschen Zellen als mittlere Schicht,
3. die Körnerlage — als innerste Schicht.

Die Purkinjeschen Zellen entsenden ihre reich verzweigten protoplasmatischen Ausläufer nach der Molekularlage, der Nervenfortsatz der Zellen zieht durch die Körnerlage zur weißen Substanz des Kleinhirns.

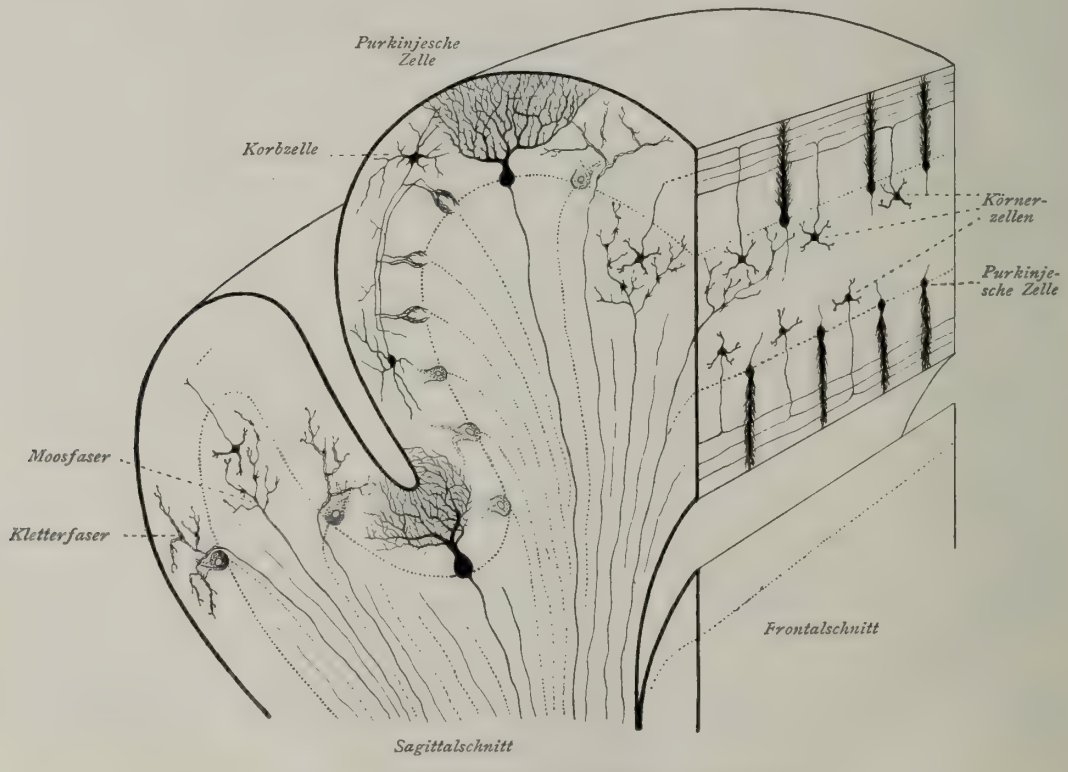

Fig. 141. Kleinhirnrinde. Schematische Darstellung.

In der Molekularlage finden sich neben kleinen Rindenzellen mit kurzem, bald endendem Nervenfortsatz die Korbzellen, die dadurch charakterisiert sind, daß ihr Nervenfortsatz in Sagittalebenen parallel zur Oberfläche verläuft und in diesem Verlaufe zahlreiche Kollateralen abgibt, die alle nach der Tiefe treten und die Zellkörper der Purkinjeschen Zellen korbartig umflechten (Fig. 141).

In der Körnerschicht finden wir hauptsächlich die kleinen Körnerzellen vertreten. Es sind kleine kugelige Zellen mit 3—5 kurzen Dendriten. Ihr Nervenfortsatz zieht nach der Molekularlage und teilt sich daselbst in zwei Äste, die parallel zur Oberfläche in der Richtung der Kleinhirnwindungen ziehen, also nicht, wie die Nervenfortsätze der Korbzellen, in Sagittalebenen, sondern in Frontalebenen. Während dieses Verlaufes gehen von den Teilungsästen Kollateralen ab, die zu PURKINJEschen Zellen verlaufen. Außer den kleinen Körnerzellen findet man auch Zellen von GOLGIS II. Typus, die ihre Dendriten oft weit nach der Molekularlage entsenden und deren Nervenfortsatz sich ungemein fein verästelt.

Aus der weißen Substanz treten Fasern in die Rinde ein, von denen die einen als »Kletterfasern« zur Molekularlage ziehen und daselbst zwischen den Dendriten der PURKINJEschen Zellen enden, die anderen als »Moosfasern« ihre Endigung in der Körnerlage finden. Erregungen, die von diesen im Kleinhirn endenden Fasern geführt werden, können den verschiedenen Zellkategorien der Rinde übermittelt werden. Dabei ist vor allem zu beachten, wie durch die Korbzellen Erregungen in sagittaler und durch die Körnerzellen Erregungen in frontaler Richtung weiter geleitet und auf zahlreiche PURKINJEsche Zellen übertragen werden können.

Faserverlauf.

Alle Rindenregionen des Kleinhirns sind untereinander durch bogenförmige Faserzüge, Fibrae arciformes, verbunden. Solche Assoziationssysteme verbinden benachbarte Windungen oder Läppchen des Kleinhirns miteinander. Die Rinde entsendet ferner centrifugale Fasern zu den Kernen, so zum Nucleus dentatus und Nucleus fastigii, auch zum DEITERSschen Kern.

Als Hauptverbindungen des Kleinhirns kennen wir:

a. Fasern, die aus den Brückenkernen herkommen und zur kontralateralen Kleinhirnhemisphäre ziehen — Tractus ponto-cerebellares —. Sie bilden die Brückenarme oder die mittleren Kleinhirnschenkel (Fig. 142, vgl. auch Fig. 128 und 129). Einige Faserbündel ziehen auch umgekehrt von der Kleinhirnrinde zur Brücke.

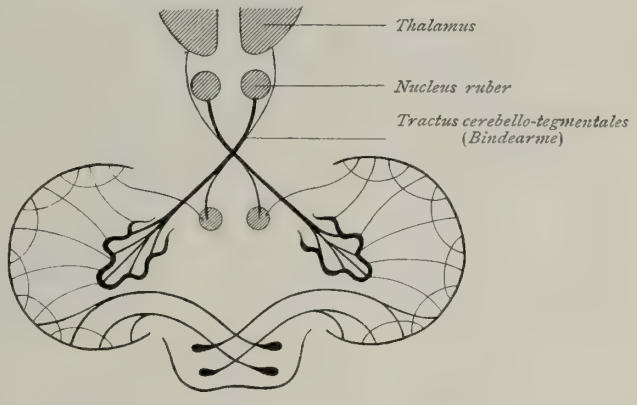

Fig. 142. Kleinhirn. Faserverlauf.

b. Fasern, die aus dem Nucleus dentatus und teilweise auch aus dem Nucleus fastigii oder Dachkern des Kleinhirns frontalwärts ziehen, in der Vierhügelgegend sich kreuzen und im Nucleus ruber und Thalamus enden — Tractus cerebello-tegmentales —. Sie bilden die vorderen Kleinhirnschenkel oder die Bindearme, die Kreuzung unter den Vierhügeln wird als Bindearmkreuzung bezeichnet. Diese hauptsächlich aus dem Nucleus dentatus cerebelli stammenden Faserbündel geben absteigende Kollateraläste ab, welche als ein besonderes Bündel bis zur Brücke und Medulla oblongata verfolgt werden können, wo sie wahrscheinlich in motorischen Kernen enden (Cajal). Siehe auch Tractus cerebello-bulbaris, S. 166.

c. Fasern, die aus dem Rückenmark und der Medulla oblongata herkommen und als unterer Kleinhirnschenkel oder Corpus restiforme zum Kleinhirn ziehen. Auf Zu-

sammensetzung und Endigung dieses Kleinhirnschenkels werden wir bei Besprechung des Faserverlaufs der Medulla oblongata näher eintreten.

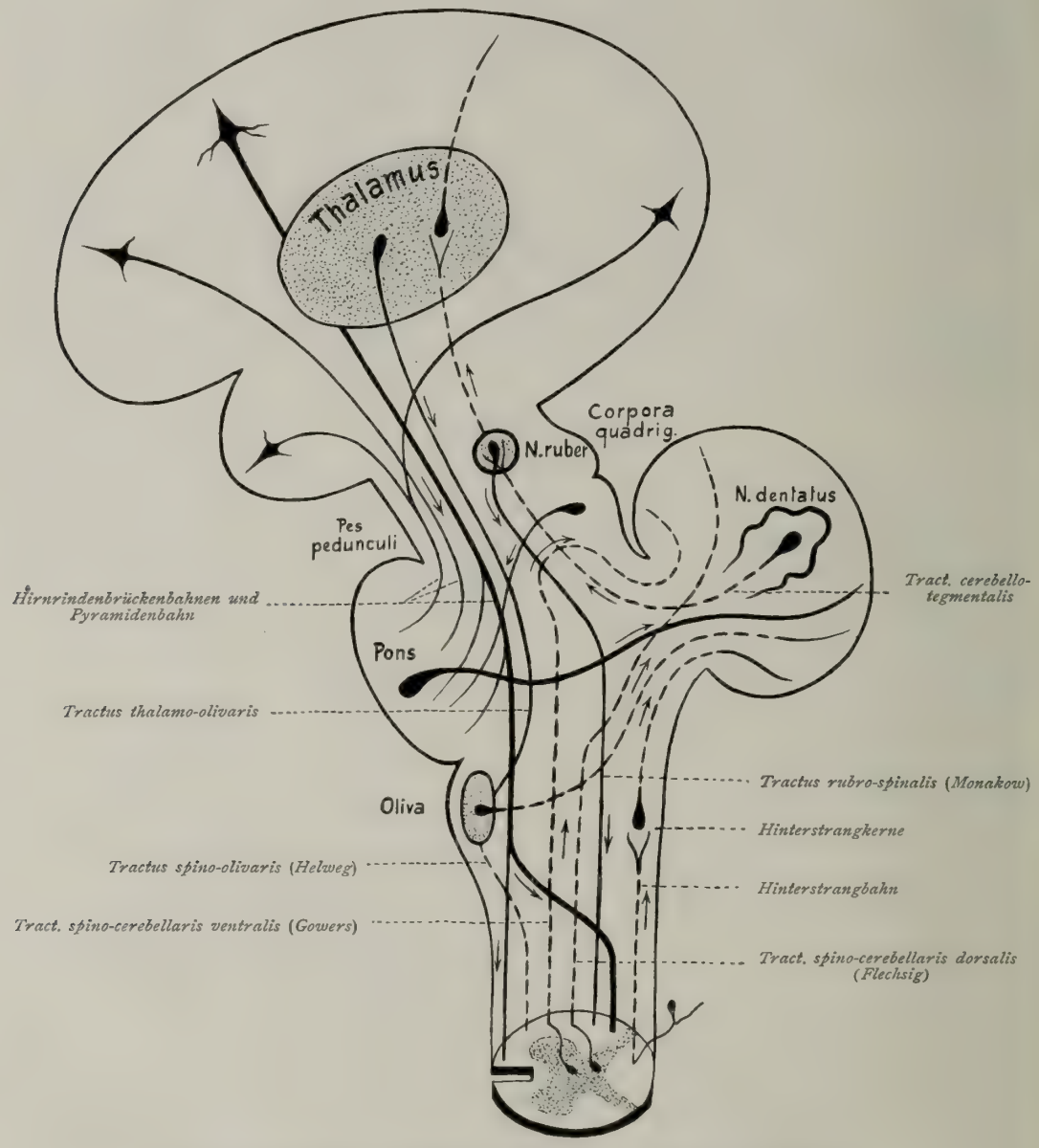

Fig. 143. Schematische Darstellung der Hauptverbindungen des Kleinhirns.

Die Hauptverbindungen der Brücke und des Kleinhirns sind in Fig. 143 dargestellt. Außerdem ist zu erwähnen, daß durch die Brücke zahlreiche Bahnen hindurchziehen, sowohl absteigende wie aufsteigende. Ich verweise hier auf die vorhergehenden und nachfolgenden Kapitel und die Fig. 140.

Rückenmark.

Graue Substanz.

Sie besteht, abgesehen vom Stützgewebe, hauptsächlich aus Nervenzellen mit ihren protoplasmatischen Ausläufern und Nervenfortsätzen und aus um die Zellen endenden Nervenfasern.

In topographischer Hinsicht kann man verschiedene Zellgruppen unterscheiden. So treten in der Cervical- und Lumbalanschwellung im Vorderhorn eine ventromediale und eine ventrolaterale und eine dorsomediale und dorsolaterale Gruppe deutlicher hervor, zwischen welchen Gruppen die dem Hinterhorn angrenzende intermediäre Zone oder das Mittelfeld gelegen ist.

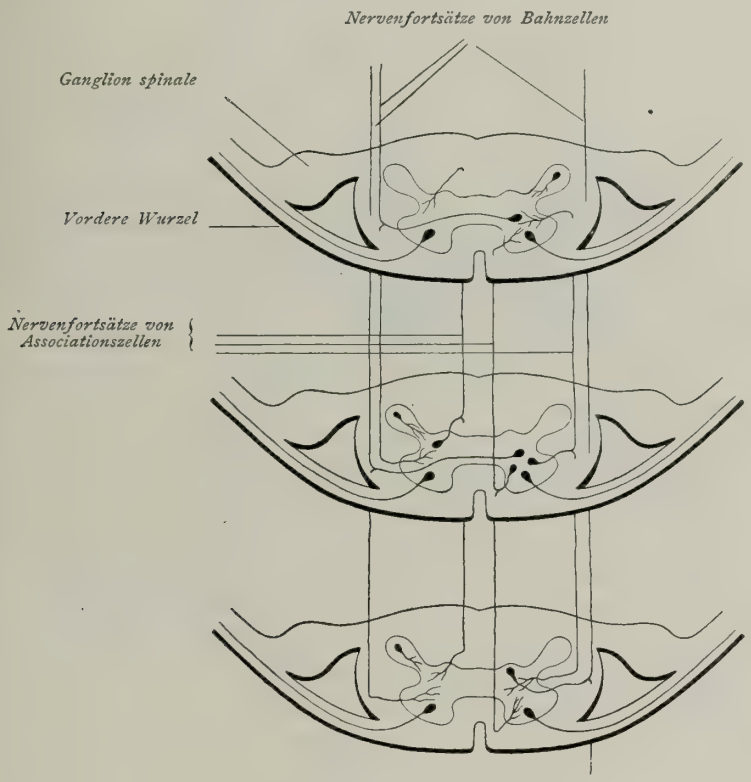

Fig. 144. Schematische Darstellung der verschiedenen Kategorien der Rückenmarkszellen.

Dorsal von der dorsolateralen Gruppe liegt die Zellengruppe des Seitenhorns, beim Übergange der intermediären Zone in das Hinterhorn, etwas medial, die Clarkesche Säule.

Im Hinterhorn finden sich überall zerstreut meist kleinere Zellen ohne solche deutliche Anordnung wie im Vorderhorn, immerhin hat man auch hier verschiedene Gruppen abgegrenzt, so die Gruppe der basalen, der centralen und der marginalen Zellen und diejenige der Rolandoschen Substanz.

Gegenüber dieser Einteilung der Rückenmarkszellen nach Lage und Anordnung in der grauen Substanz ist für die Darstellung des Faserverlaufs eine Einteilung nach dem Verhalten lediglich des Nervenfortsatzes eine zweckmäßigere. Darnach teilen wir die Rückenmarkszellen ein in:

1. Zellen, deren Nervenfortsätze aus dem Rückenmark austreten. Sie liegen im Vorderhorn und werden als motorische Vorderhornzellen bezeichnet. Ihre Nervenfortsätze bilden die aus dem Rückenmark austretenden vorderen Wurzeln.

2. Zellen, deren Nervenfortsatz nach der weißen Substanz zieht. Hier teilt sich der Nervenfortsatz in einen auf- und absteigenden Ast; der absteigende Ast endet nach kürzerem Verlaufe wieder in der grauen Substanz, der aufsteigende Ast zieht in der weißen Substanz nach oben. Die Zellen werden als Strangzellen bezeichnet. — Wir unterscheiden zwei Kategorien von Strangzellen:

a) Zellen, deren Nervenfortsätze bezw. obere Teilungsäste weit nach oben ziehen und als besondere Bahnen das Rückenmark mit dem Gehirn verbinden — Bahnzellen —.

b) Zellen, deren Nervenfortsätze bezw. obere Teilungsäste nach kurzem oder längerem Verlaufe wieder in die graue Substanz des Rückenmarks eintreten und zur Verbindung verschiedener Rückenmarkshöhen dienen — Assoziationszellen —.

Die Strangzellen können weiterhin auch als homolaterale und kontralaterale Strangzellen unterschieden werden; bei den ersteren ziehen die Nervenfortsätze nach der weißen Substanz der gleichen Seite, bei den letzteren durch die vordere Kommissur nach der weißen Substanz der anderen Seite (Kommissurenzellen). Je nachdem der Nervenfortsatz im Vorder-, Seiten- oder Hinterstrang verläuft, werden die Strangzellen auch als Vorder-, Seiten- oder Hinterstrangzellen bezeichnet. — Die Strangzellen finden sich in allen Gebieten der grauen Substanz, die kontralateralen Strangzellen oder Kommissurenzellen hauptsächlich im Hinterhorn, in dessen Basis und in der intermediären Zone. (Kommissurenzellen sind in Fig. 144 im ersten und zweiten Querschnitt angegeben.)

3. Zellen von Golgis II. Typus. Sie finden sich vorwiegend in den Hinterhörnern und in der Substantia gelatinosa Rolandi.

Die motorischen Vorderhornzellen, deren Nervenfortsätze die vorderen motorischen Wurzeln bilden, nehmen also insoweit eine Sonderstellung ein, als sie die einzigen Elemente sind, die ihre Neuriten aus dem Centralorgan nach der Peripherie entsenden. Die Strangzellen und die Golgischen Zellen gehören mit ihrer ganzen Ausbreitung dem Centralnervensystem an. Dabei vermitteln die Bahnzellen Beziehungen des Rückenmarks mit höher gelegenen Centren; den Assoziationszellen fällt die Aufgabe zu, eine erhaltene Erregung innerhalb des Rückenmarks auf höher und tiefer gelegene Zellenkomplexe zu übertragen, während das Wirkungsfeld der Zellen von Golgis II. Typus auf die nächste Umgebung beschränkt ist. Die Nervenfortsätze der Assoziationszellen bezeichnet man auch als endogene Fasern.

Weiße Substanz.

Die weiße Substanz besteht wesentlich aus in der Längsachse verlaufenden Fasern. Wir unterscheiden folgende Hauptfasersysteme:

a) Fasern, die von der Hirnrinde und von bestimmten Hirnteilen herkommen und im Rückenmark absteigen und daselbst enden;

b) Fasern, die umgekehrt in der grauen Substanz des Rückenmarks entspringen und in höher gelegenen Teilen enden (Nervenfortsätze der Bahnzellen);

c) Fasern, die bestimmte Höhen des Rückenmarks miteinander verbinden (Nervenfortsätze der Assoziationszellen);

d) Fasern, die als Fortsetzungen der hinteren Wurzeln von den Spinalganglien herkommen, in das Rückenmark eintreten und in den Hintersträngen verlaufen.

1. Vorderstrangbahnen.

Medial, längs der Fissura mediana anterior, zieht der Tractus cerebro-spinalis anterior oder die Pyramidenvorderstrangbahn. Die Endigung der Fasern erfolgt nach Kreuzung in der vorderen Kommissur im kontralateralen Vorderhorn des Rückenmarks.

Im Areal dieser Pyramidenvorderstrangbahn ziehen Fasern, die vom Mittelhirn herkommen; sie bilden den Tractus tecto-spinalis oder den Fasciculus sulco-marginalis, die Vierhügel-Vorderstrangbahn. Die Fasern kreuzen sich zum Teil nach dem Ursprung in den Vierhügeln. Ein Teil der Fasern zieht auch zum Seitenstrang des Rückenmarks als Vierhügelseitenstrangbahn.

Ferner findet man am ventralen Rande Fasern, die vom Deitersschen Kern herkommen und den Tractus vestibulo-spinalis anterior oder das vordere Randbündel bilden.

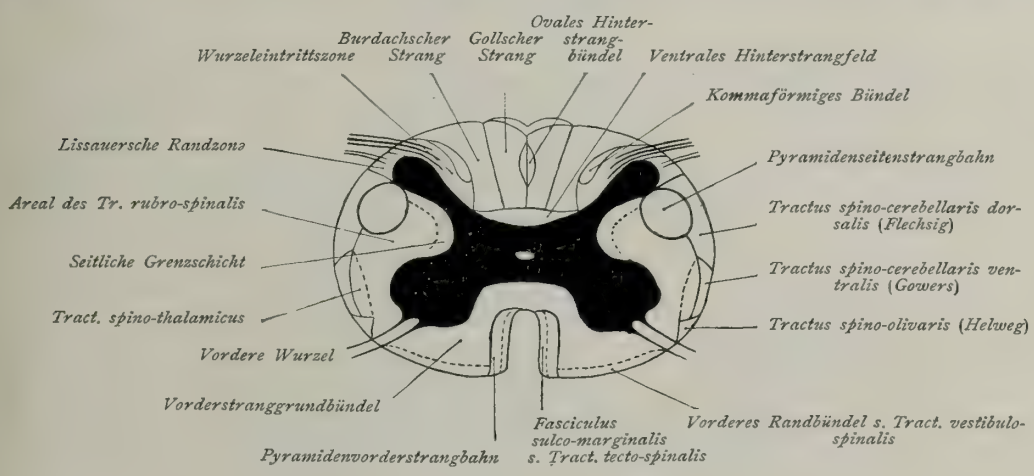

Fig. 145. Fasersysteme der weißen Substanz.

Und schließlich ist als zum Rückenmark absteigendes Bündel das hintere Längsbündel oder der Fasciculus longitudinalis medialis zu erwähnen, dessen Fasern ebenfalls im Areal des Vorderstrangs verlaufen.

Der übrige Teil des Vorderstrangs wird als Vorderstranggrundbündel oder Fasciculus anterior proprius bezeichnet; in diesem Areal verlaufen in der Hauptsache endogene Fasern, die dazu dienen, verschiedene Rückenmarkssegmente miteinander zu verbinden.

2. Seitenstrangbahnen.

Im dorsalen Teile des Seitenstranges zieht als mächtige Bahn der Tractus cerebro-spinalis lateralis oder die Pyramidenseitenstrangbahn. Die Endigung der Fasern erfolgt im gleichseitigen Vorderhorn des Rückenmarks.

Lateral von der Pyramidenseitenstrangbahn, an der Peripherie, verläuft der Tractus spino-cerebellaris dorsalis, die dorsale oder Flechsigsche Kleinhirnseitenstrangbahn. Die Fasern entspringen in den Clarkeschen Säulen, ziehen im Seitenstrang nach oben und als Bestandteil des Corpus restiforme in das Kleinhirn, wo sie im vorderen oberen Wurmgebiet enden.

Vor dieser Flechsigschen Kleinhirnseitenstrangbahn zieht ebenfalls an der Peripherie des Seitenstranges ein Bündel, dessen Fasern ebenfalls im Kleinhirn enden, der Tractus spino-cerebellaris ventralis, die ventrale Kleinhirnseitenstrangbahn oder das

Gowerssche Bündel. Die Fasern nehmen ihren Ursprung gleichseitig und gekreuzt aus Zellen, die im lateralen Bezirk der Vorderhörner und im Mittelfeld der grauen Substanz gelegen sind und ziehen zunächst mit der Flechsigschen Kleinhirnseitenstrangbahn nach oben, treten aber nicht in das Corpus restiforme ein, sondern ziehen bis in die Brücke, dann um die Bindearme und mit diesen rückwärts zum Kleinhirn, wo sie in den vorderen Partien des oberen Wurmgebietes enden (vgl. Fig. 74, Fibrae arciformes).

Ventral vom Gowersschen Bündel zieht an der Peripherie noch ein kleiner Faserzug, der Beziehungen des Rückenmarks mit der in der Medulla oblongata gelegenen Olive vermittelt, der Tractus spino-olivaris oder die Helwegsche Dreikantenbahn. Der Ursprung der Fasern ist noch nicht sicher festgellt. Vielleicht bilden sie eine aufsteigende Bahn, entspringen in der grauen Substanz des Rückenmarks und enden in den Oliven; nach anderen Angaben führt das Bündel sowohl auf- wie absteigende Fasern.

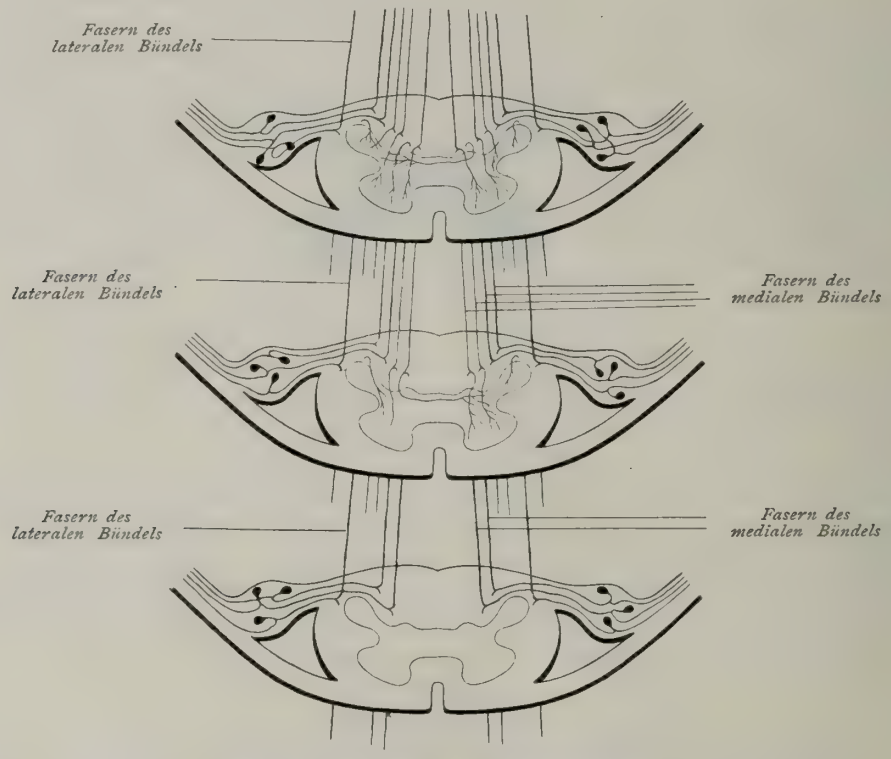

Fig. 146. Darstellung der Hinterstrangbahnen.

Das ganze Areal des Seitenstranges, das zwischen diesen Fasersystemen und der grauen Substanz sich ausdehnt, gehört dem Seitenstranggrundbündel oder dem Fasciculus lateralis proprius an. Hier finden wir wieder zahlreich endogene Fasern vertreten, kurze und lange Assoziationsfasern, die verschiedene höher und tiefer gelegene Regionen des Rückenmarks miteinander verbinden. Die kurzen Fasern liegen mehr der grauen Substanz an und bilden daselbst die seitliche Grenzschicht der grauen Substanz. Außerdem finden wir in diesem Seitenstranggrundbündel noch folgende Fasersysteme: Medial vom Tractus spino-cerebellaris dorsalis und ventral von der Pyramidenseitenstrangbahn, teilweise auch noch im Areal der letzteren, zieht ein Bündel, dessen Fasern aus dem gekreuzten

Nucleus ruber stammen, der Tractus rubro-spinalis oder das Monakowsche Bündel. — Etwas mehr ventral ziehen Fasern aus dem Deitersschen Kerne als Tractus vestibulo-spinalis lateralis. — Medial vom Gowersschen Bündel zieht der Tractus spino-thalamicus. Die Fasern dieses Bündels sind die Nervenfortsätze der Kommissurenzellen des Rückenmarks, die durch die vordere Kommissur zum kontralateralen Seitenstrang und daselbst nach oben ziehen Die Endigung des Bündels erfolgt im Thalamus. Mit dem Tracuts spino-thalamicus zieht auch ein Faserbündel nach oben, das im Vierhügelgebiet endet, der Tractus spino-tectalis. Das ganze Bündel wird daher auch als Tractus spino-tectalis et thalamicus bezeichnet. Ungefähr im gleichen Areal zieht die vom Vierhügelgebiet absteigende Bahn, der Tractus tecto-spinalis lateralis.

3. Hinterstrangbahnen.

Der Hinterstrang setzt sich zum größten Teil aus den Fortsetzungen der hinteren sensiblen Wurzeln zusammen, die von den Spinalganglien herkommen (Fig. 146). Die Spinalganglienzellen entsenden einen Nervenfortsatz, der sich bald in zwei Äste teilt; der eine Ast zieht peripherwärts, der andere centralwärts. Die centralwärts ziehenden Äste treten als hintere Wurzeln in das Rückenmark ein als zwei mehr oder weniger voneinander trennbare Bündel. Das eine aus feinen Fasern bestehende Bündel liegt lateral und zieht gegen die Substantia gelatinosa Rolandi, das andere stärkere, aus gröberen Fasern bestehende Bündel liegt medial und zieht gegen den Hinterstrang. Die Eintrittszone des lateralen Bündels zwischen Hinterhornspitze und Peripherie des Rückenmarks wird als Lissauersche Randzone bezeichnet, die Eintrittszone des medialen Bündels medial vom Hinterhorn als Wurzeleintrittszone. Sobald der Eintritt in das Rückenmark erfolgt ist, unterliegen die Fasern beider Bündel einer y-förmigen Teilung. Die beiden Teilungsäste schlagen eine auf- und absteigende Längsrichtung ein und geben während ihres Verlaufes zahlreiche Kollateralen an die graue Substanz des Markes ab. Der absteigende Ast ist der dünnere und endet schon nach kurzem Verlaufe in der grauen Substanz. Die aufsteigenden Fasern sind je nach ihrer Länge kurze, mittellange oder lange Fasern. Die kurzen Fasern treten schon nach kurzem Verlauf in die graue Substanz ein, die mittellangen Fasern ziehen weiter nach oben, enden aber ebenfalls nach Umbiegungen in der grauen Substanz des Markes, die langen Fasern ziehen bis in das verlängerte Mark, woselbst sie in bestimmten Kernen, in den Hinterstrangkernen, enden. Die unten im Mark eingetretenen Fasern werden durch die weiter oben neu eintretenden mehr und mehr nach der

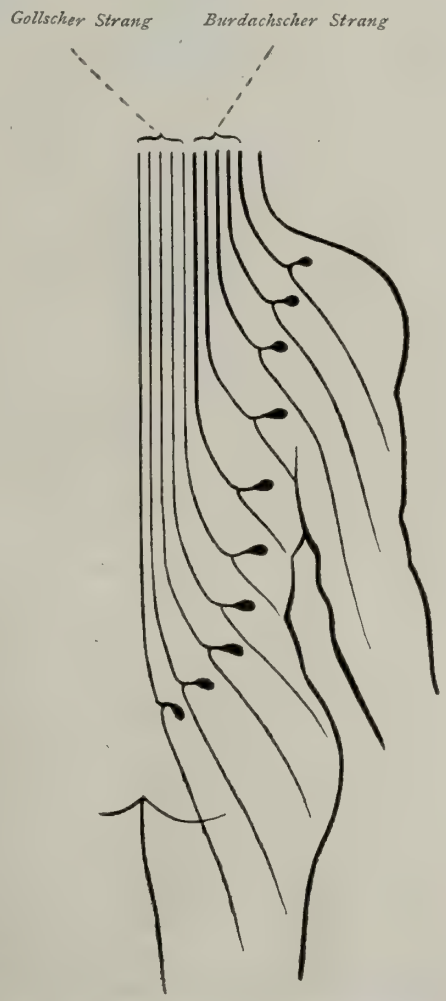

Fig. 147. Aufsteigen der Hinterstrangbahnen.

Mittellinie hingedrängt; diejenigen Fasern also, die bei ihrem Eintritt in das Rückenmark den lateralen Teil des Hinterstranges innehalten, bilden in dem Maße, als sie im Mark aufsteigen, bald den mittleren, schließlich den innersten Teil des Stranges. Der Hinterstrang zeigt nun, wie bereits erwähnt, im Halsteile des Markes die Trennung in den medialen

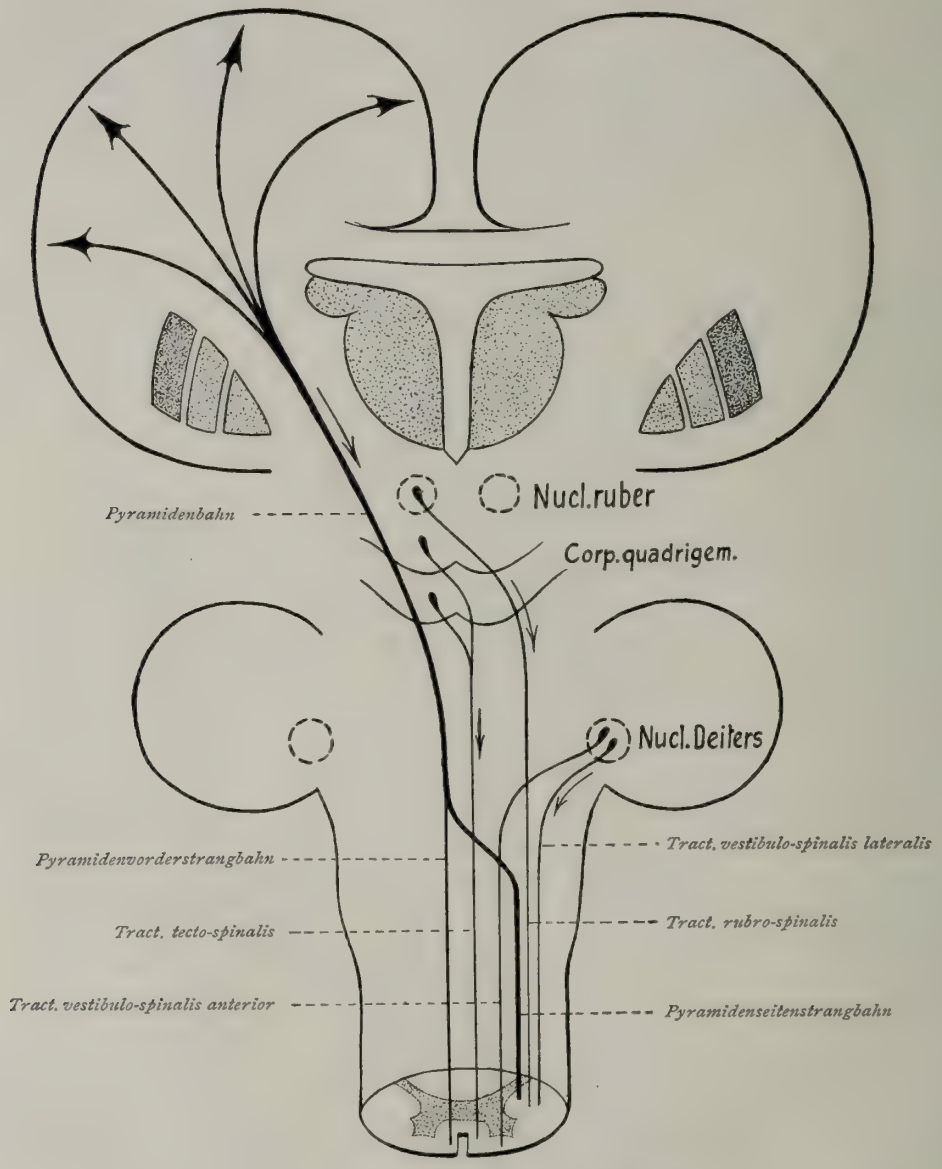

Fig. 148. Zum Rückenmark absteigende Hauptbahnen.

Gollschen Strang (Fasciculus gracilis) und den lateralen Burdachschen Strang (Fasciculus cuneatus), eine Trennung, die im unteren Teile des Rückenmarks nicht ausgeprägt ist. Die Gollschen Stränge bestehen nun im wesentlichen aus Fasern, die aus den unteren Rückenmarkssegmenten herkommen, sie sind nichts anderes als die Fortsetzung der in den unteren Segmenten lateral gelegenen Hinterstrangfasern, die in ihrem aufsteigenden Verlaufe durch die

stets neu eintretenden Fasern nach der Mittellinie verdrängt worden sind. Oder wir können sagen, im Cervicalteil des Rückenmarks setzt sich der Gollsche Strang aus Fasern zusammen, die aus den unteren Teilen des Rückenmarks aufsteigen, er führt sensible Fasern von der

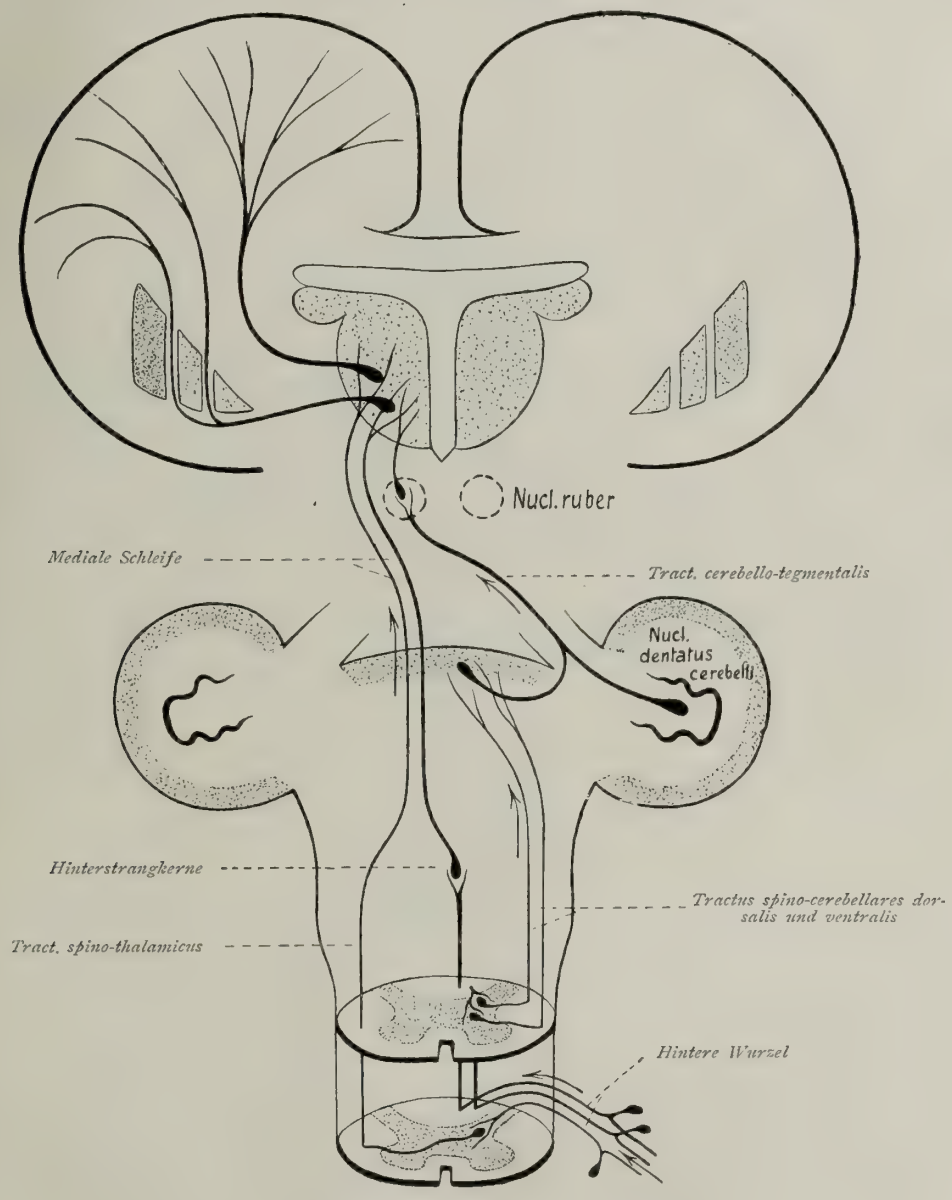

Fig. 149. Vom Rückenmark aufsteigende Hauptbahnen.

unteren Extremität und der unteren Rumpfhälfte, während der Burdachsche Strang sensible Fasern führt, die von der oberen Rumpfhälfte und der oberen Extremität her in das Rückenmark eintreten (vgl. Fig. 147).

Die Endverästelung der aufsteigenden Stammfasern und deren Kollateralen findet an fast allen Stellen der grauen Substanz der homolateralen Markhälfte statt; ein kleiner Teil geht

durch die hintere Kommissur auf die andere Seite, um dort im Hinterhorn zu enden. Im homolateralen Hinterhorn und auch noch im Mittelfeld enden vor allem die kurzen Fasern und Kollateralen des lateralen Bündels; die Stammfasern und Kollateralen des medialen Bündels, die im Rückenmark enden, verästeln sich um die Zellen der Clarkeschen Säulen, um Zellen der Mittelzone und um Vorderhornzellen. Die um die Vorderhornzellen sich aufsplitternden Kollateralen der Hinterstrangfasern bilden Reflexkollateralen.

Die absteigenden Teilungsäste der in der Wurzeleintrittszone medial vom Hinterhorn ziehenden Hinterstrangfasern bilden caudalwärts ein auf dem Querschnitt kommaförmiges Feld; das Bündel selbst, dessen Fasern nach kurzem Verlaufe wieder in die graue Substanz eintreten, wird als kommaförmiges Bündel — Schultze — bezeichnet.

Außer diesen Hauptfasern finden sich im Hinterstrang noch solche, die in den Hinterhörnern des Rückenmarks ihren Ursprung nehmen, als Nervenfortsätze von Associationszellen (Hinterstrangzellen). Sie ziehen im ventralen Teile des Hinterstranges und bilden auf dem Querschnitt das ventrale Hinterstrangfeld.

Schließlich sind Fasern zu erwähnen, die vom Cervikalmark her bis in den Conus terminalis verfolgt werden. Sie ziehen in den oberen Regionen dorsal an der Peripherie der Hinterstränge, mehr im Areal des Gollschen Stranges; weiter unten rücken sie gegen das Septum posterius vor und bilden schließlich im Sakralmark auf dem Querschnitt ein kleines ovales Feld in der Mittellinie. Man hat das Bündel als ovales Hinterstrangbündel bezeichnet, es ist auch als bandelette médiale (Gombault und Philippe), als dorsomediales Sakralfeld (Obersteiner) beschrieben worden. Edinger nennt es Tractus cervico-lumbalis dorsalis.

Die zum Rückenmark absteigenden und von ihm aufsteigenden Hauptbahnen sind in den Figuren 148 und 149 dargestellt.

Medulla oblongata.

Das verlängerte Mark bildet den Übergang des Rückenmarks in das Gehirn. Die im Rückenmark verhältnismäßig einfache innere Struktur erleidet dabei die mannigfachsten Modifikationen. Die graue Substanz ändert ihre Form, vor allem aber treten neue Gebilde, kleine und große Kerne, auf, dazu kommt eine Verlagerung gewisser Systeme der weißen Substanz, Fasersysteme verschwinden und neue erscheinen, fast jeder Querschnitt bietet uns ein anderes Bild. Es würde viel zu weit führen, hier die topographischen Verhältnisse, den Aufbau der Medulla oblongata, an Hand von Querschnittsbildern successive genau zu verfolgen. Das Studium des Faserverlaufes im Gehirn und Rückenmark ist, ohne daß man über Schnittserienpräparate verfügt, sowieso nicht denkbar, und speziell dasjenige des Faserverlaufes im verlängerten Mark bietet wie kein anderes Schwierigkeiten.

Ich verweise also hier ganz speziell auf den III. Teil des Leitfadens, in welchem an Hand von Schnittserienpräparaten-Zeichnungen die wichtigsten Bahnen durch den ganzen Hirnstamm verfolgt werden können. An Hand jener mikroskopischen Bilder und mit Hilfe der folgenden schematischen Figuren wird man sich wohl einigermaßen zurechtfinden können.

Bei der Besprechung der Morphologie habe ich die wichtigsten grauen Massen der Medulla oblongata bereits erwähnt; ich beschränke mich nun auf die Darstellung des Zusammenhanges dieser grauen Massen mit anderen Teilen des Centralnervensystems und werde

dann, daran anschließend, die Ursprungsweise der Hirnnerven näher berücksichtigen, da ja, wie wir in der Morphologie erfahren haben, die Kerne der meisten Hirnnerven im Boden der Rautengrube gelagert sind.

Wir gehen nun am besten in der Weise vor, wenn wir die im vorigen Kapitel besprochenen Fasersysteme der weißen Substanz des Rückenmarks nach oben verfolgen. Dabei wollen wir diejenigen Fasersysteme ganz außer acht lassen, die vom Gehirn herkommend im Rückenmark absteigen, sie sind in früheren Kapiteln bereits mehrfach erwähnt worden.

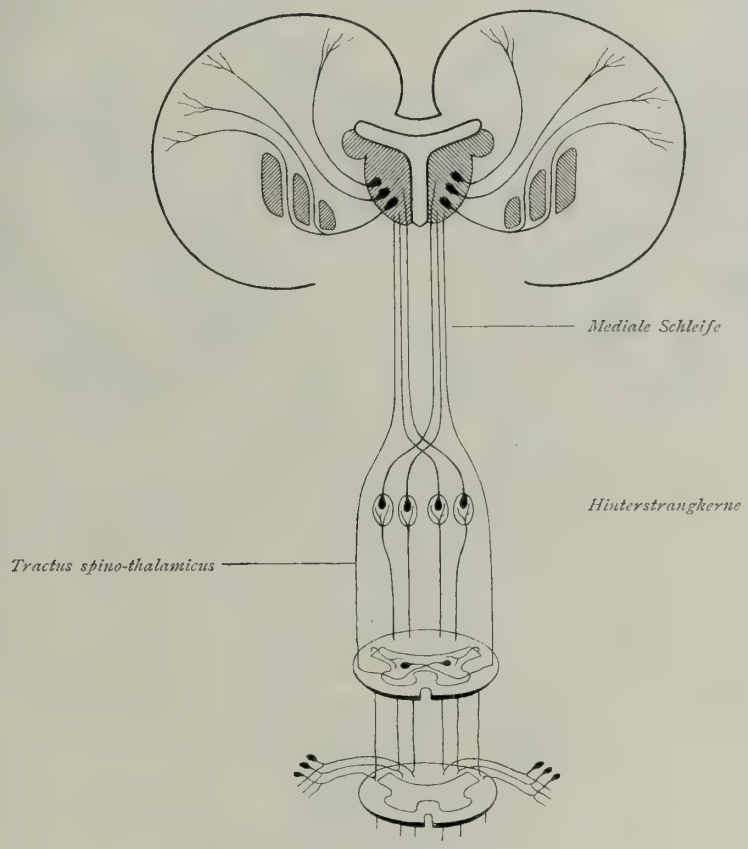

Fig. 150. Hinterstrangbahn, mediale Schleife, Haubenbahn.

Verfolgen wir zunächst die Hinterstrangbahn. Die Fasern des Burdachschen und Gollschen Stranges enden in den Hinterstrangkernen, im Nucleus fasciculi cuneati und im Nucleus fasciculi gracilis. Aus diesen Hinterstrangkernen entwickeln sich nun weitere Bahnen, von denen uns zunächst eine hauptsächlich interessiert, die Bahn, welche Beziehungen der Hinterstrangkerne mit dem Thalamus vermittelt. Die Fasern ziehen aus den Hinterstrangkernen im Bogen ventralwärts als innere Bogenfasern oder Fibrae arcuatae internae gegen die Mittellinie und bilden daselbst durch Kreuzung die Raphe. Nach der Kreuzung lagern sich die Fasern unmittelbar neben der Mittellinie und ziehen in diesem Felde, das wegen seiner Lage zwischen den beiden unteren Oliven als Olivenzwischenschicht bezeichnet wird, longitudinal nach oben. Das Faserbündel kann durch die Brücke und das Mittelhirn bis zum Thalamus verfolgt werden, wo es seine Endigung im Nucleus lateralis und

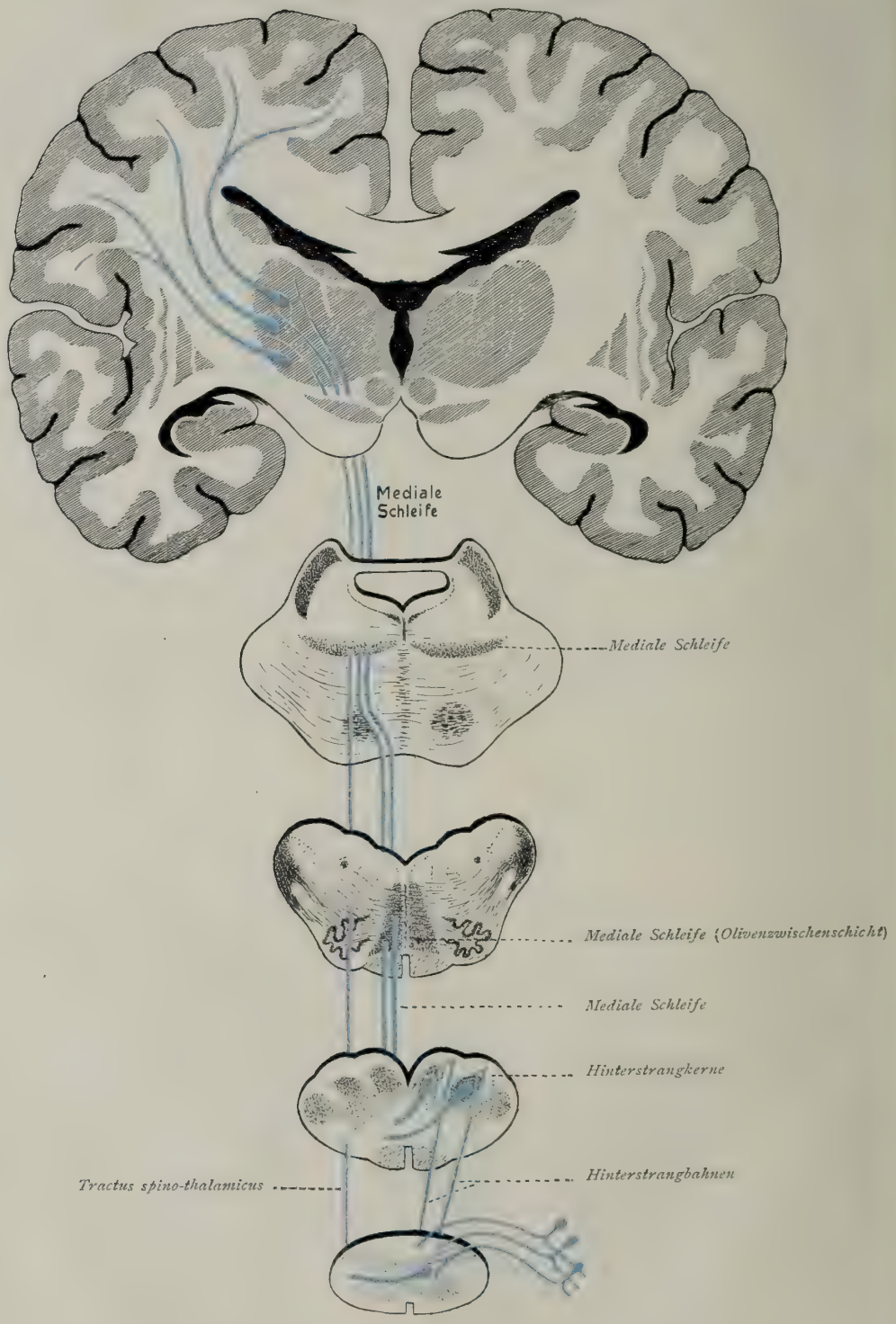

Fig. 151. Verlauf der medialen Schleife.

im Centrum medianum — Luys — findet; es ist allgemein unter dem Namen »mediale Schleife« — Lemniscus medialis bekannt, wird auch als Tractus bulbo-thalamicus bezeichnet.

Diese mediale Schleife setzt sich aber nicht nur aus Fasern zusammen, die von den Hinterstrangkernen herkommen. Im Verlaufe durch die Medulla oblongata werden die Fasern durch solche verstärkt, die vom Rückenmark herkommen und die wir als Tractus spino-thalamicus kennen gelernt haben. Außerdem kommen, wie wir später sehen werden, dazu noch Fasern aus den Endkernen sensibler Hirnnerven. Alle diese Fasern zusammen bilden dann die mediale Schleife, die im Thalamus endet.

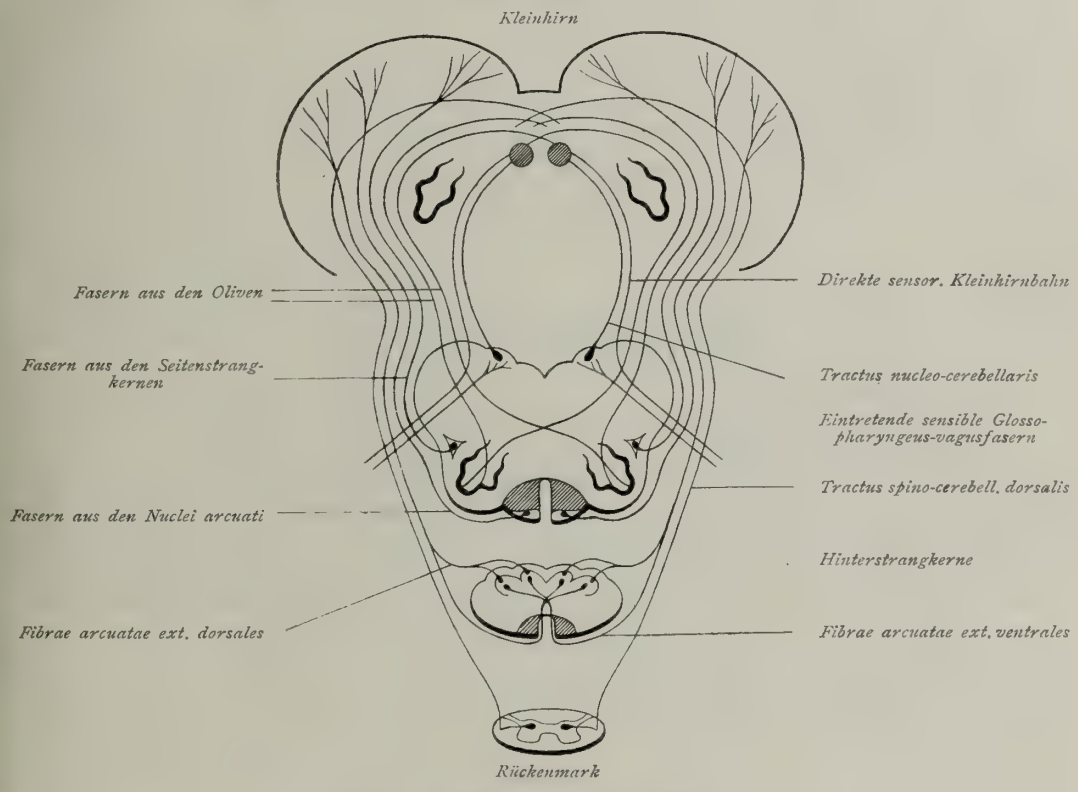

Fig. 152. Bildung des Corpus restiforme.

Aus den Hinterstrangkernen entwickeln sich aber noch andere Bahnen, sie verbinden diese Kerne mit dem Kleinhirn. Solche Fasern ziehen einmal zunächst wie die soeben erwähnten als Fibrae arcuatae internae gegen die Mittellinie und kreuzen daselbst. Sie verlaufen nun aber nicht longitudinal in der Olivenzwischenschicht, sondern ziehen längs der Raphe ventral bis zur Fissura mediana anterior, dann um die Pyramiden und Oliven als Fibrae arcuatae externae ventrales dorsalwärts und als Bestandteile des Corpus restiforme in das Kleinhirn. Andere Fasern treten dorsalwärts aus den Hinterstrangkernen aus und ziehen direkt als Fibrae arcuatae externae dorsales zum Corpus restiforme (Fig. 152).

Damit kommen wir nun auch zur Besprechung der Konstitution des Corpus restiforme oder des unteren Kleinhirnschenkels.

Das Corpus restiforme besteht aus zwei Hauptteilen, aus einer lateralen und einer medialen Abteilung.

Die laterale Abteilung wird durch folgende Faserbündel gebildet:

a) durch den Tractus spino-cerebellaris dorsalis oder die Flechsigsche Kleinhirnseitenstrangbahn;

Das Gowerssche Bündel zieht, wie bereits erwähnt, ebenfalls zum Kleinhirn, gelangt aber nicht mit dem Corpus restiforme dahin, sondern erst weiter oben, indem es nach Umkreisung der Bindearme mit letzteren zum Kleinhirn verläuft (Fig. 153 und 74).

b) durch die Fasern aus den gleichseitigen und den kontralateralen Hinterstrangkernen: Fibrae arcuatae externae dorsales et ventrales;

c) durch wenige Fasern aus den Nuclei arcuati oder Pyramidenkernen;

d) durch Fasern aus den Seitenstrangkernen;

e) durch Fasern aus den unteren Oliven.

Diese letzteren Fasern — Tractus olivo-cerebellaris — bilden die Hauptmasse der lateralen Abteilung, sie stammen außerdem zum größten Teil aus den kontralateralen Oliven, wenige Fasern kommen auch aus den gleichseitigen Oliven. — Die Endigung der Fasern dieser lateralen Abteilung erfolgt in der Rinde des Wurms.

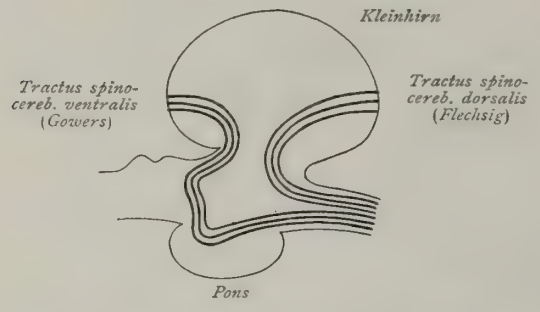

Fig. 153. Schematische Darstellung des Verlaufes des Tractus spino-cerebellaris dorsalis und ventralis.

Die mediale Abteilung besteht aus zwei Hauptkategorien von Fasern. Die einen Fasern sind sensible Wurzelfasern einzelner Hirnnerven, so des Trigeminus und des Vestibularis, die direkt zum Kleinhirn ziehen, sie bilden die direkte sensorische Kleinhirnbahn — Edinger —. Die anderen Fasern verbinden die sensibeln Hirnnervenkerne mit dem Kleinhirn. Die Endigung der Fasern beider Bündel erfolgt zum größten Teil im Nucleus tegmenti. Fasern ziehen auch umgekehrt vom Nucleus tegmenti zu den Endkernen, auch der Deiterssche und Bechterewsche Kern erhalten solche Fasern. Dieses Bündel, das die Endkerne der sensibeln Hirnnerven mit dem Kleinhirn in Beziehung bringt, wird als Tractus nucleo-cerebellaris bezeichnet, es bildet gegenüber der direkten sensorischen Kleinhirnbahn eine indirekte sensorische Kleinhirnbahn.

Als besonderes vom Nucleus tecti der gekreuzten Seite und vielleicht auch vom Nucleus dentatus ausgehendes absteigendes Bündel ist der Tractus cerebello-bulbaris oder fastigio-bulbaris zu nennen. Das Bündel wird auch als Hackenbündel des Bindearms, Tractus uncinatus (Russel-Thomas) bezeichnet. Die Fasern ziehen über das Brachium conjunctivum und gelangen im weiteren Verlaufe in die mediale Abteilung des unteren Kleinhirnschenkels. Die Endigung erfolgt zum Teil im Deiterschen Kern, zum Teil erst in caudaleren Gebieten in bestimmten Kerngruppen der Medulla oblongata und unter Abgabe von Kollateralen an motorische Hirnnervenkerne (V, VII, X). Nach Cajal wird dieses absteigende Kleinhirnbündel vor allem durch Collateralen der Fasern des oberen Kleinhirnschenkels gebildet.

Bezüglich der unteren Oliven haben wir gesehen, daß aus ihnen ein mächtiges Faserbündel entspringt, das zum kontralateralen Corpus restiforme und mit diesem zum Kleinhirn zieht. Eine verschwindend kleine Zahl Fasern entspringen umgekehrt in der Rinde des Kleinhirns und ziehen zur gegenüberliegenden Olive. Außerdem besitzt die Olive, wie wir bereits erfahren haben, noch weitere Verbindungen. So verbindet der Tractus spino-olivaris oder die Helwegsche Dreikantenbahn die Olive mit dem Rückenmark, und vom Thalamus herkommend zieht der Tractus thalamo-olivaris oder die centrale Haubenbahn zur Olive.

Zwischen den beiden Oliven dehnt sich, wie bereits erwähnt, die Olivenzwischenschicht oder die mediale Schleife aus, ein Feld, das auf Querschnitten zu beiden Seiten der Raphe liegt (Siehe III. Teil). Dorsal, gleichsam als Spitze dieses Feldes, finden wir ein kleines Bündel ebenfalls längs verlaufender Fasern, das ist das hintere Längsbündel oder der Fasciculus longitudinalis medialis. Wir werden darauf später näher eintreten (siehe N. vestibuli). Lateral von der Olivenzwischenschicht dehnt sich dorsal von den Oliven ein Feld aus, das neben zahlreichen zerstreut gelegenen Zellen longitudinal verlaufende Fasern führt. Es ist das die Fortsetzung des Processus oder der Formatio reticularis des Rückenmarks nach oben; das Feld wird als Assoziationsfeld der Medulla oblongata bezeichnet. Diese Formatio reticularis dehnt sich weit in das Mittelhirn hinauf aus und baut sich aus zahlreichen Verbindungsbahnen von kürzerem oder längerem Verlaufe auf, wodurch die mannigfachsten Beziehungen zwischen bestimmten Nervenkernen vermittelt werden können; vor allem ist wahrscheinlich, daß innerhalb dieser Formatio reticularis jene Assoziationsfasern verlaufen, welche die Kerne des Vagus, Facialis und Phrenicus zur gemeinsamen Tätigkeit bei der Atmung miteinander verbinden.

Ursprung der Hirnnerven.

Nervus opticus.

Die Fasern des Nervus opticus entspringen in der Retina und sind die Nervenfortsätze der in der Ganglienzellenschicht gelegenen Ganglienzellen. Sie ziehen zum Chiasma. Hier tritt ein Teil der Fasern zum Tractus opticus der anderen Seite über, der andere Teil zieht direkt im homolateralen Tractus weiter. Die Endigung der Fasern erfolgt im Corpus geniculatum laterale, im vorderen Vierhügel und im Pulvinar; diese Endstätten werden als primäre Opticuscentren bezeichnet. Vom Corpus geniculatum laterale und vom Pulvinar thalami aus ziehen Fasern durch den hintersten Teil des hinteren Schenkels der Capsula interna als Gratioletsche Sehstrahlung zum sekundären oder kortikalen Centrum in der Rinde des Cuneus. Umgekehrt verlaufen auch Fasern vom Sehcentrum zu den primären Centren. — Zu erwähnen ist ferner, daß auch Fasern existieren, die in den primären Centren entspringen und in der Retina enden.

Die eigentlichen Sehfasern finden ihre Endigung im Corpus geniculatum laterale und im Pulvinar thalami. Den zu den vorderen Vierhügeln ziehenden Sehnervenfasern kommt eine besondere Aufgabe zu. Von den vorderen Vierhügeln können Erregungen auf den in der

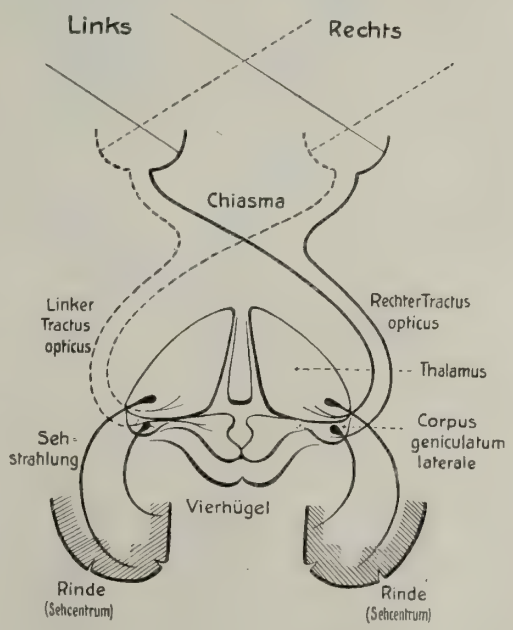

Fig. 154. Sehbahn.

Tiefe gelegenen Oculomotoriuskern übertragen werden, es erfolgt dadurch die Auslösung des Pupillarreflexes. Die diesen Reflex vermittelnden, im vorderen Vierhügel endenden Sehnervenfasern bezeichnet man daher auch als »Pupillarfasern«.

Der Pupillarreflex besteht in einer Verengerung der Pupille bei Lichteinfall. Die Reaktion betrifft stets beide Augen: wenn das Licht bloß auf ein Auge fällt, dann erfolgt die Verengerung der Pupille nicht nur auf diesem gereizten Auge — direkte Reaktion, sondern auch auf dem anderen Auge — consensuelle Reaktion.

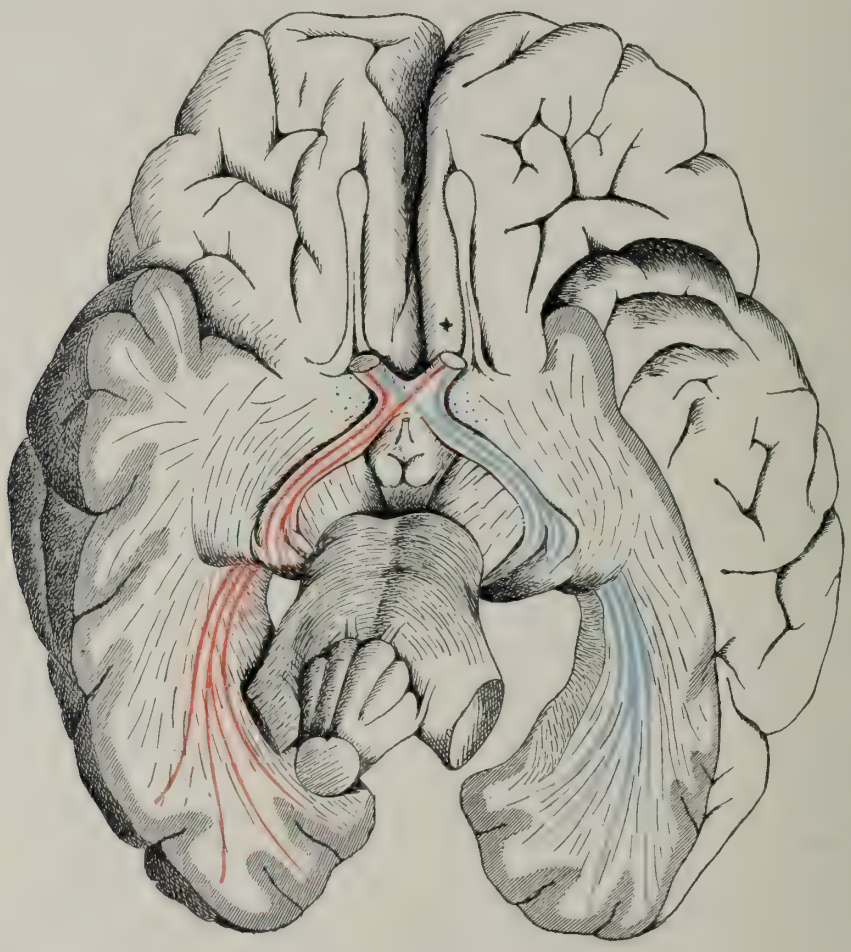

Fig. 155. Verlauf der Sehbahn.

Die intercentralen Bahnen des Pupillarreflexes sind nicht sicher festgestellt. Sicher ist, daß die ganze Reflexbahn aus mehreren aufeinanderfolgenden Neuronen zusammengesetzt ist. Die Erregung geht

a) von der Retina zum vorderen Vierhügel,

b) vom vorderen Vierhügel zum Kern des N. oculomotorius,

c) vom Kern des N. oculomotorius zum Ganglion ciliare,

d) vom Ganglion ciliare zum M. sphincter pupillae.

Da die Belichtung eines Auges eine gleichmäßige Verengerung beider Pupillen bedingt, der Reflex also gleichseitig und gekreuzt erfolgt, muß von dem einen Vierhügel aus die Erregung entweder auf beide Oculomotoriuskerne übertragen werden können, oder es muß von dem einen Oculomotoriuskern aus sowohl der rechte wie der linke M. sphincter pupillae erregt werden können. Durch welche Faserbündel die Übertragung der Erregung vom vorderen Vierhügel zum Oculomotoriuskern erfolgt, ist nicht sicher festgestellt. In Fig. 156 ist die Reflexbahn schematisch dargestellt, dabei wurde angenommen, daß vom vorderen Vierhügel ausgehende Fasern zu beiden Oculomotoriuskernen gelangen.

Die Kenntnis des Verlaufs der Sehnervenfasern, speziell der Semidecussation, ermöglicht uns die Erklärung einer der wichtigsten Sehstörungen, der Hemianopsie (Halb nicht sehen) oder Hemiopie (Halbsehen). Wird durch eine Läsion die Leitung in einem Tractus opticus, z. B. im linken, unterbrochen, dann können die von den linken Retinahälften beider Augen ausgehenden Erregungen nicht mehr bis zum kortikalen Centrum in der linken Hemisphäre geleitet werden, die rechten Gesichtsfeldhälften gehen verloren, von allen fixierten Gegenständen werden nur mehr die linken Hälften gesehen (Vergleiche Fig. 154). Wir sprechen in diesem Fall von gleichseitiger oder homonymer Hemianopsie oder Hemiopie. Läsion des linken Tractus führt zu rechtsseitiger homonymer Hemianopsie oder zu linksseitiger Hemiopie, Läsion des rechten Tractus führt zu linksseitiger homonymer Hemianopsie oder zu rechtsseitiger Hemiopie. Homonyme Hemianopsie tritt natürlich nicht nur bei Läsion des Tractus opticus, sondern auch bei Läsion der sekundären Sehbahn vom primären zum sekundären Centrum, also innerhalb des Verlaufs der Gratioletschen Sehstrahlung oder bei Läsion des kortikalen Centrums ein. — Bezüglich der Diagnose des Sitzes der Läsion bei homonymer Hemianopsie kommt der Pupillarreaktion eine gewisse Bedeutung zu. Ist bei homonymer Hemianopsie bei Beleuchtung der unempfindlichen Retinahälfte der Lichtreflex der Pupille verloren gegangen, dann sitzt die Läsion im Tractus (Wernickes hemianopische Pupillenstarre oder hemiopische Pupillenreaktion). Ist dagegen der Lichtreflex der Pupille intakt, dann sitzt die Läsion höher, z. B. in der inneren Kapsel oder in der Hirnrinde. In der Mehrzahl der Fälle von homonymer Hemianopsie handelt es sich um Tumoren des Occipitallappens, die auf einer Läsion des Tractus opticus beruhenden Fälle gleichseitiger Hemianopsie sind seltener. Zu berücksichtigen sind auch die bei Hemianopsie auftretenden Komplikationen, wie Hemiplegie, Hemiparese, Krämpfe, aphasische Störungen (bei rechtsseitiger Hemianopsie).

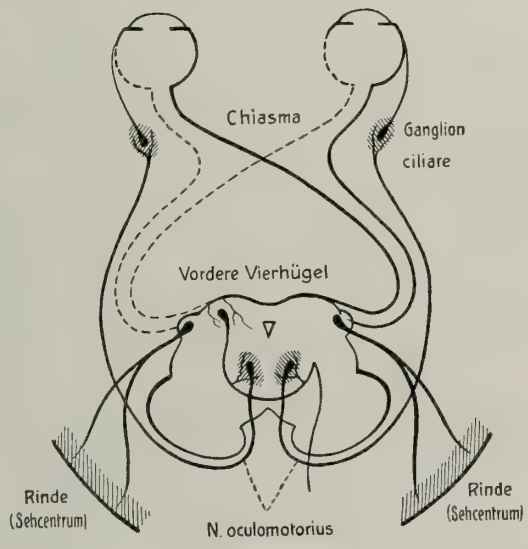

Fig. 156. Schematische Darstellung der Pupillarreflexbahn.

Der gleichseitigen oder homonymen Hemianopsie steht die ungleichseitige oder heteronyme Hemianopsie gegenüber, die seltener auftritt wie die homonyme. Fehlen beiderseits die temporalen Gesichtsfeldhälften, dann bezeichnet man diese heteronyme Hemianopsie als temporale Hemianopsie. In solchen Fällen sitzt die Läsion im Chiasma, und zwar in der Mitte oder im vorderen oder hinteren Winkel des Chiasma. Es werden dabei die kreuzenden Fasern betroffen. Temporale Hemianopsie wird z. B. bei Akromegalie beobachtet, wo durch Vergrößerung der Hypophysis cerebri das Chiasma in Mitleidenschaft gezogen wird. Fehlen beiderseits die nasalen Gesichtsfeldhälften, dann spricht man von nasaler Hemianopsie, es werden die ungekreuzt verlaufenden Fasern betroffen (Druck des Chiasma jederseits im lateralen Winkel durch erweiterte Carotiden).

Nervus oculomotorius.

Der Nervus oculomotorius nimmt seinen Ursprung im Nucleus nervi oculomotorii, der im Bereich des vorderen Vierhügels ventral vom Aquaeductus Sylvii im Boden des centralen Höhlengraus liegt (vgl. hier bezüglich der Lage der Hirnnervenkerne auch Fig. 88 und 89). Der Kern besteht aus einem medial gelegenen Medialkern und einem paarigen

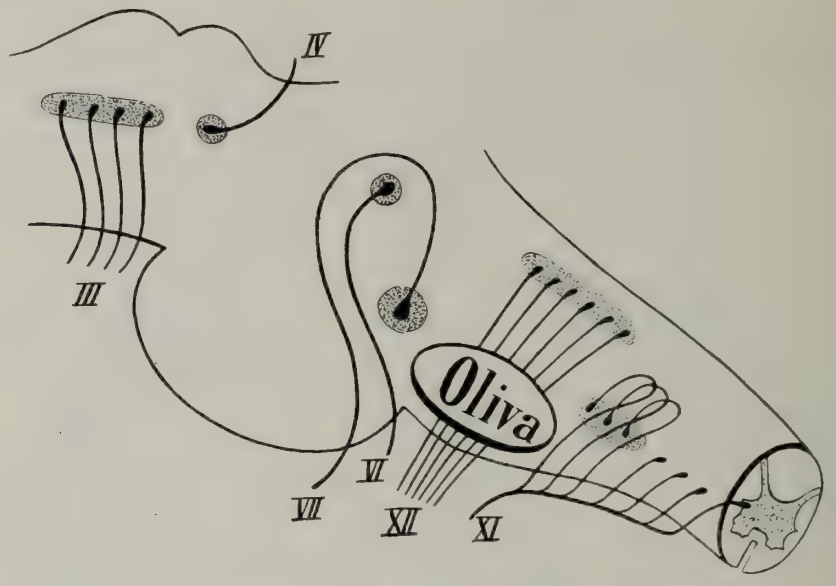

Fig. 157. Darstellung des Ursprungs der motorischen Hirnnerven.

großzelligen Lateralkern. Der Nerv führt Fasern, die aus dem Mediankern, dem gleichseitigen und zum Teil auch aus dem gekreuzten Lateralkern stammen; sie ziehen in lateral konvexem Bogen ventralwärts und treten im Sulcus nervi oculomotorii medial vom Pedunculus cerebri aus dem Hirn aus. Die willkürliche Innervation des Kernes erfolgt, wie bei allen motorischen Hirnnervenkernen, von der Hirnrinde aus, von wo aus die Leitung zum Kern erfolgt. Wir können also die ganze Leitung einteilen in:

das centrale Neuron: Hirnrinde — Kern und
das periphere Neuron: Kern — peripherer Nerv — Muskel.

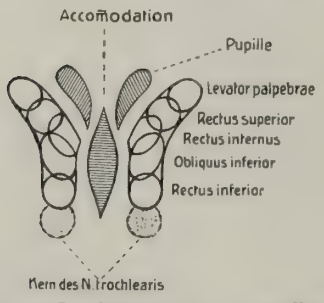

Fig. 158. Schematische Darstellung des Kerngebietes des Oculomotorius. Nach Bernheimer.

Es ist indessen noch besonders darauf hinzuweisen, daß wir den Verlauf der centralen Bahn noch nicht kennen, wahrscheinlich setzt sich diese Bahn aus mehreren Neuronen zusammen. Auch bezüglich der kortikalen Centren existieren verschiedene Angaben (Gyr. angularis, Occipitallappen, Frontallappen); als Centrum für die willkürliche Blickwendung wird indessen fast allgemein die Region im hinteren Teil der zweiten Frontalwindung angenommen.

Untersuchungen haben ergeben, daß der ganze Kern aus bestimmten Zellgruppen aufgebaut ist, derart, daß einer bestimmten Zellgruppe stets die Fasern für einen bestimmten Muskel entstammen. Auf diese speziellen Kernabteilungen soll nicht näher eingetreten werden aus dem Grunde, als diese Verhältnisse bis jetzt keineswegs sicher festgestellt sind. Fig. 158

zeigt die einzelnen Zellgruppen des Kerns dargestellt nach Untersuchungen von BERNHEIMER an Affen, in der Mitte den medialen Hauptkern, zu beiden Seiten den lateralen Hauptkern mit seinen verschiedenen Abteilungen, und medial von letzteren den kleinen lateralen Kern, der auch als EDINGER-WESTPHALscher Kern bezeichnet wird.

Nervus trochlearis.

Der Nervus trochlearis nimmt seinen Ursprung im Nucleus nervi trochlearis, der in der caudalen Verlängerung des Oculomotoriuskerns im Bereich der hinteren Vierhügel gelegen ist. Die Fasern ziehen dorsalwärts, kreuzen sich im Velum medullare anterius und treten hinter den Vierhügeln zu beiden Seiten des Frenulum veli medullaris anterioris aus dem Hirn aus. Wie beim Oculomotorius haben wir auch hier wieder:

Neuron I: Hirnrinde — Kern,
Neuron II: Kern — peripherer Nerv — Muskel.

Nervus abducens.

Der Kern des Nervus abducens liegt im Boden der Rautengrube im Colliculus facialis. Die aus dem Kern austretenden Fasern ziehen ventralwärts und treten am hinteren Rand der Brücke aus dem Hirn aus.

Neuron I: Hirnrinde — Kern,
Neuron II: Kern — peripherer Nerv — Muskel.

Nervus trigeminus.

Hier haben wir einen motorischen Teil und einen sensibeln Teil zu unterscheiden (Fig. 159 und 160).

a) Motorischer Teil. Das centrale Neuron nimmt seinen Ursprung in der Hirnrinde im unteren Drittel der Centralwindungen, zieht mit der Pyramidenbahn abwärts und endet im

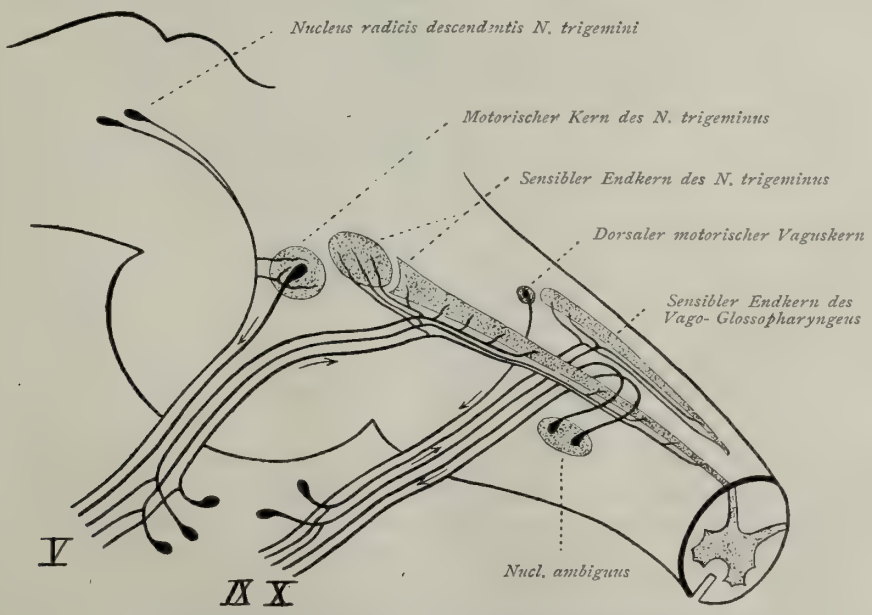

Fig. 159. Darstellung des Verlaufs der Nn. trigeminus, vagus und glossopharyngeus.

motorischen Hauptkern im dorsolateralen Teil der Brückenhaube. Das periphere Neuron entspringt in diesem motorischen Kern, zum Teil bezieht es auch Fasern aus dem kontralateralen motorischen Kern; die Fasern treten als Portio minor Nervi trigemini aus der Brücke aus und ziehen zu den Muskeln. — Eine kleine motorische Wurzel stammt aus kleinen Zellen, die im Vierhügelgebiet lateral vom Aquaeductus Sylvii liegen — Nucleus radicis descendentis Nervi trigemini —. Dieser Zellengruppe schließt sich caudalwärts das Zellengebiet des Locus caerulus an. Die aus diesen Zellen stammenden Fasern ziehen nach Abgabe von Kollateralen an den motorischen Hauptkern mit dem peripheren Neuron weiter.

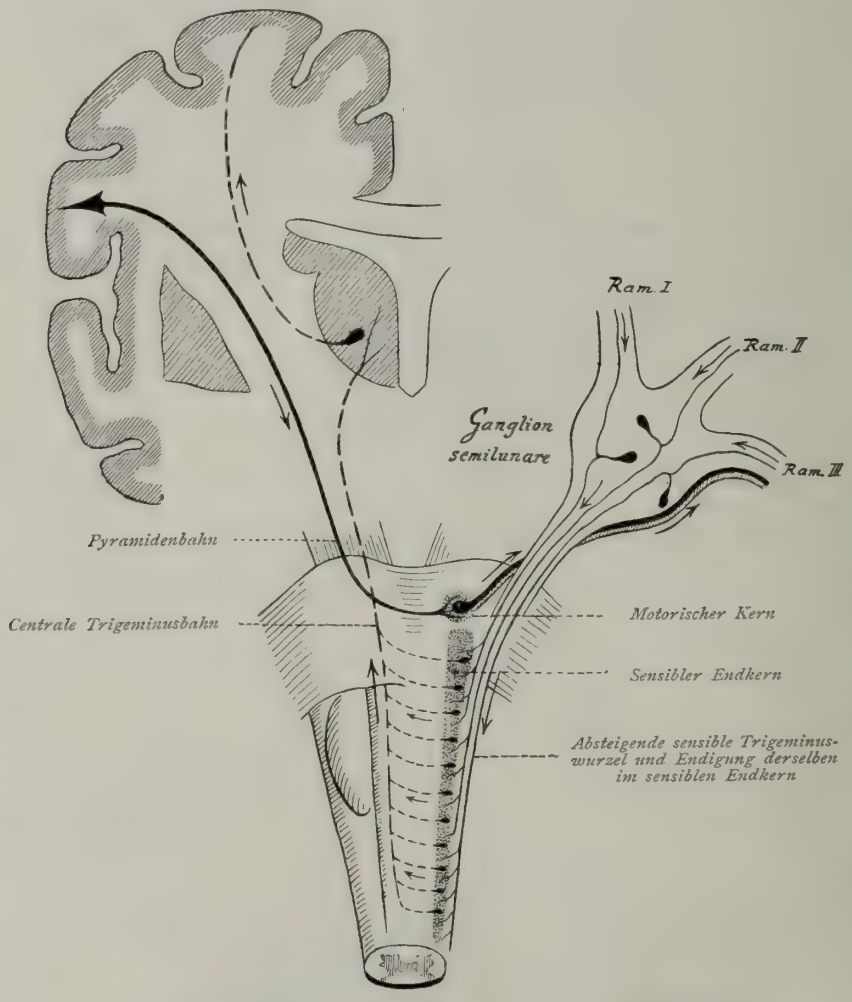

Fig. 160. Schematische Darstellung des Ursprungs des N. trigeminus.

b) Sensibler Teil. Der Ursprung des sensibeln Teiles liegt im Ganglion Gasseri. Die Nervenfortsätze der unipolaren Ganglienzellen dieses Ganglion teilen sich in zwei Äste. Die einen Äste ziehen peripherwärts als peripherer Nerv, die anderen Äste ziehen centralwärts, treten als Portio major Nervi trigemini in die Brücke ein und ziehen bis zum sensibeln Endkern des Trigeminus, neben dem motorischen Kern. Hier teilt sich jede Faser in einen auf- und absteigenden Ast. Der aufsteigende Ast endet im Nucleus sensibilis Nervi trige-

mini, der in der Brückenhaube neben dem motorischen Kerne gelegen ist. Der absteigende Ast endet unter Abgabe von zahlreichen Kollateralen in einem Kern, der nichts anderes ist als die caudale Verlängerung des Nucleus sensibilis. Die absteigenden Äste bilden zusammen den Tractus spinalis nervi trigemini; der Kern, in welchem dieser Tractus endet, wird als Nucleus tractus nervi trigemini bezeichnet. Dieser absteigende Tractus sowie der Kern können weit nach unten bis in das Halsmark verfolgt werden, der Kern ist in seinem caudalsten Teil identisch mit der dem Hinterhorn aufsitzenden Substantia gelatinosa Rolandi. Aus dem sensibeln Endkern entspringt nun das II. Neuron. Die Fasern ziehen nach der Mittellinie, geben in diesem Verlaufe Kollateralen zum Facialiskern ab, ziehen zur anderseitigen Olivenzwischenschicht, verlaufen dann frontalwärts (z. Teil innerhalb der medialen Schleife, z. Teil als besonderes mehr lateral aufsteigendes Bündel) und treten späterhin mit der medialen Schleife in den Thalamus ein. An dieses II. Neuron schließt sich endlich ein drittes an, das den Thalamus mit der Körperfühlsphäre verbindet. — Zu erwähnen sind noch sensible Fasern, die direkt als Bestandteile der direkten sensorischen Kleinhirnbahn nach dem Kleinhirn ziehen, ferner Fasern, die vom sensibeln Endkern aus als Bestandteile des Tractus nucleo-cerebellaris zum Kleinhirn ziehen.

Nervus facialis und Nervus intermedius Wrisbergi.

Der Nervus facialis entspringt im Facialiskern, der im ventralen Gebiet der Brückenhaube ventrolateral vom Abducenskern gelegen ist. Die aus dem Kern austretenden Fasern ziehen zunächst dorsalwärts, umziehen den Abducenskern — Facialisknie, Colliculus facialis —, verlaufen dann ventralwärts und treten am hinteren Rande der Brücke vor und lateral von der Olive aus dem Hirn aus. Die willkürliche Innervation des Kernes erfolgt durch Fasern, die vom unteren Drittel der Centralwindungen herkommen, mit der Pyramidenbahn durch die innere Kapsel (Knie der inneren Kapsel), dann durch den Hirnschenkelfuß zur Brücke und schließlich zum homo- und kontralateralen Facialiskern ziehen. Wie bei den anderen motorischen Hirnnerven haben wir auch hier wieder:

Neuron I: Hirnrinde — Kern,
Neuron II: Kern — peripherer Nerv — Muskel.

Ähnlich dem Oculomotoriuskern zeigt auch der Facialiskern eine Gruppierung in verschiedene Zellgruppen. Vor allem unterscheidet man zwei Hauptgruppen, einen oberen und einen unteren Facialiskern. Der obere Kern enthält Zellen, deren Achsenzylinder in ihrer Gesamtheit den oberen Facialisast bilden, der untere solche, deren Achsenzylinder zusammen den unteren Facialisast bilden. Weiterhin ist zu bemerken, daß es der obere Facialiskern ist, welcher bilateral, d. h. vom motorischen Centrum beider Hemisphären aus innerviert wird, was für die Pathologie von Wichtigkeit ist; denn diese bilaterale Innervation des oberen Facialiskerns erklärt uns, wie bei centraler Facialislähmung die vom oberen Facialisast innervierten Muskeln von der Lähmung nicht betroffen werden, weil die Innervation immer noch vom anderen nicht lädierten centralen Neuron aus erfolgen kann, während bei peripherer Facialislähmung sämtliche vom oberen und unteren Facialisast innervierten Muskeln gelähmt sind.

Der Nervus intermedius Wrisbergi (Sapolinischer Nerv, von Sapolini auch als 13. Hirnnerv bezeichnet), der mit dem N. facialis peripherwärts zieht und weiterhin in die Chorda tympani übergeht, ist ein gemischter Nerv. Die motorischen Fasern nehmen ihren Ursprung in einem kleinen Kern dorsomedial vom Facialiskern. Die sensiblen Fasern entspringen im Ganglion geniculi. Die aus den Zellen dieses Ganglions stammenden Nervenfortsätze teilen sich in zwei Äste. Die einen Äste ziehen peripherwärts und bilden nach Vereinigung

mit den motorischen Fasern den peripheren Nervus intermedius, der sich in die Chorda tympani fortsetzt. Die anderen Äste ziehen centralwärts, treten ins Gehirn ein und enden im Nucleus tractus solitarii (siehe Geschmacksleitung).

Nervus acusticus.

Der Nervus acusticus besteht aus dem Nervus cochleae und dem Nervus vestibuli.

1. Nervus cochleae.

Er nimmt seinen Ursprung im Ganglion spirale cochleae. Die peripherwärts ziehenden Fasern dieser bipolaren Ganglienzellen verlaufen zu den Hörzellen, die centralwärts ziehenden Fasern treten in das Gehirn ein und enden in zwei Kernen, in dem ventral und lateral vom Corpus restiforme gelegenen Nucleus ventralis nervi cochleae und in dem mit letzterem zusammenhängenden und dorsal gelegenen Nucleus dorsalis nervi cochleae oder dem Tuberculum acusticum. An dieses erste periphere Neuron schließt sich nun ein zweites centrales an.

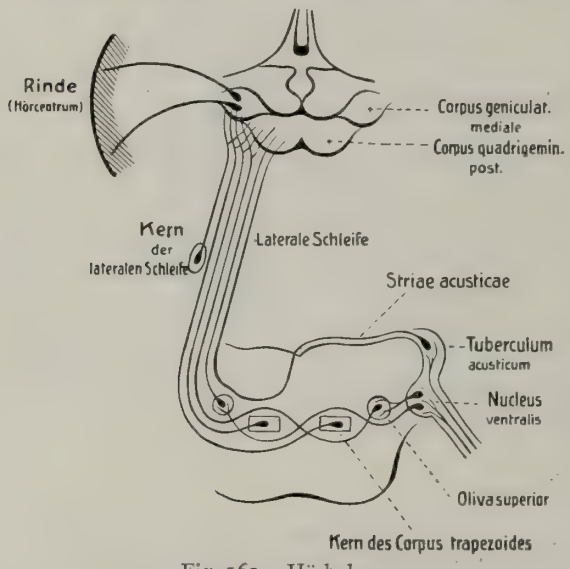

Fig. 161. Hörbahn.

a) Aus dem Nucleus ventralis ziehen Fasern zur Mittellinie und bilden zunächst das Corpus trapezoides. Die Fasern werden verstärkt durch solche, die von der oberen Olive und vom Kern des Corpus trapezoides herkommen. Nach Überschreiten der Mittellinie ziehen die Fasern weiter, einige enden in der kontralateralen oberen Olive, die weiterziehenden Fasern werden auch hier wieder durch solche verstärkt, die von der kontralateralen oberen Olive, sowie vom kontralateralen Kern des Corpus trapezoides herkommen. Alle Fasern bilden dann zusammen ein Bündel, die laterale Schleife — Lemniscus lateralis, die ihre Endigung im Corpus geniculatum mediale und, meist mit Kollateralästen, im hinteren Vierhügel findet. Einige Fasern ziehen bis zum vorderen Vierhügel. Die laterale Schleife nimmt außerdem noch Fasern auf, die einem Kern entstammen, der mitten im Faserbündel gelegen ist und als Kern der lateralen Schleife bezeichnet wird.

b) Aus dem Nucleus dorsalis oder dem Tuberculum acusticum ziehen Fasern um das Corpus restiforme und als Striae acusticae nach der Mittellinie, treten in die Tiefe, kreuzen sich in der Raphe, ziehen gegen die kontralaterale Olive und schließen sich weiterhin der lateralen Schleife an, mit der sie ebenfalls im Corpus geniculatum mediale enden.

Im Corpus geniculatum mediale nimmt nun ein drittes Neuron seinen Ursprung. Die Fasern ziehen zur Rinde des Hörcentrums im Gyrus temporalis superior. Es verlaufen auch umgekehrt Fasern von der Rinde des Hörcentrums zum Corpus geniculatum mediale und zum hinteren Vierhügel.

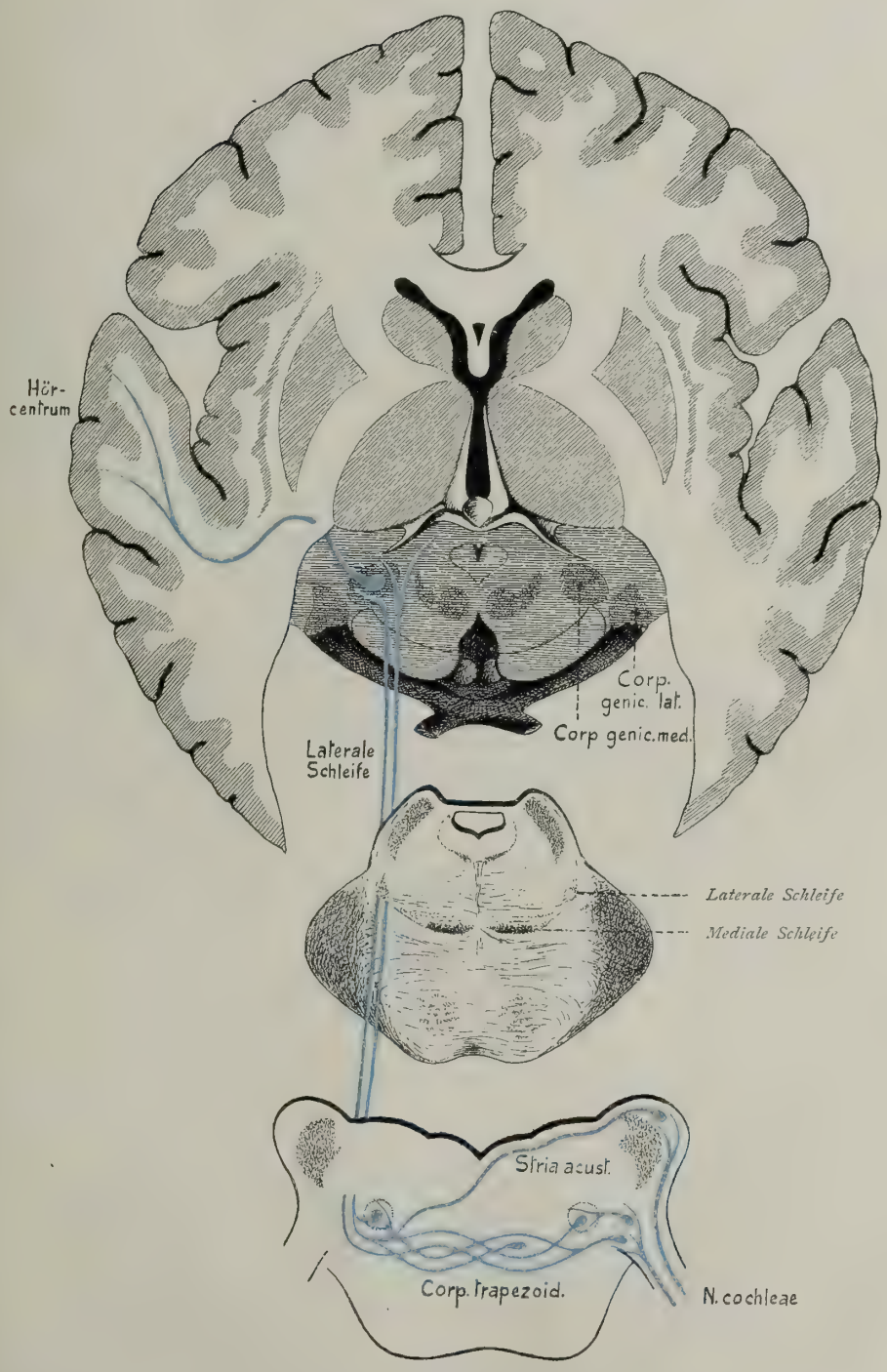

Fig. 162. Verlauf der Hörbahn.

2. Nervus vestibuli.

Er nimmt seinen Ursprung im Ganglion vestibulare s. Ganglion Scarpae. Die peripherwärts ziehenden Fasern dieser Ganglienzellen verlaufen zu den Ampullen, die centralwärts ziehenden Fasern treten in das Gehirn ein und teilen sich in auf- und absteigende Äste. Die absteigenden Äste bilden eine absteigende Vestibulariswurzel und enden in einem bis zu den Hinterstrangkernen ziehenden Kern, im Nucleus nervi vestibularis spinalis. Die aufsteigenden Äste enden im Nucleus medialis s. triangularis, ferner im lateralen Deitersschen und im oberen Bechterewschen Kern. Aus allen diesen Endkernen ziehen Fasern zum Wurm des Kleinhirns als Bestandteile des Tractus nucleo-cerebellaris. Ein Teil der Vestibularisfasern zieht auch direkt als Bestandteil der direkten sensorischen Kleinhirnbahn zum Dachkern des Kleinhirns, die Fasern geben in ihrem Verlaufe Kollateralen zum Deitersschen Kern ab. Der mediale Kern steht durch Fasern auch in Beziehung mit der oberen Olive. Vielleicht ziehen auch Fasern zur Formatio reticularis und weiterhin zum Thalamus.

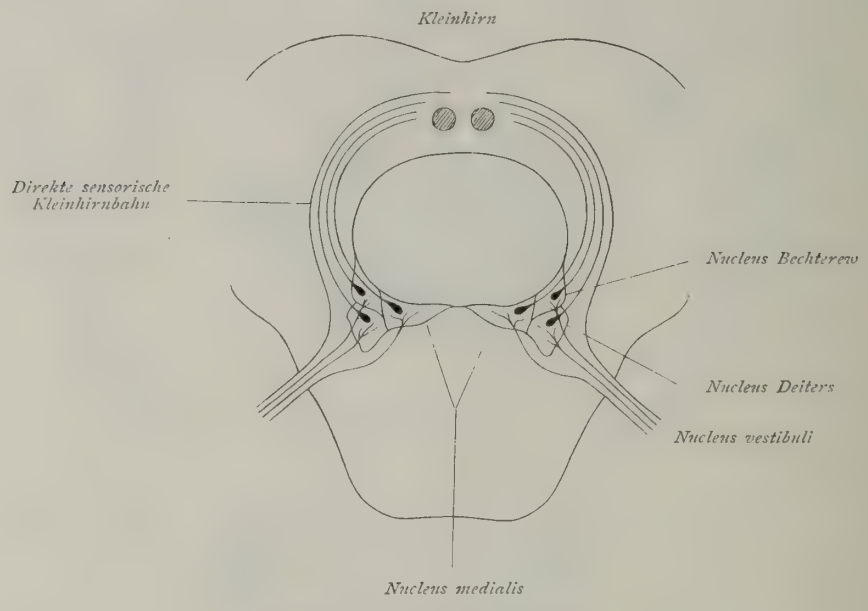

Fig. 163. Verlauf des N. vestibuli.

Hier anschließend ist das System des Deitersschen Kerns näher zu berücksichtigen. Wie wir bereits erfahren haben, entspringt im Deitersschen Kern ein Faserbündel, das zum Rückenmark zieht, der Tractus vestibulo-spinalis. In diesem Deitersschen Kern nimmt aber auch noch ein anderes Bündel seinen Ursprung, das hintere Längsbündel oder der Fasciculus longitudinalis medialis. Die Fasern ziehen vom Deitersschen Kern gegen die Mittellinie, einige überschreiten dieselbe und teilen sich dann in auf- und absteigende Äste. Die aufsteigenden Äste können weit nach vorn bis zum Kern des Oculomotorius verfolgt werden, die absteigenden Äste ziehen bis zum Vorderstrang des Rückenmarkes. Das hintere Längsbündel besteht aber nicht nur aus diesen vom Deitersschen Kern stammenden Fasern. Andere Fasern nehmen ihren Ursprung im gemeinsamen Kern der Commissura posterior und des Fasciculus longitudinalis medialis im frontalen Mittelhirn vor dem Oculomotoriuskern. Das hintere Längsbündel kann von diesem Kern weg durch das Mittel-

hirn, die Brücke, Medulla oblongata bis zum Rückenmark verfolgt werden und gibt während seines Verlaufes zahlreiche Kollateralen an die Kerne der Augenmuskelnerven ab.

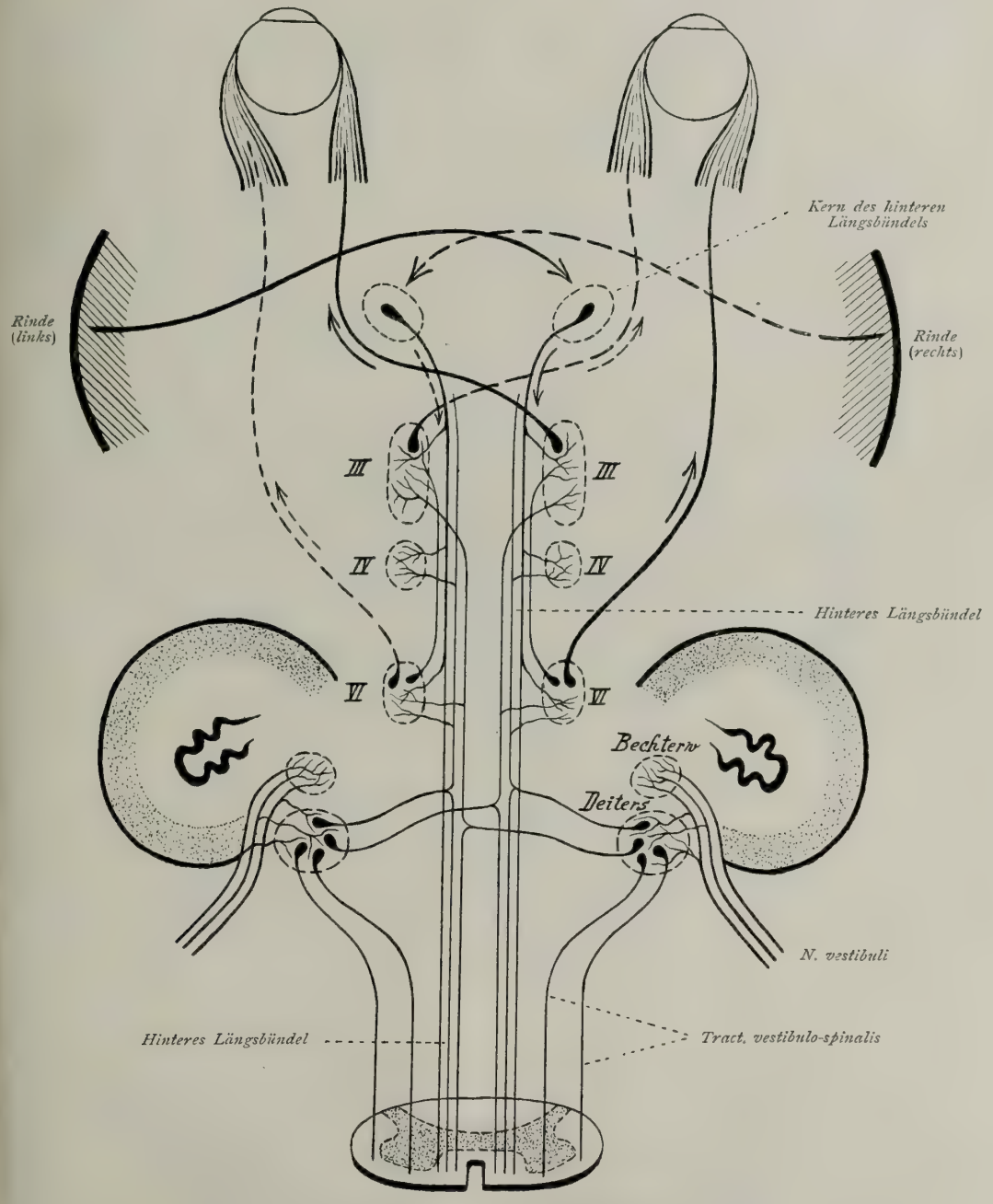

Fig. 164. Ursprung und Verlauf des hinteren Längsbündels.

Diesem Bündel kommt eine große Bedeutung zu. Es vermittelt einmal Beziehungen der verschiedenen Augenmuskelkerne zueinander, worunter vor allem solche des Abducens zum Oculomotorius in Betracht zu ziehen sind. Besonders wichtig ist dabei die Verbindung des

Abducenskerns mit jenen Zellen des Oculomotoriuskerns, aus welchen die Fasern für den Rectus internus hervorgehen, da die synergische Funktion des Rectus externus und internus, die in der konjugierten Ablenkung der Augen nach der einen Seite besteht, nur auf Grund bestehender direkter oder indirekter Verbindungen dieser beiden Kerngruppen erklärt werden kann. In Fig. 164 ist dargestellt, wie man sich das Zusammenwirken der beiden Muskeln

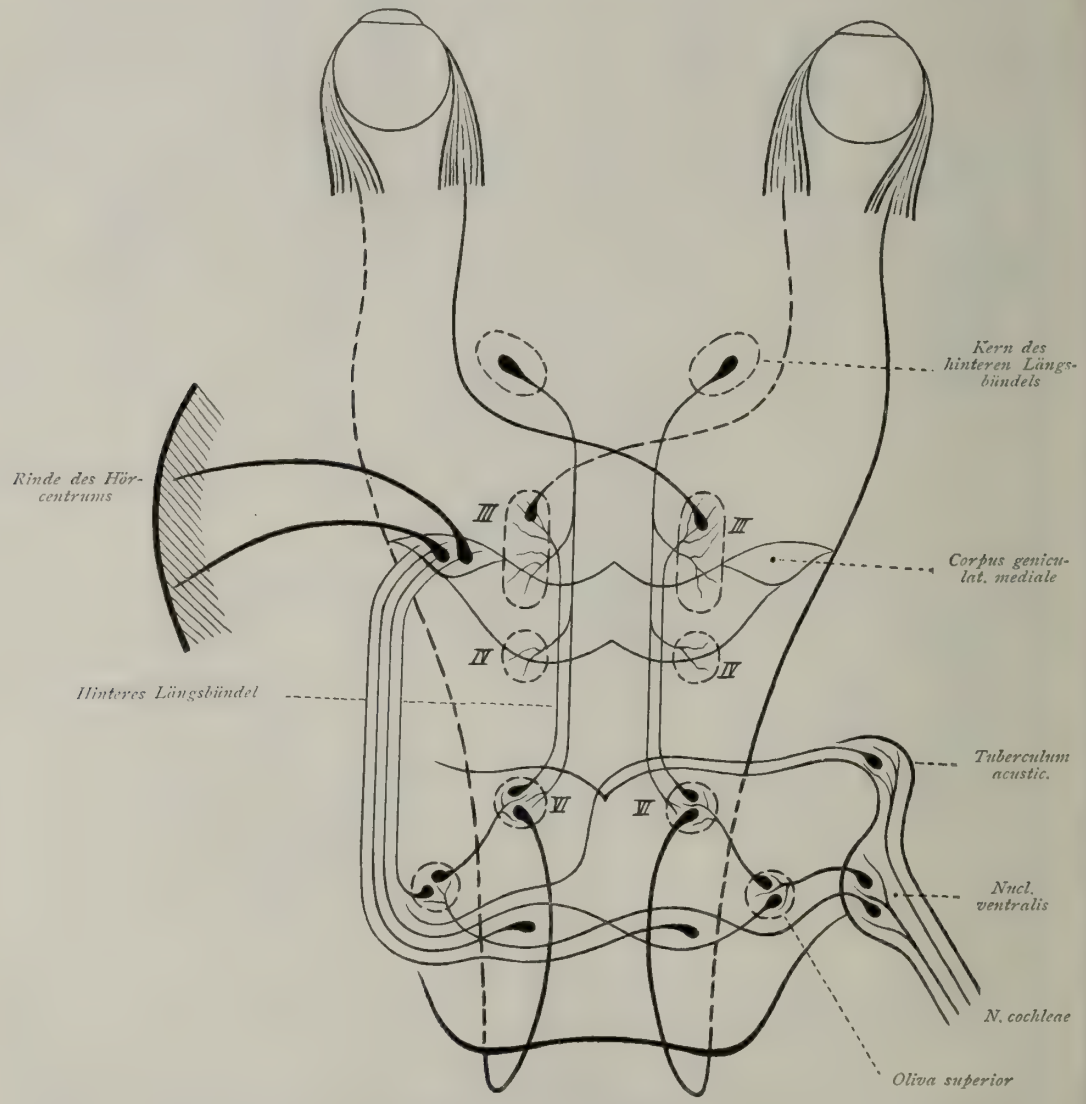

Fig. 165. Verlauf der Hörbahn. Verbindung der Oliva superior mit dem Kern des N. abducens *(VI)* und weiterhin durch das hintere Längsbündel mit den übrigen Kernen der Augenmuskelnerven *(III, IV)*.

auf anatomischer Grundlage wohl erklären kann. Sicher erwiesen ist einmal eine Verbindung des Abducenskerns mit dem gleichseitigen Oculomotoriuskern durch das hintere Längsbündel. Zweitens ist zu beachten, daß die für den Rectus internus bestimmten Nervenfasern zum großen Teil von Zellen des kontralateralen Oculomotoriuskerns entspringen. Unentschieden ist hingegen bis jetzt, ob die von dem kortikalen Centrum der synergischen Augenbewegungen

ausgehenden Bahnen zunächst in einem besonderen im Vierhügelgebiet liegenden Blickcentrum ihre erste Endigung finden oder ob sie direkt in das hintere Längsbündel einstrahlen. Jedenfalls aber erfährt diese Bahn vor dem Eintritt in das hintere Längsbündel eine totale oder partielle Kreuzung. In Fig. 164 ist diese Bahn von der Rinde bis zum Kern des hinteren Längsbündels gekreuzt dargestellt. Auf diese Weise ist nun die Erklärung für folgende Verhältnisse gegeben. Wird ein kortikales Augenbewegungscentrum, z. B. das linke gereizt, dann findet eine Ablenkung beider Augen nach rechts statt. Umgekehrt findet man bei linksseitigen Großhirnerkrankungen, welche eine Lähmung der rechten Körperhälfte zur Folge haben, häufig eine Abweichung beider Augen nach der Seite des Krankheitsherdes, also nach links, da jetzt die linksseitigen Augenmuskelnerven in ihrer Funktion überwiegen. »Dans les lésions des hémisphères, s'il y a déviation conjuguée des yeux, le malade regarde l'hémisphère lésé quand il y a paralysie et ses membres convulsés quand il y a convulsion (Grasset)«. Das Schema erklärt uns weiterhin auch die in vielen Fällen von Brückenerkrankungen auftretende Ablenkung der Augen nach der dem Krankheitsherd entgegengesetzten Seite. Liegt z. B. eine Läsion des hinteren Längsbündels in der Nähe des rechten Abducenskerns vor, dann wird infolge Überwiegen der linken Augenmuskelnerven eine Ablenkung der Augen nach links auftreten.

Dem hinteren Längsbündel kommt weiterhin eine große Bedeutung zu, als es durch jene Fasern, die im Deitersschen Kern ihren Ursprung nehmen, Beziehungen des Vestibularapparates und des Kleinhirns mit den Augenmuskelkernen und dem Rückenmark vermittelt, also Centren miteinander verbindet, die für die Erhaltung des Körpergleichgewichts und für die Orientierung im Raume wichtig sind.

Schließlich ist zu bemerken, daß dadurch, daß auch eine Verbindung der Oliva superior mit dem Abducenskern existiert, auch Beziehungen des Akusticus d. h. der Hörbahn zum Abducens und weiterhin durch das hintere Längsbündel mit den übrigen Kernen der Augenmuskelnerven vermittelt werden können, was uns das Auftreten von reflektorischen Augenbewegungen nach Schalleindrücken erklären dürfte (Fig. 165).

Nervus glossopharyngeus und vagus.

a) Motorischer Teil. Die Fasern entspringen teils im Nucleus motorius dorsalis nervi vagi et glossopharyngei, der im Boden der Rautengrube lateral vom Hypoglossuskern und medial vom Nucleus alae cinereae gelegen ist, zum größeren Teil im ventralen, in der Formatio reticularis dorsal von der dorsalen Nebenolive gelegenen Nucleus

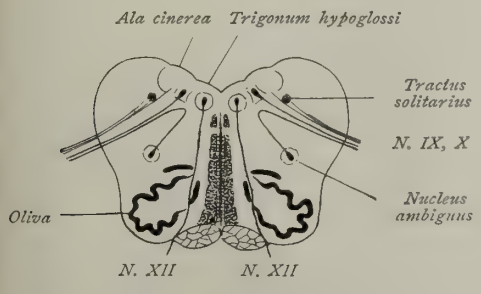

Fig. 166. Schnitt durch die Medulla oblongata. Ursprung des N. IX u. X (motorischer Teil) und des N. XII.

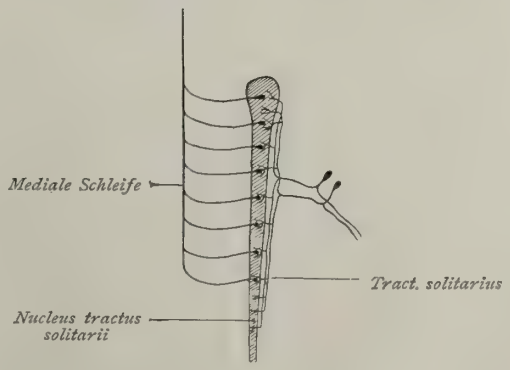

Fig. 167. Ursprung des N. IX und X, sensibler Teil.

ventralis s. Nucleus ambiguus. Die willkürliche Innervation der Kerne erfolgt von der Hirnrinde aus, wir haben also hier wieder:

Neuron I: Hirnrinde — Kern,
Neuron II: Kern — peripherer Nerv — Muskel.

b) Sensibler Teil. Die Fasern nehmen ihren Ursprung im Ganglion superius et petrosum nervi glossopharyngei bezw. im Ganglion jugulare et nodosum nervi vagi. Die aus den Zellen dieser Ganglien stammenden Nervenfortsätze teilen sich in zwei Äste; die peripherwärts ziehenden Äste bilden den peripheren sensibeln Nerv, die centralwärts ziehenden treten als sensible Wurzelfasern in das Gehirn ein und ziehen bis zu den Endkernen. Ein Teil endet im Nucleus alae cinereae, ein anderer Teil bildet eine absteigende Wurzel, den Tractus solitarius und endet in dem diesen Tractus begleitenden Kern, im Nucleus tractus solitarii. In den Endkernen entspringt das centrale Neuron. Die aus den Kernen austretenden Fasern ziehen nach der Mittellinie und zur kontralateralen Olivenzwischenschicht und verlaufen weiterhin mit der medialen Schleife zum Thalamus. Im Thalamus nimmt dann das dritte Neuron seinen Ursprung, seine Endigung erfolgt in der Hirnrinde. — Zu erwähnen sind auch hier wieder Verbindungen der sensibeln Endkerne mit dem Kleinhirn (Tractus nucleo-cerebellaris). Ferner ist nachgewiesen, daß nicht alle centralwärts ziehenden sensibeln Wurzelfasern in den Endkernen des Glossopharyngeus und Vagus enden, sondern daß ein Teil derselben sich dem absteigenden Tractus spinalis nervi trigemini anschließt.

Nervus accessorius.

Der Nervus accessorius zeigt einen cerebralen und einen spinalen Teil. Die Fasern des cerebralen Teils entstammen einem Kern, der in der caudalen Verlängerung des Nucleus ambiguus gelegen ist, ferner einem kleineren dorsal gelegenen Kern, welcher die caudale Fortsetzung des dorsalen motorischen Vaguskerns darstellt; die Fasern des spinalen Teils entstammen Zellen, die an der Basis der Seitenhörner und im dorsolateralen Teil der Vorderhörner des Rückenmarks gelegen sind, welche Zellengruppe bis zum 5.—7. Cervikalsegment verfolgt werden kann.

Neuron I: Hirnrinde — Kern,
Neuron II: Kern — peripherer Nerv — Muskel.

Bekanntlich innerviert der Accessorius die Mm. sternocleidomastoideus und trapezius. Diese Faserbündel umfassen den spinalen Teil und bilden den Ramus externus, während die Faserbündel des cerebralen Teils als Ramus internus zum Vagus verlaufen und daher eher als ein Teil des Vagus aufzufassen sind.

Nervus hypoglossus.

Der Kern des Nervus hypoglossus liegt im Boden der Rautengrube im Trigonum nervi hypoglossi. Die aus dem Kern austretenden Fasern ziehen ventralwärts und treten zwischen Pyramide und Olive aus dem Hirn aus.

Neuron I: Hirnrinde (unteres Drittel der Centralwindungen) — innere Kapsel (Knie) — Kern,
Neuron II: Kern — peripherer Nerv — Muskel.

Übersicht der Hauptbahnen.

A. Projektionsbahnen.

Die gesamte sensible Projektionsstrecke von der Sinnesfläche (Haut, Netzhaut, Labyrinth usw.) bis zur sensibeln oder sensorischen Region der Hirnrinde, wie die gesamte motorische Projektionsstrecke von der motorischen Region der Hirnrinde bis zum Muskel setzt sich aus mehreren Leitungsbahnen oder Projektionssystemen zusammen. Die von der Peripherie zur Rinde ziehende Projektionsbahn wird als centripetale oder sensible Bahn, die von der Rinde zur Peripherie ziehende als centrifugale oder motorische Bahn bezeichnet.

I. Centripetale Bahnen.

1. Aus dem Rückenmark aufsteigende sensible Bahnen.

a) Bahn für die Leitung der Berührungs-, Temperatur- und Schmerzempfindung des Rumpfes und der Extremitäten.

Neuron I: Die Erregung wird von der Peripherie den in den Spinalganglien gelegenen Ganglienzellen und von diesen durch hintere Wurzeln dem Rückenmark zugeleitet. Diese hinteren Wurzeln treten in das Rückenmark ein und enden in der grauen Substanz des Rückenmarks.

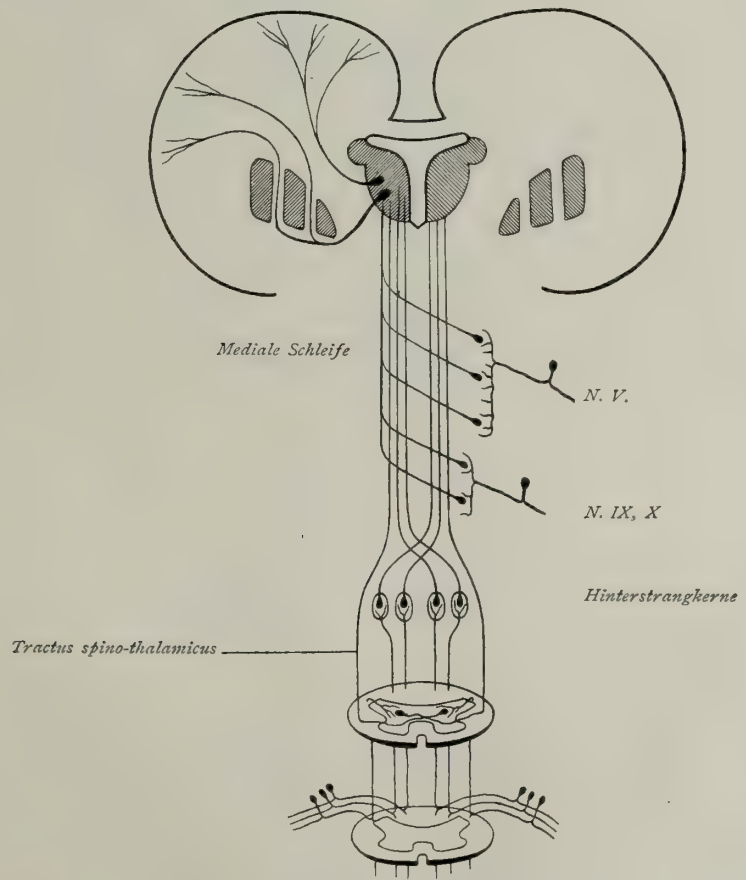

Fig. 168. Sensible Bahn.

Neuron II: Ursprung in der grauen Substanz des Rückenmarks. Die Fasern ziehen als die Nervenfortsätze der Kommissurenzellen durch die vordere Kommissur zum kontralateralen Seitenstrang und bilden den Tractus spino-thalamicus, der sich weiter oben der medialen Schleife anschließt und mit dieser im Thalamus endet.

Neuron III: Ursprung im Thalamus. Verlauf zum Teil direkt durch die innere Kapsel, teils erst nach Durchtritt durch den Linsenkern zur Hirnrinde. Endigung daselbst in der Körperfühlsphäre.

Die Leitung der Berührungs- oder Tastempfindung erfolgt indessen nicht allein auf diesem Wege, sondern auch durch die langen Hinterstrangbahnen.

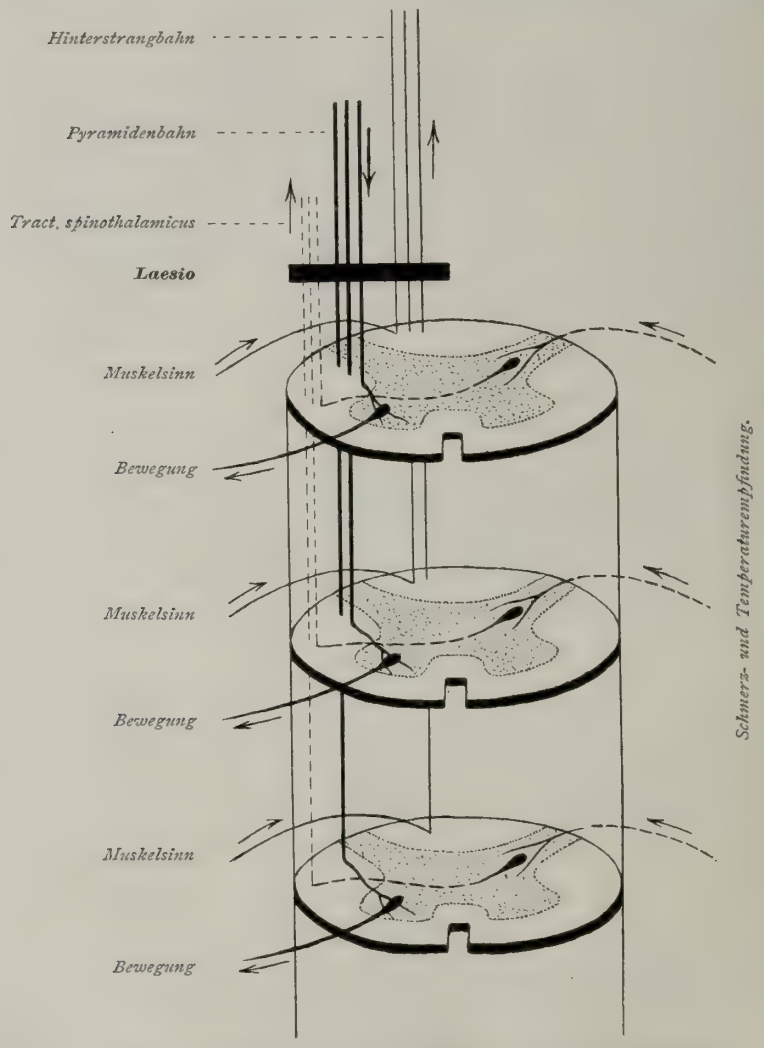

Fig. 169. Schema zur Erklärung der BROWN-SÉQUARDschen Halbseitenläsion.

b) Bahn für die Leitung des Muskelsinnes des Rumpfes und der Extremitäten.

Neuron I: Die Erregung wird von der Peripherie wie bei der Leitung der Berührungs-, Temperatur- und Schmerzempfindung zunächst zum Rückenmark geleitet. Die Fasern

treten wiederum als hintere Wurzeln in das Rückenmark ein, enden aber nicht in der grauen Substanz des Rückenmarks, sondern ziehen als Hinterstrangfasern zur Medulla oblongata empor und finden daselbst ihre Endigung in den Hinterstrangkernen.

Neuron II: Ursprung in den Hinterstrangkernen, Verlauf nach Kreuzung als mediale Schleife zum Thalamus und Endigung daselbst.

Neuron III: Ursprung im Thalamus. Verlauf zur Körperfühlsphäre.

Die Leitung des Muskelsinns erfolgt nun nicht allein auf diesem Wege, via Hinterstrangkerne und mediale Schleife, sondern es beteiligen sich dabei auch Bahnen, die via Kleinhirn kortikalwärts ziehen. Hierher gehören die Tractus spino-cerebellares ventralis (Gowers) und dorsalis (Flechsig). Vom Kleinhirn aus geht die Leitung weiter durch den oberen Kleinhirnschenkel zum Thalamus und von da zur Rinde des Großhirns. Es ist ferner zu beachten, daß auch von den Hinterstrangkernen aus Bahnen zum Kleinhirn ziehen.

Die teils gleichseitige (Muskelsinn oder Tiefensensibilität) teils gekreuzt (Schmerz- und Temperaturempfindung) erfolgende Leitung der Sensibilität im Rückenmark erklärt uns die eigentümlichen Sensibilitätsstörungen bei Halbseitenläsionen des Rückenmarks, wie wir sie beim Brown-Séquardschen Symptomenkomplex vorfinden. Bei halbseitigen Läsionen des Rückenmarks finden wir auf der Seite der Läsion infolge Durchtrennung der absteigenden motorischen Bahn motorische Lähmung und infolge Läsion der aufsteigenden Hinterstrang- und Kleinhirnseitenstrangbahnen Störungen der Tiefensensibilität oder des Muskelsinns, auf der gekreuzten Seite infolge Läsion des gekreuzt verlaufenden Tractus spino-thalamicus Störungen der Oberflächensensibilität, der Schmerz- und Temperaturempfindung.

Ferner sei darauf hingewiesen, wie dadurch, daß die Leitung der Sensibilität, speziell für den Muskelsinn, auch indirekt über das Kleinhirn erfolgt, jene pathologischen Störungen ihre Erklärung finden, die wir als Ataxie oder Koordinationsstörungen bezeichnen, indem eben bei Läsion der Hinterstrangbahnen die von den Muskeln und Gelenken ausgehenden Erregungen nicht mehr dem Kleinhirn übermittelt werden können.

2. Sensible Hirnnervenbahnen.

a) Die Bahn der Berührungs-, Temperatur- und Schmerzempfindung für die Haut des Kopfes (mit Ausnahme eines den Hinterkopf umfassenden Gebietes und mit Ausnahme bestimmter Abschnitte des äußeren Ohres — N. occipitalis major und minor, N. auricularis magnus —), ferner für die Schleimhäute des Auges, der Nasenhöhle, der Mundhöhle und Zunge, des Gaumens und Schlundes usw. liegt im Trigeminus, Glossopharyngeus oder Vagus. Auf die genaue Abgrenzung der einem jeden dieser Nerven zukommenden Region wollen wir nicht eintreten.

b) Die Bahn der die Lage- und Bewegungsempfindungen hervorrufenden Reize (Muskelsinn) für das Gesicht liegt wahrscheinlich im Trigeminus, diejenige des Kehlkopfs wahrscheinlich im Vagus.

Die Erregung wird von der Peripherie zu den Ganglien der betreffenden Nerven und von da nach ihren sensibeln Endkernen geleitet. An dieses I. periphere Neuron schließt sich ein II. centrales Neuron an. Es nimmt seinen Ursprung in den sensibeln Endkernen. Die Fasern ziehen mit der medialen Schleife weiter und enden im Thalamus. Von da zieht das III. Neuron zur Rinde.

c) Die Bahn der visceralen Reize von Lunge, Herz, Speiseröhre, Magen usw. liegt im Vagus (und Sympathicus).

d) Die Bahn der Gleichgewichtsreize liegt im Nervus vestibuli, dazu gesellen sich auch spinale Faserzüge. Die Bahn führt zum Kleinhirn, von wo aus eine Weiterleitung durch den vorderen Kleinhirnschenkel zum Nucleus ruber und Thalamus und von da zur Hirnrinde erfolgen kann.

e) Die Bahn der Geschmacksreize liegt im Glossopharyngeus, im N. intermedius und im Trigeminus (III. Ast). Das I. Neuron leitet von der Peripherie (Zunge) zum Endkern (Kern des Tractus solitarius), das II. Neuron vom Endkern zum Thalamus, das III. Neuron vom Thalamus zum Geschmackscentrum in der Rinde.

Bezüglich jener Nervenbahnen, die zur Leitung der Geschmacksempfindungen dienen, sei folgendes bemerkt. Allgemein nimmt man an, daß die Geschmacksempfindungen auf den vorderen zwei Dritteln der Zunge durch den N. lingualis (N. trigemini), auf dem hinteren Drittel der Zunge durch den N. glossopharyngeus centralwärts geleitet werden.

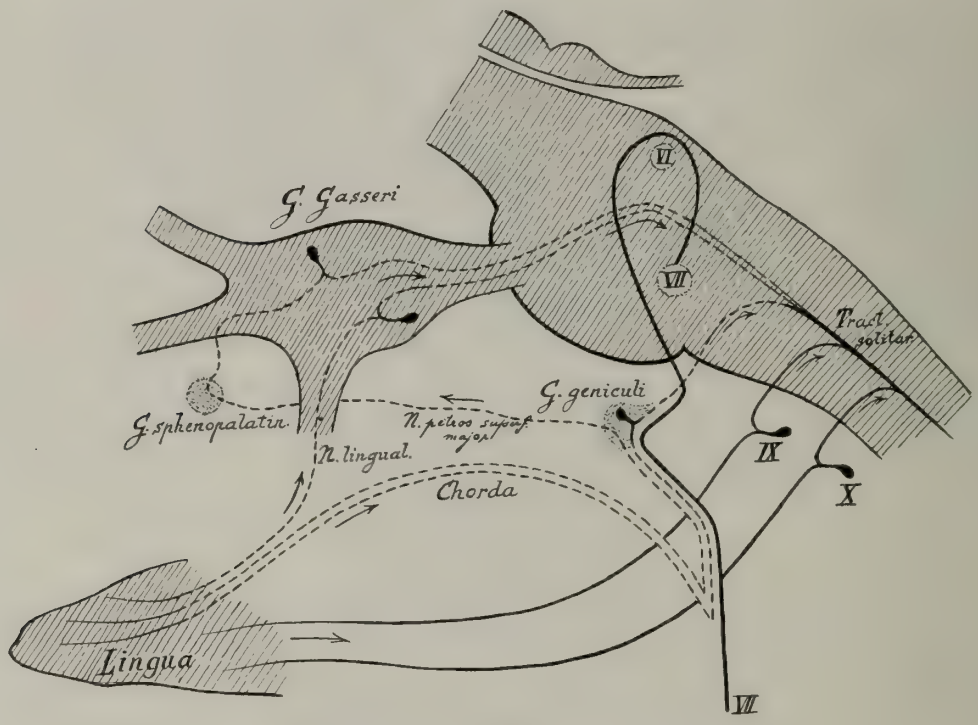

Fig. 170. Schematische Darstellung der Geschmacksleitung.

Während der Verlauf der Geschmacksfasern vermittelst des N. glossopharyngeus leicht verständlich ist, sind die Meinungen bezüglich des Verlaufes der von den vorderen zwei Dritteln der Zunge kommenden Geschmacksfasern verschieden. So wird angenommen, daß diese Fasern in der Chorda tympani rückwärts bis zum Ganglion geniculi verlaufen und von da entweder durch den N. petrosus superficialis major zum Ganglion sphenopalatinum und im N. maxillaris trigemini weiter centralwärts oder durch den N. petrosus superficialis minor zum Ganglion oticum und im N. mandibularis trigemini weiter centralwärts ziehen. Nach anderer Auffassung sollen die Chordafasern durch Vermittlung des N. petrosus superficialis minor weiter durch den N. tympanicus zum N. glossopharyngeus gelangen. Ferner wird angenommen, daß nicht nur die Chordafasern, sondern auch die Geschmacksfasern des N. glossopharyngeus durch Vermittlung des N. petrosus superficialis minor zum Trigeminus und in diesem centralwärts gelangen sollten. Eine Annahme ist schließlich die, daß die Chordafasern in der Chorda tympani und im N. intermedius Wrisbergi centralwärts gelangen, was vielleicht am ehesten

verständlich erscheint, als die vom Ganglion geniculi des N. intermedius aus centralwärts ziehenden Fasern in der Medulla oblongata eine absteigende Wurzel bilden, welche Wurzelfasern ihre Endigung im Nucleus tractus solitarii finden, welcher Nucleus der sensible Endkern des N. glossopharyngeus ist. Für diese Annahme sprechen auch jene experimentellen Untersuchungen, nach welchen nach Exstirpation des Ganglion Gasseri oder nach intracranieller Durchschneidung des N. maxillaris und des N. mandibularis trigemini keine Geschmacksstörungen in den vorderen zwei Dritteln der Zunge nachgewiesen werden konnten (vgl. Fig. 170).

f) Die Bahn der Geruchsreize. Sie geht von der Riechschleimhaut durch die Fila olfactoria zum Bulbus olfactorius, von da zu dem primären und von letzterem zu dem sekundären oder kortikalen Riechcentrum im Gyrus hippocampi.

g) Die Bahn der Gehörsreize vermittelt der Nervus cochleae. Das I. Neuron bringt den Reiz von den Hörzellen zu den Endkernen. Das II. Neuron zieht von den Endkernen zum Corpus geniculatum mediale und zum hinteren Vierhügel, die Fasern bilden die laterale Schleife. Vom Corpus geniculatum mediale zieht das III. Neuron zur Rinde des Höhrcentrums im Gyrus temporalis superior.

h) Die Bahn der Gesichtsreize liegt im Nervus opticus. Das I. Neuron zieht von der Retina zum Corpus geniculatum laterale, zum vorderen Vierhügel und Pulvinar. Das II. Neuron verbindet Corpus geniculatum laterale und Pulvinar thalami mit dem sekundären Centrum in der Rinde des Cuneus.

II. Centrifugale Bahnen.

1. Die centrifugalleitende cortico-muskuläre oder motorische Bahn nimmt ihren Urprung in der motorischen Region der Hirnrinde.

Neuron I: Verlauf durch die innere Kapsel (Knie und vordere zwei Drittel des hinteren Schenkels) — den Hirnschenkelfuß (mittlere drei Fünftel) — die Brücke und Medulla oblongata

als Bahn der motorischen Hirnnerven zu den kontralateralen Kernen der motorischen Hirnnerven und Endigung daselbst,

als eigentliche Pyramidenbahn zum Rückenmark, ungekreuzt als Pyramidenvorderstrangbahn, gekreuzt als Pyramidenseitenstrangbahn. Endigung um die Vorderhornzellen.

Neuron II: Ursprung in den Kernen der motorischen Hirnnerven, Verlauf als motorische Hirnnerven zu den Muskeln;

Ursprung im Vorderhorn des Rückenmarks (Vorderhornzellen), Verlauf als motorische Rückenmarksnerven — vordere Wurzeln — zu den Muskeln.

2. Eine besondere motorische Sprachbahn existiert nicht. Die Sprachbahn ist mit jener Bahn identisch, die als Teil der cortico-bulbären Bahn vom corticalen Facialis-, Hypoglossuscentrum aus zu den Kernen der beim Sprechen notwendigen Nerven zieht.

3. Eine motorische Bahn geht wohl auch via Nucleus ruber zum Rückenmark:

Neuron I: Hirnrinde — Nucleus ruber.

Neuron II: Nucleus ruber — Tractus rubro-spinalis — Rückenmark.

Neuron III: Rückenmark — vordere Wurzeln — Muskel.

4. Eine indirekte motorische Bahn zieht via Brücke und Kleinhirn spinalwärts: Frontale und occipito-temporale Brückenbahn — Brückenkerne — Kleinhirn (Rinde) — Nucleus dentatus cerebelli — Bindearm — Nucleus ruber — Tractus rubro-spinalis — Rückenmark — Muskel (Vergleiche Fig. 143).

5. Neben diesen direkten und indirekten motorischen Bahnen sind ferner die Bahnen zu erwähnen, die in niederen Hirncentren entspringen und spinalwärts ziehen: Tractus rubro-spinalis, Tractus tecto-spinalis, Tractus vestibulo-spinalis.

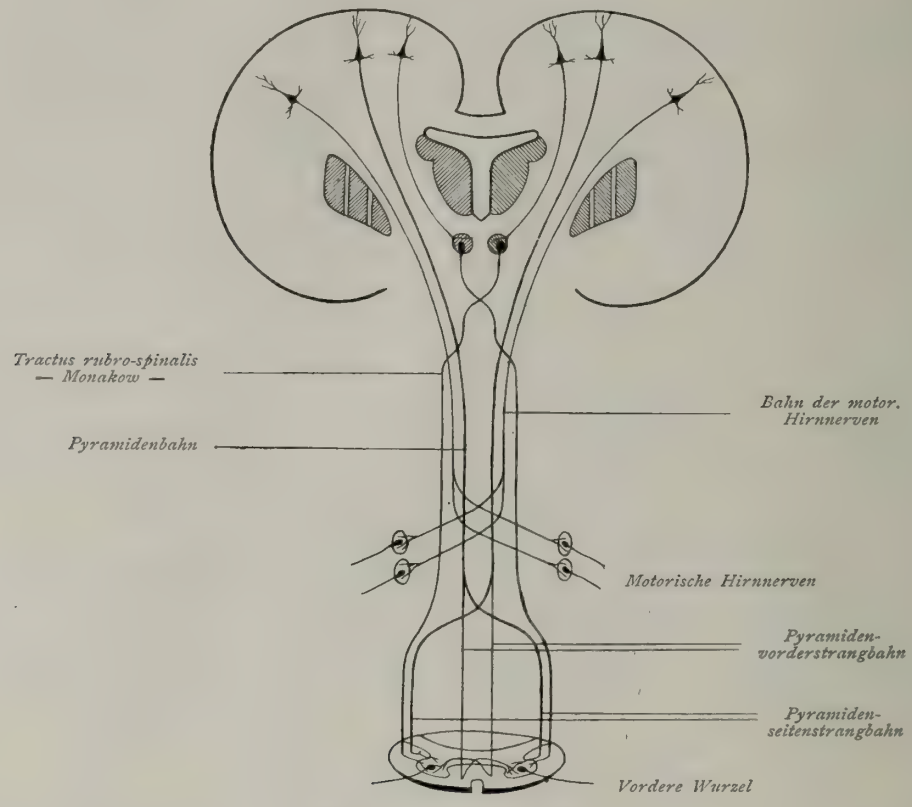

Fig. 171. Motorische Bahn.

B. Reflexbahnen.

Die einfachste Reflexbahn ist durch die Reflexkollateralen gegeben. In diesem Falle beteiligen sich an der ganzen Bahn nur zwei Neurone, und die Übertragung vom centripetalen auf das centrifugale Neuron erfolgt durch den vom centripetalen Neuron direkt abgehenden Collateralast.

Die Auslösung des Reflexes kann aber auch durch eingeschaltete Neurone erfolgen. So kann sich zwischen centripetalem und centrifugalem Neuron zunächst ein drittes intercentrales Neuron einschieben. Dadurch wird die Möglichkeit gegeben, daß eine von einem centripetalen Neuron geführte Erregung auf mehrere centrifugale Neurone übertragen werden kann. Solche Neurone sind z. B. in jenen Strangzellen des Rückenmarks gegeben, die wir als Assoziationszellen bezeichnet haben, welche durch ihre Nervenfortsätze und deren Kollateralen Erregungen auf zahlreiche Zellen in höher und tiefer gelegenen Rückenmarkssegmenten übertragen können. Hierher gehört ferner das hintere Längsbündel. Erregungen, die durch den N. vestibuli dem Deitersschen Kern zugeführt werden, können durch Fasern, die von diesem Kern ausgehen und im hinteren Längsbündel verlaufen, auf die Kerne der Augenmuskelnerven und auf motorische Zellen des Rückenmarks übertragen werden.

Durch Einschieben von mehreren Neuronen zwischen centripetaler und centrifugaler Leitung kann der ganze Reflexmechanismus ein sehr komplizierter werden.

Eine besondere Erwähnung verdient hier das Kleinhirn mit seinen zu- und ableitenden Bahnen.

Das Kleinhirn ist das Centrum der reflektorischen, unbewußten Erhaltung des Körpergleichgewichts sowohl bei der Ruhe wie bei Ortsveränderungen des Körperschwerpunktes. Die centripetale Bahn liegt vor allem im Nervus vestibuli und in vom Rückenmark und von der Medulla oblongata aufsteigenden Fasersystemen. Die aus dem Rückenmark aufsteigenden Bündel sind der Tractus spino-cerebellaris dorsalis und ventralis. Aus der Medulla oblongata kommen Fasern aus den Hinterstrangkernen. Eine indirekte Leitung erfolgt vom Rückenmark aus durch den Tractus spino-olivaris oder die Helwegsche Dreikantenbahn, die in der unteren Olive endet, von welcher aus wiederum der Tractus olivo-cerebellaris im Corpus restiforme zum Kleinhirn zieht. Als centripetale Bahnen sind auch die direkte und die indirekte sensorische Kleinhirnbahn zu erwähnen. Durch cerebellofugale Bahnen können Erregungen vom Kleinhin aus auf andere Bahnen und durch letztere wieder auf motorische übertragen werden. Cerebellofugale Hauptbahnen gehen vom Deitersschen Kern und vom Nucleus dentatus cerebelli aus. Aus dem Deitersschen Kern entspringen der zum Rückenmark ziehende Tractus vestibulo-spinalis und das hintere Längsbündel, welch letzteres in Beziehung tritt mit dem Rückenmark und den Kernen der Augenmuskelnerven, also Centren miteinander verbindet, die für die Erhaltung des Körpergleichgewichts und für die Orientierung im Raume wichtig sind. Aus dem Nucleus dentatus entspringt der Bindearm, dessen Fasern im Nucleus ruber enden, von wo aus der Tractus rubro-spinalis zum Rückenmark zieht. Man beachte dabei, daß die Beziehungen der Kleinhirnhemisphären mit dem Rückenmark gleichseitige sind (Fig. 172). — Wird die Erhaltung des Körpergleichgewichts einer bewußten Bewegung angepaßt, dann wird das Kleinhirn von der Großhirnrinde aus direkt miterregt. Die Bahnen für diese Erregung sind die frontale und die temporo-occipitale Großhirnrinden-Brückenbahn, die in den Brückenkernen enden, von denen aus die Leitung durch die mittleren Kleinhirnschenkel zum Kleinhirn erfolgt. Außerdem stehen die Brückenkerne auch unter dem Einfluß der Pyramidenbahn, von welcher aus innerhalb der Brücke Kollateralen zu den Kernen abzweigen. — Durch Vermittlung des oberen Kleinhirnschenkels (Kleinhirn — Nucleus ruber — Thalamus — Hirnrinde) sendet das Kleinhirn centripetale Erregungen zur Rinde und beeinflußt dadurch die bewußten Innervationen.

Außer dem Kleinhirn wären noch andere der Reflextätigkeit vorstehende Organe zu nennen. Solche Organe sind zunächst der Thalamus und die Vierhügel. Centripetale Leitungen des Thalamus sind: die aus dem Rückenmark und der Medulla oblongata aufsteigende mediale Schleife, die im Pulvinar endenden Fasern des Tractus opticus, Fasern aus den Riechcentren, Faserzüge aus dem Kleinhirn durch den oberen Kleinhirnschenkel. Thalamofugale Bahnen liegen im Tractus rubro-spinalis und in der centralen Haubenbahn. Verbindungen der Hirnrinde mit dem Thalamus vermitteln die Sehhügelstiele. — Die centripetale Bahn des vorderen Vierhügels liegt im Tractus opticus und teilweise in der lateralen Schleife. Die centripetale Bahn des hinteren Vierhügels bildet die laterale Schleife. Eine centripetale Bahn der Vierhügel ist auch in dem mit dem Tractus spino-thalamicus aufsteigenden Tractus spino-tectalis gegeben. Eine vom Vierhügelgebiet absteigende Hauptbahn bildet der Tractus tecto-spinalis, die Bahn vom Vierhügelgebiet zum Rückenmark. Da im Vierhügelgebiet Fasern des Opticus und des Akusticus enden und die Bahn eine Übertragung der Erregung dieser Nerven auf das Rückenmark vermittelt, wird dieselbe auch als optisch-akustische Reflexbahn bezeichnet.

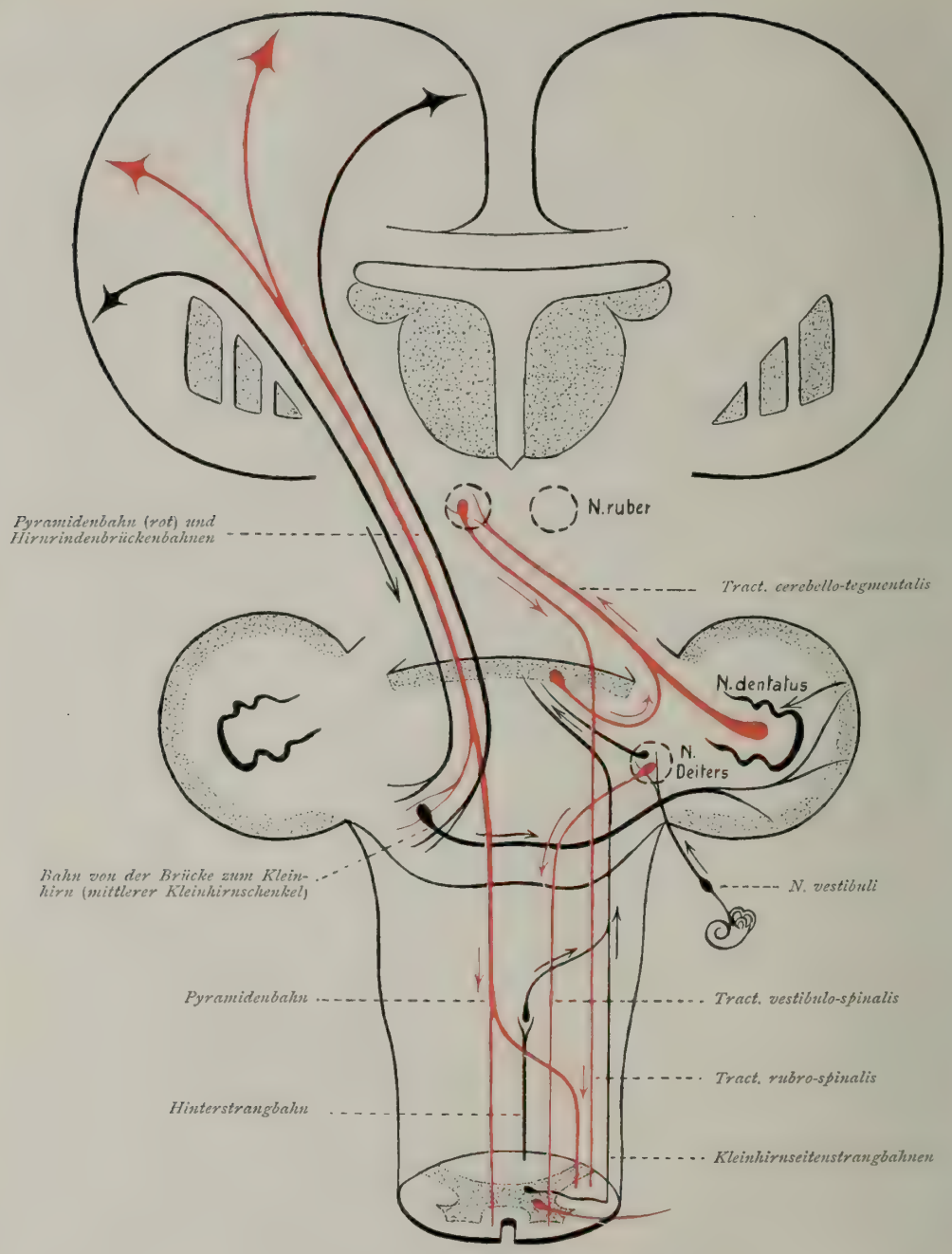

Fig. 172. Cerebellopetale und cerebellofugale Hauptbahnen.

Damit ist die Zahl der Reflexbahnen noch lange nicht erschöpft. Im ganzen Hirnstamm ziehen noch zahlreiche Bahnen, die dazu dienen funktionell zusammengehörige Centren miteinander zu verbinden. Es sei hier nur an den komplizierten Mechanismus der Medulla oblongata erinnert, wo verschiedene Kerne in die mannigfachsten Beziehungen zu einander treten und wodurch zahlreiche einfache und auch höchst komplizierte Reflexvorgänge ausgelöst werden können. Wir können uns aber hier auf alle diese Reflexbahnen nicht näher einlassen.

C. Assoziationsbahnen.

Schon bei der Besprechung der Gehirnlokalisation ist darauf hingewiesen worden, daß allgemein die verschiedenen Hirnabteilungen bezüglich ihrer Funktion in höhere und niedere Hirnteile unterschieden werden. Der funktionell höchst stehende Hirnteil ist das Großhirn mit der Großhirnrinde, die niederen Hirnteile schieben sich zwischen Rückenmark und Großhirn ein und umfassen das verlängerte Mark, Kleinhirn und Brücke, das Mittel- und Zwischenhirn.

Alle Nervenbahnen, die von den einzelnen Sinnesorganen und den verschiedenen Organen innerhalb unseres Körpers die manigfachsten Erregungen dem Centralnervensystem zuleiten, finden ihre erste Endigung in niederen Hirncentren, und in diesen niederen Hirncentren entspringen umgekehrt Bahnen, vermittelst welcher die zugeleiteten Erregungen direkt wieder nach der Peripherie projiziert und auf Organe der Bewegung übertragen werden können. Auf diese Weise kommen alle jene Bewegungen zustande, die wir als einfache und komplizierte Reflexbewegungen bezeichnen und welche ohne eine Beteiligung unseres Bewußtseins vor sich gehen. Die dem Centralnervensystem zugeleiteten Erregungen bleiben nun aber nicht auf die subkortikalen Centren beschränkt, sondern sie werden durch andere Bahnen weiter geführt bis zur Rinde des Großhirns, und hier werden dann in den zugehörigen Sinnescentren Erregungen hervorgerufen, welchen psychisch das entspricht, was wir Empfinden nennen. Diese Erregung innerhalb der sensorischen Rindencentren hält an, so lange der Reiz anhält. Mit dem Reiz verschwindet die Erregung und damit hört auch das Empfinden auf. Wir sind nun aber imstande, ein Objekt, auch wenn wir es nicht mehr wahrnehmen können, uns vorzustellen, oder wenn es wieder auftritt, wieder zu erkennen. Es muß also der Reiz bei seinem ersten Auftreten neben der mit ihm verschwindenden Empfindungserregung eine ihn überdauernde Erregung hervorgerufen haben, und diese letztere Erregung bezeichnet man als Vorstellungserregung. Das Zurückbleiben dieser Erregung ermöglicht das Wiedererkennen, das Sicherinnern oder das Vorstellen des Objekts, d. h. es bleiben von einmal dagewesenen sensibeln oder motorischen Erregungen Dauerspuren zurück, sog. latente Dispositionen oder Remanenzen, und diese latenten Dispositionen ermöglichen, wenn sie später durch neue Impulse wachgerufen werden, das bewußte Erinnern oder Vorstellen der Empfindungen und Bewegungen.

Die Fähigkeit aber, Dispositionen zu Vorstellungen zu erwerben und wirksam werden zu lassen, das ist das, was wir Gedächtnis nennen.

Neben dieser »mnestischen« Funktion kommt dem Großhirn noch eine andere zu, die »assoziative« Funktion. Eine Vorstellung kann andere Vorstellungen wachrufen auf Grund der Verknüpfung von Remanenzen oder latenten Dispositionen. Durch Verknüpfung von Partialvorstellungen (Gesichts-, Geschmacks-, Geruchs-, Tastempfindungen etc.) kann es z. B. zur Bildung von Gesamtvorstellungen kommen, durch Verknüpfung von Gesamtvorstellungen zu Allgemeinvorstellungen. Und so können ganze Komplexe von Vorstellungen, die in bestimmter Weise miteinander verknüpft sind und gleichsam bereit liegen, »reproduziert« werden, es können aber auch dadurch, daß bestimmte Vorstellungskomplexe in anderer neuer Folge aneinander gereiht werden, neue Vorstellungen »produziert« werden. Die assoziative Funktion besteht also in der Reproduktion und Produktion von Vorstellungen, und auf dieser Möglichkeit einer bestimmten Folge von Vorstellungen beruht das Zustandekommen der höheren psychischen Prozesse, das Denken.

Bei diesen assoziativen Vorgängen werden die einzelnen Rindenbezirke innerhalb derselben Projektions- und Erinnerungsfelder und die verschiedenen Projektions- und Erinnerungs-

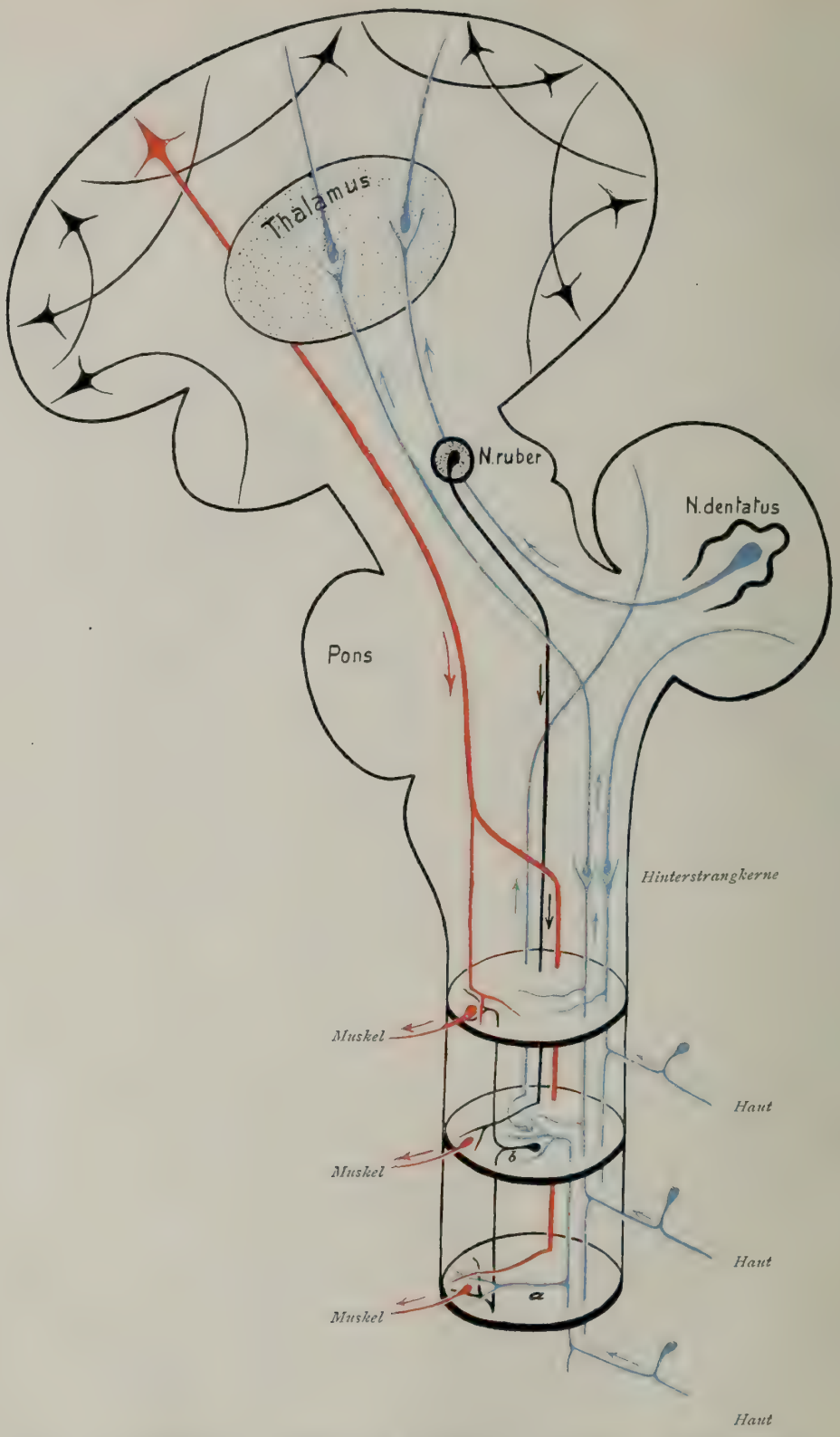

Fig. 173. Schematische Darstellung der physiologisch verschiedenen Hauptleitungen. Rot = centrifugale Bahnen. Blau = centripetale Bahnen. Schwarz = intercentrale Bahnen.

felder unter- und miteinander in Verbindung gebracht. Zwischen den Dispositionen oder Residuen gleicher Art findet diese Verknüpfung überall in den entsprechenden Rindenbezirken statt, die Assoziation zwischen Residuen verschiedener Art oder also die Verknüpfung von Projektionsphären mit Erinnerungscentren und der verschiedenen Projektions- und Erinnerungscentren miteinander erfolgt durch die Assoziationsfasern, die als kurze und lange Fasern benachbarte Windungen und entfernte Regionen miteinander verbinden.

Indem nun aber so die verschiedensten Vorgänge der Außenwelt und des eigenen Körpers die Veranlassung werden zur Bildung der mannigfachsten Eindrücke und zur Auslösung einfachster und höchster psychischer Prozesse, geschieht immer noch etwas anderes. Die vom Organismus aufgenommenen Einwirkungen entladen sich auch wieder nach außen, indem sie jederzeit ausmünden in die mannigfachsten Bewegungen der körperlichen Organe. Während aber jene rein reflektorischen Reaktionen sich unbewußt, durch Vermittlung der niederen Hirncentren, ohne Beteiligung des Großhirns, abspielen, sind die willkürlichen Bewegungen, unsere Handlungen und Willensakte an die Tätigkeit der Großhirnrinde gebunden, und zwar wird jede Handlung determiniert durch Vorstellungen und in letzter Linie durch kinästhetische oder Bewegungsvorstellungen. Diese Verhältnisse werden uns am besten klar werden, wenn wir hier zum Schlusse jene wichtigsten Ausdrucksbewegungen etwas näher betrachten, die unser ganzes Empfinden, Vorstellen und Denken vor allem, zu offenbaren vermögen, die Sprache.

Bei der Besprechung der Hirnlokalisation ist darauf hingewiesen worden, daß bei Rechtshändern und also bei der Mehrzahl der Menschen die Sprachzone mit ihren verschiedenen Centren in der linken Hemisphäre ihren Sitz hat. Als Hauptcentren finden wir im hinteren Drittel der oberen Temporalwindung das sensorische Sprachcentrum A (Fig. 174), wo die Erinnerungsbilder der gehörten Wörter deponiert sind, das Centrum also der Wortklangerinnerung, und im hinteren Drittel der unteren Frontalwindung das motorische Sprachcentrum M, in dessen Zellen die Erinnerungsbilder für die gesprochenen Wörter liegen, an dessen Unversehrtkeit also die Fähigkeit gebunden ist, die zum Sprechen notwendigen koordinierten Bewegungen bestimmter Muskeln auszuführen. Diese beiden Hauptcentren, das sensorische und motorische Sprachcentrum, stehen miteinander in enger Verknüpfung, letzteres in Abhängigkeit von ersterem, denn die Sprache wird mit Hilfe des Gehörs durch Nachahmen der gehörten Wortklänge erworben. Berücksichtigen wir die sprachliche Entwicklung beim Kinde, dann finden wir in der Verknüpfung dieser beiden Centren die Grundlage für die Möglichkeit, Vorgesprochenes ohne Verständnis nachzusprechen. Die Sprachentwicklung lehrt uns aber weiterhin, daß dem eigentlichen Sprechen, d. h. dem verständnisvollen Äußern von Lauten, neben dem bloßen Nachsprechen ein Sprachverständnis ohne Sprechen, ein Stadium der »normalen Hörstummheit« vorausgeht. Das Kind versteht vieles, spricht aber noch nichts oder nur sehr wenig von dem, was es versteht, es ist hörend-stumm. Schon früh bildet sich also auch eine innige Verknüpfung zwischen der Wortklangerinnerung oder dem akustischen Wort A und dem Begriff B. In Fig. 174 ist diese innige Verknüpfung, gleichwie zwischen dem sensorischen und motorischen Sprachcentrum durch eine Doppellinie $A = B$ dargestellt, wobei noch besonders zu betonen ist, daß das Begriffscentrum B nur der Übersichtlichkeit wegen als ein bestimmt umgrenzter Rindenbezirk eingezeichnet ist, daß wir uns aber die Begriffsbildung als komplexen Vorgang an die ganze Hirnrinde gebunden denken müssen.

Aus diesem Sprachverständnis ohne Sprechen ($a^1 - a^2 - a - A - B$) und dem ersten bloß lautlichen Nachahmen vorgesprochener Worte ($a^1 - a^2 - a - A - M - m - m^1 - m^2$) entsteht jetzt erst das lautliche Nachahmen von Worten mit Sprachverständnis, das eigentliche Sprechen, und zwar erfolgt nun dieses Sprechen in erster Linie auf dem Wege: $B - A - M - m - m^1 - m^2$, erst in zweiter Linie, infolge der späteren Verbindung $B - M$, auf dem

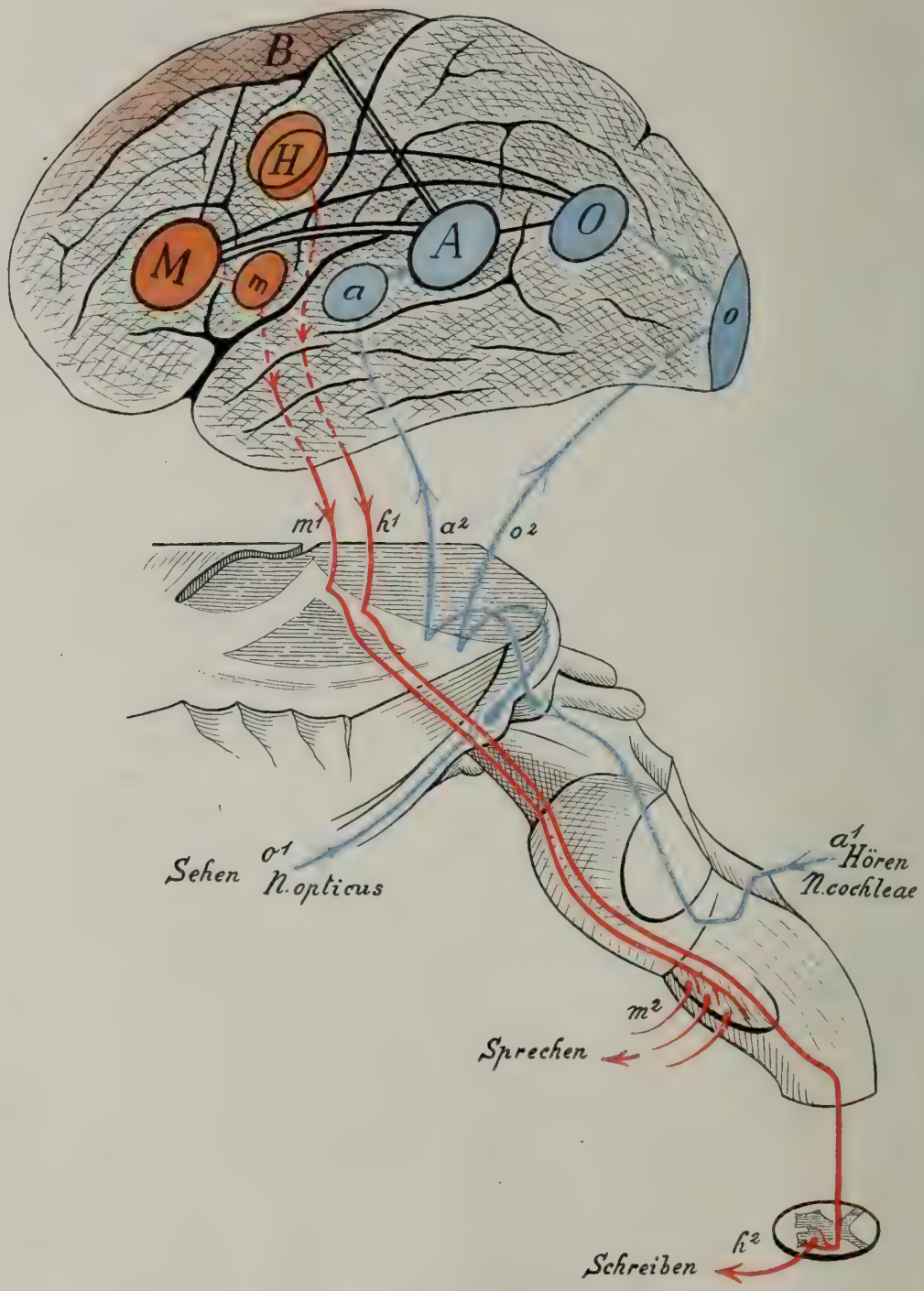

Fig. 174. Schema der Laut- und Schriftsprache.

B = Begriffscentrum, M = motorisches Sprachcentrum (BROCA), A = sensorisches Sprachcentrum (WERNICKE), O = optisches Buchstabencentrum, m = motorisches Centrum (Gesichts-, Zungen- und Kehlkopfmuskulatur), a = Hörcentrum, o = Sehcentrum, H = motorisches Centrum der Hand, $m^1 m^2 h^1 h^2$ = corticomuskuläre Bahnen für Sprechen und Schreiben, $a^1 a^2 o^1 o^2$ = Hör- und Sehbahn.

Wege: $B — M — m — m^1 — m^2$. Das Centrum m stellt dabei das eigentliche motorische Centrum im unteren Drittel der vorderen Centralwindung dar (motorisches Centrum der Gesichts-, Zungen-, Kehlkopfmuskulatur), die Bahn m^1 die motorische corticobulbäre Bahn, die durch das Knie der inneren Kapsel, durch den Hirnschenkelfuß und die Brücke zu den entsprechenden motorischen Hirnnervenkernen zieht, die Bahn m^2 das periphere motorische Neuron von den motorischen Hirnnervenkernen zur Muskulatur. Ebenso ist neben dem sensorischen Sprachcentrum A das eigentliche Höhrcentrum a eingezeichnet. Die Bahn a^1 stellt den

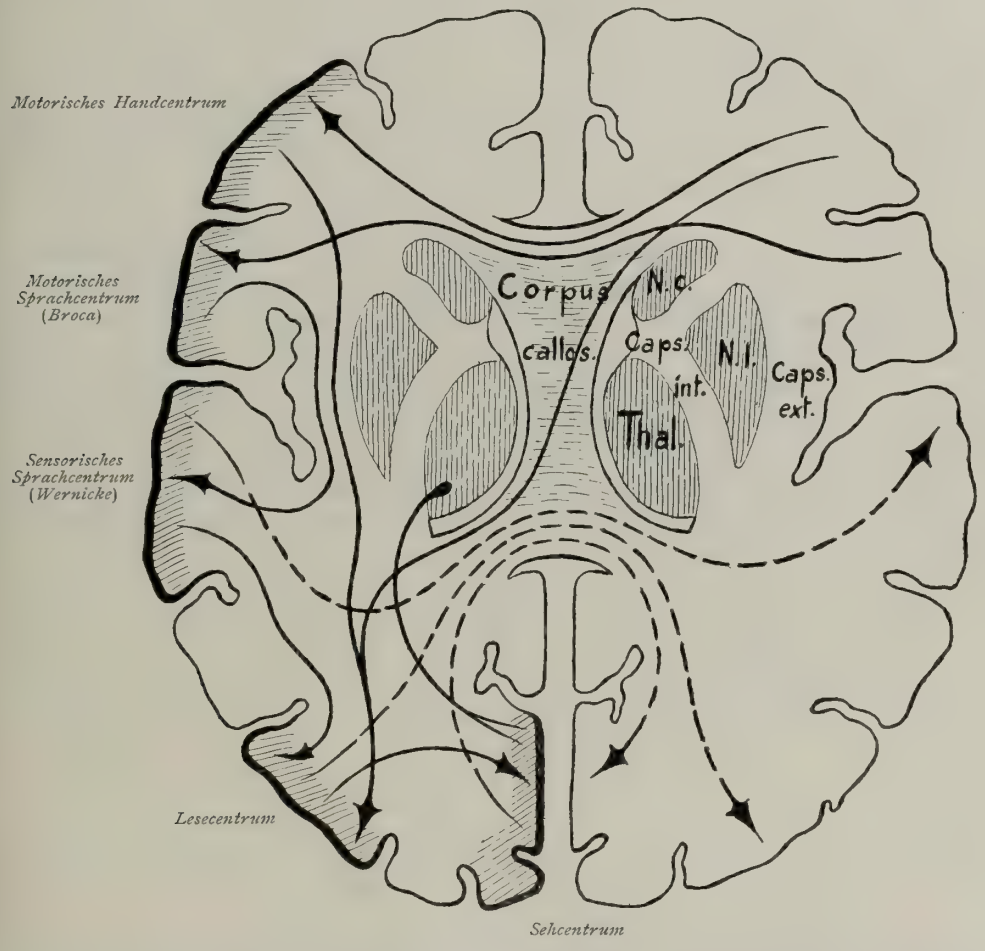

Fig. 175. Verbindungen der einzelnen Centren der Sprachzone auf einem Horizontalschnitt durch das Gehirn dargestellt.

Verlauf der Hörbahn bis zum Corpus geniculatum mediale, die Bahn a^2 das letzte Neuron der Hörleitung vom Corpus geniculatum mediale via innere Kapsel zum Hörcentrum in der Rinde dar.

Diese ersten Verbindungen repräsentieren die Sprache im engeren Sinne, erst später erfolgt nun durch die Erlernung der Schriftsprache, des Lesens und Schreibens, die Erweiterung zur Sprache im weiteren Sinne. Unter Schriftsprache verstehen wir dabei die Sprache der Buchstaben; die Wortzeichen sind nicht etwa als Zeichen für Begriffe wie Hieroglyphen, sondern als Zeichen für Laute aufzufassen. Wir lernen die einzelnen Worte in Silben

und Buchstaben zerlegen, jedem einfachen Laut, Vokal und Konsonanten, wird ein optisches Buchstabenbild zugeordnet und durch Nachschreiben nach dem optischen Bild des Buchstabens lernen wir dann schreiben. Das sensorische Sprachcentrum oder das akustische Wort tritt also jetzt mit dem optischen Apparat in nähere Beziehung. Aber nicht nur das akustische Wort allein, auch das motorische Wort oder das Centrum für die motorischen Erinnerungsbilder der Worte verknüpft sich mit dem optischen Buchstabencentrum oder visuellen Centrum *O* im Gyrus angularis, wo die Erinnerungsbilder für die Schriftzeichen deponiert sind, denn zum Lesen sind wohl sensorisches und motorisches Sprachcentrum unentbehrlich; und für das Schreiben ist dann weiterhin die Verbindung des visuellen Centrums *O* mit dem motorischen Centrum der oberen Extremität in der mittleren Region der vorderen Centralwindung, dem Centrum der Handmuskulatur *H* erforderlich, wo sich durch Übung die graphisch-motorischen Erinnerungen ausbilden (in Figur 174 durch zwei einander deckende Kreise dargestellt, da ein eigentliches Schreibcentrum nicht angenommen wird). Das Lesen erfolgt so auf dem Wege: $o^1 - o^2 - o - O - \binom{A}{M} - B$, das spontane Schreiben auf dem Wege: $B - \binom{A}{M} - O - H - h^1 - h^2$. Die Bahn o^1 stellt das erste Neuron der Sehbahn bis zum Corpus geniculatum laterale, die Bahn o^2 das zweite Neuron vom Corpus geniculatum laterale via innere Kapsel bis zum eigentlichen Sehcentrum *o* dar, das hier im occipitalen Pol eingezeichnet ist, bekanntlich aber vor allem in der Rinde des Cuneus und speziell um die Fissura calcarina lokalisiert wird. Die Bahn h^1 repräsentiert den Verlauf der motorischen Bahn vom Armcentrum durch die innere Kapsel und den Hirnstamm bis zum Rückenmark, die Bahn h^2 das periphere motorische Neuron bis zur Handmuskulatur.

In Fig. 175 sind die Verbindungen der einzelnen Sprachcentren auch auf einem Horizontalschnitt schematisch dargestellt. Man achte dabei auch auf den Verlauf der Bahnen von einer Hemisphäre zur anderen durch den Balken.

An Hand der Fig. 174 finden wir also folgendes:

Sprache Verstehen: $a^1 - a^2 - a - A - B$

Nachsprechen: $a^1 - a^2 - a - A - M - m - m^1 - m^2$

Spontanes Sprechen: $B - A - M - m - m^1 - m^2$

$B - M - m - m^1 - m^2$

Lesen: $o^1 - o^2 - o - O - \binom{A}{M} - B$

Laut Lesen: $o^1 - o^2 - o - O - \binom{A}{M} - B - M - m - m^1 - m^2$

Spontan Schreiben: $B - \binom{A}{M} - O - H - h^1 - h^2$

Abschreiben: $o^1 - o^2 - o - O - H - h^1 - h^2$

Diktatschreiben: $a^1 - a^2 - a - \binom{A}{M} - O - H - h^1 - h^2$

Zugleich werden uns an Hand des Schemas auch die einzelnen Formen der Sprachstörung oder Aphasie verständlich:

Eine Läsion des Sprachcentrums *M* führt zu corticaler motorischer Aphasie. Der Kranke kann nicht mehr spontan sprechen, auch nicht nachsprechen, und da Lesen und Schreiben von der Intaktheit sowohl des sensorischen wie motorischen Sprachcentrums abhängig sind, sind auch Lesen, spontanes Schreiben und Diktatschreiben beeinträchtigt. Dagegen versteht der Kranke was gesprochen wird (Intaktheit von *A*) und kann abschreiben.

Eine Läsion des sensorischen Sprachcentrums *A* führt zu kortikaler sensorischer Aphasie oder Worttaubheit. Aufgehoben ist vor allem das Sprachverständnis, ferner das Nachsprechen, Lesen und Diktatschreiben, während spontanes Schreiben und Kopieren, sowie das Sprechen erhalten sind, letzteres aber die Erscheinungen der Paraphasie (Einschieben unrichtiger Worte, Verwechseln und Verstümmeln von Worten) aufweist.

Zerstörungen beider Hauptcentren, der motorischen und sensorischen, führen zu Totalaphasie.

Wird die vom motorischen Sprachcentrum *M* ausgehende Bahn durch subkortikale Herde unterbrochen, dann haben wie das Bild der subkortikalen motorischen Aphasie oder Wortstummheit, und subkortikale Herde, welche die zum sensorischen Sprachcentrum ziehende Bahn lädieren, führen zu subkortikaler sensorischer Aphasie. Diese subkortikalen Aphasien lassen die innere Sprache intakt, Lesen und Schreiben sind erhalten, dagegen sind bei der subkortikalen motorischen Aphasie willkürliches Sprechen, Nachsprechen und Lautlesen, und bei der subkortikalen sensorischen Aphasie Sprachverständnis, Nachsprechen und Diktatschreiben aufgehoben oder beeinträchtigt.

Wird die Bahn vom Begriffscentrum zum motorischen Sprachcentrum *BM* unterbrochen, so spricht man von transkortikaler motorischer Aphasie, mit Verlust der willkürlichen Sprache und Schrift, und eine Unterbrechung der Bahn vom sensorischen Centrum zum Begriffscentrum führt zu transkortikaler sensorischer Aphasie mit Verlust des Sprach- und Schriftverständnisses.

Eine Unterbrechung schließlich der Leitungsbahn zwischen sensorischem und motorischem Sprachcentrum *AM* führt zu sog. Leitungsaphasie. Beeinträchtigt ist das Nachsprechen; Sprach- und Schriftverständnis und die Fähigkeit des Kopierens sind erhalten, ebenso das spontane Sprechen und Schreiben, letztere beiden Fähigkeiten zeigen aber die Erscheinungen der Paraphasie und Paragraphie.

III. Teil.

Faserverlauf durch den Hirnstamm nach Schnittserienpräparaten.

A.

Von der Gegend des Balkenknies bis zur Vierhügelregion.

Nach Schnittserienpräparaten
durch den Hirnstamm eines vierjährigen Kindes.

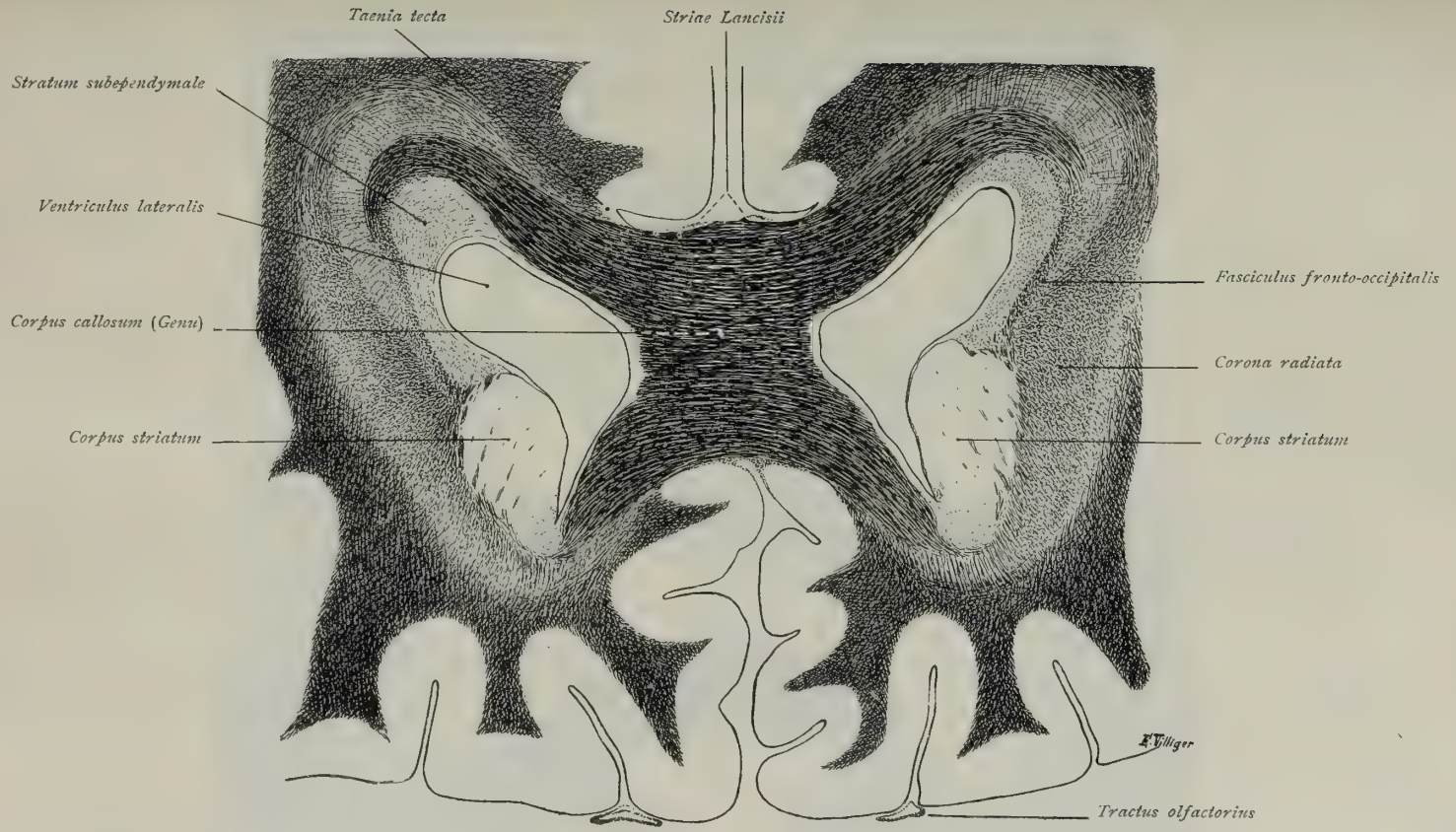

Fig. 176. Schnitt in der Höhe des Genu corporis callosi. Zu beiden Seiten des Corpus callosum das Vorderhorn des Seitenventrikels, lateral vom Stratum subependymale und vom Corpus striatum begrenzt. Gegen letzteres zustrahlend die Faserzüge der Corona radiata und medial von der Corona und über dem Corpus striatum der Fasciculus fronto-occipitalis. Über dem Balken in der Mitte die Striae longitudinales Lancisii, lateral im Sulcus corporis callosi die Taenia tecta. Feine Faserbündel als Fortsetzungen der Striae auch unter dem Balken bemerkbar. Im Sulcus olfactorius der Tractus olfactorius.

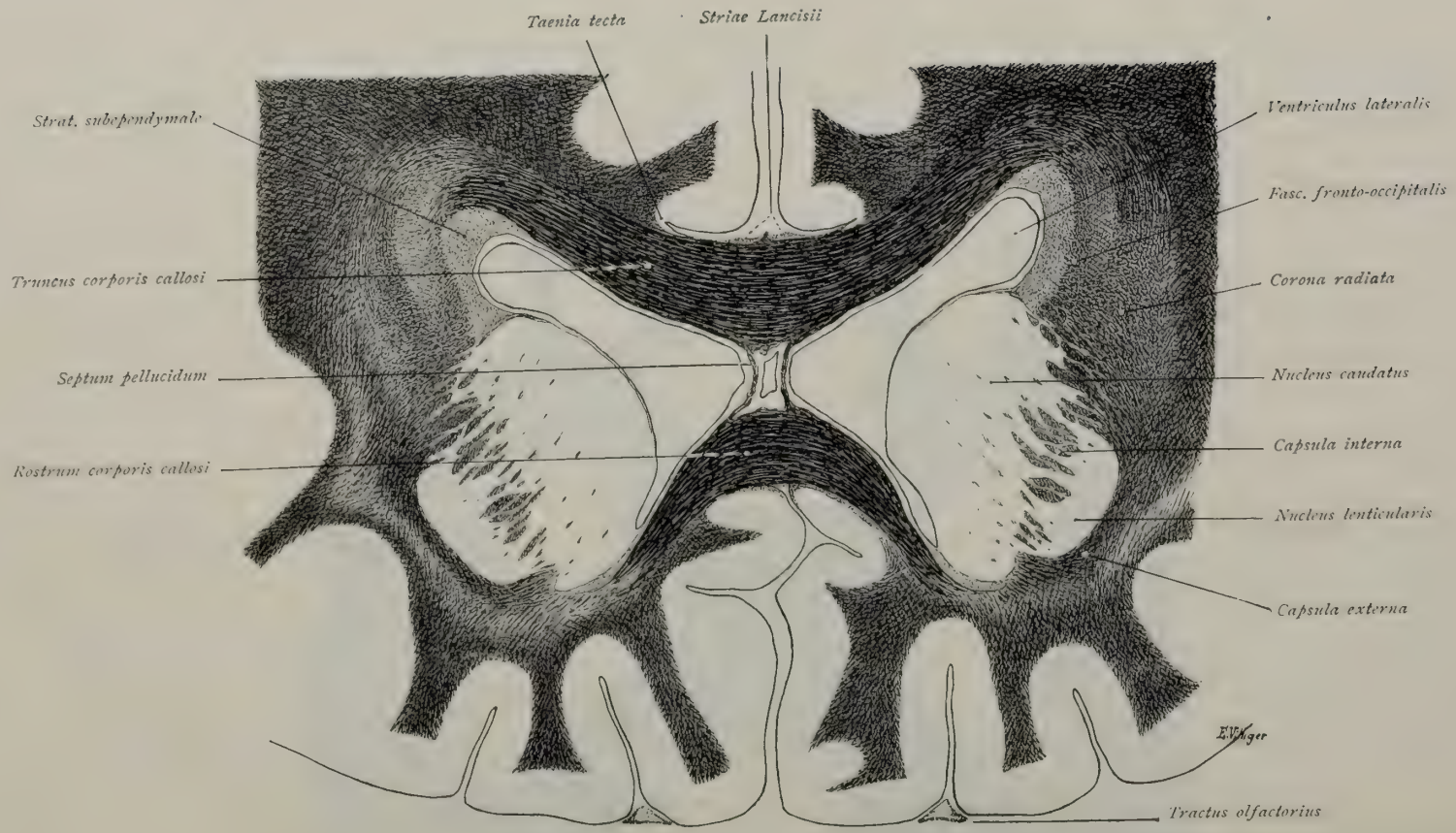

Fig. 177. Zwischen Truncus und Rostrum corporis callosi dehnt sich das Septum pellucidum mit den beiden Laminae und dem Cavum septi pellucidi aus. Das die laterale Begrenzung des Vorderhorns des Seitenventrikels bildende Corpus striatum wird durch die durchziehenden Faserbündel der Capsula interna in Nucleus caudatus und Nucleus lenticularis geteilt. Lateral vom Nucleus lenticularis die Capsula externa. Über dem Balken die Striae Lancisii und Taeniae tectae. Im Sulcus olfactorius der Tractus olfactorius, der allmählich ins Trigonum olfactorium übergeht.

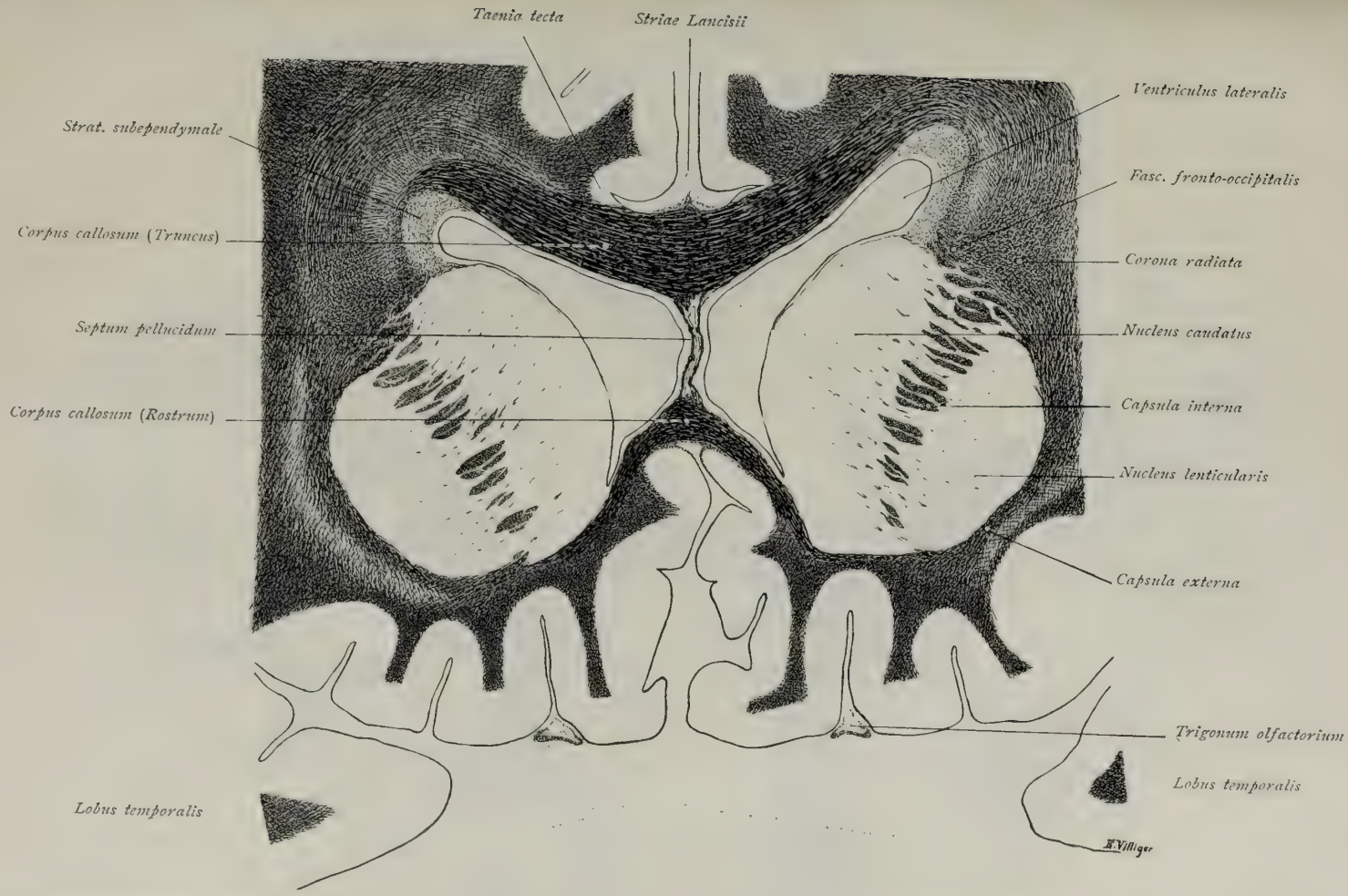

Fig. 178. Das Rostrum des Balkens ist tiefer getreten, das Septum pellucidum infolgedessen länger geworden. Mächtigere Entwicklung des Corpus striatum, namentlich des Nucleus lenticularis. Im Sulcus olfactorius erscheint jetzt das Tuberculum olfactorium und ventrolateral ist das Vorderende des Temporallappens angeschnitten.

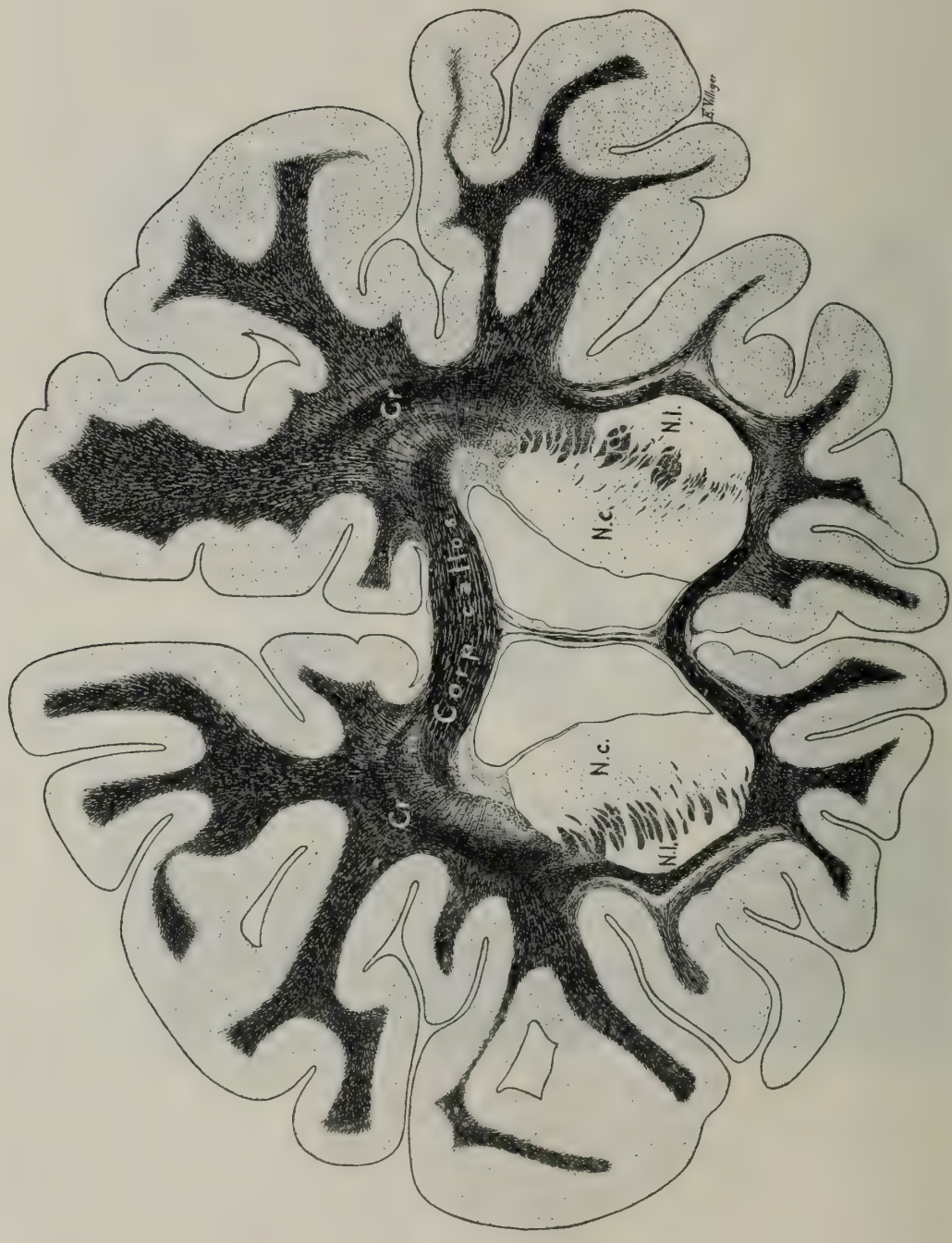

Fig. 179. Vertikalschnitt durch das Großhirn in der Gegend des vorderen Teils des Corpus striatum. Cr = Corona radiata, N.c. = Nucleus caudatus, N.l. = Nucleus lenticularis. Ergänzungsfigur zu Figur 178.

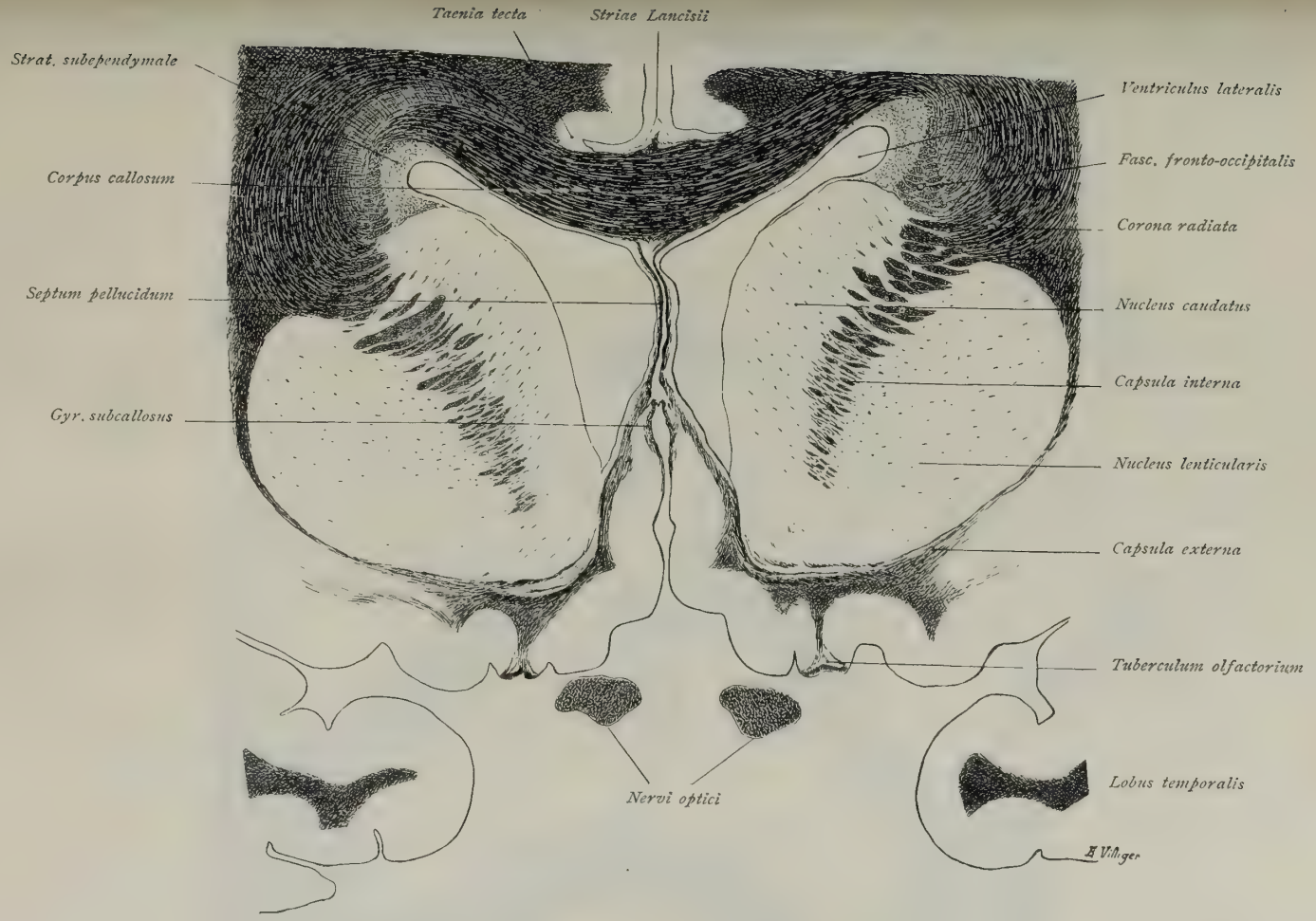

Fig. 180. Der Nucleus lenticularis nimmt immer mehr an Masse zu, während der Nucleus caudatus bereits kleiner wird. Vom Tuberculum olfactorium aus verlaufen Faserzüge dorsalwärts gegen das Septum pellucidum und gegen die äußere Kapsel zu. Die auf Fig. 178 unmittelbar unter dem Rostrum des Balkens gelagerten Faserzüge (Striae longitudinales) ziehen ventralwärts — Übergang der Striae longitudinales in die Gyri subcallosi. — Ventral die Nervi optici.

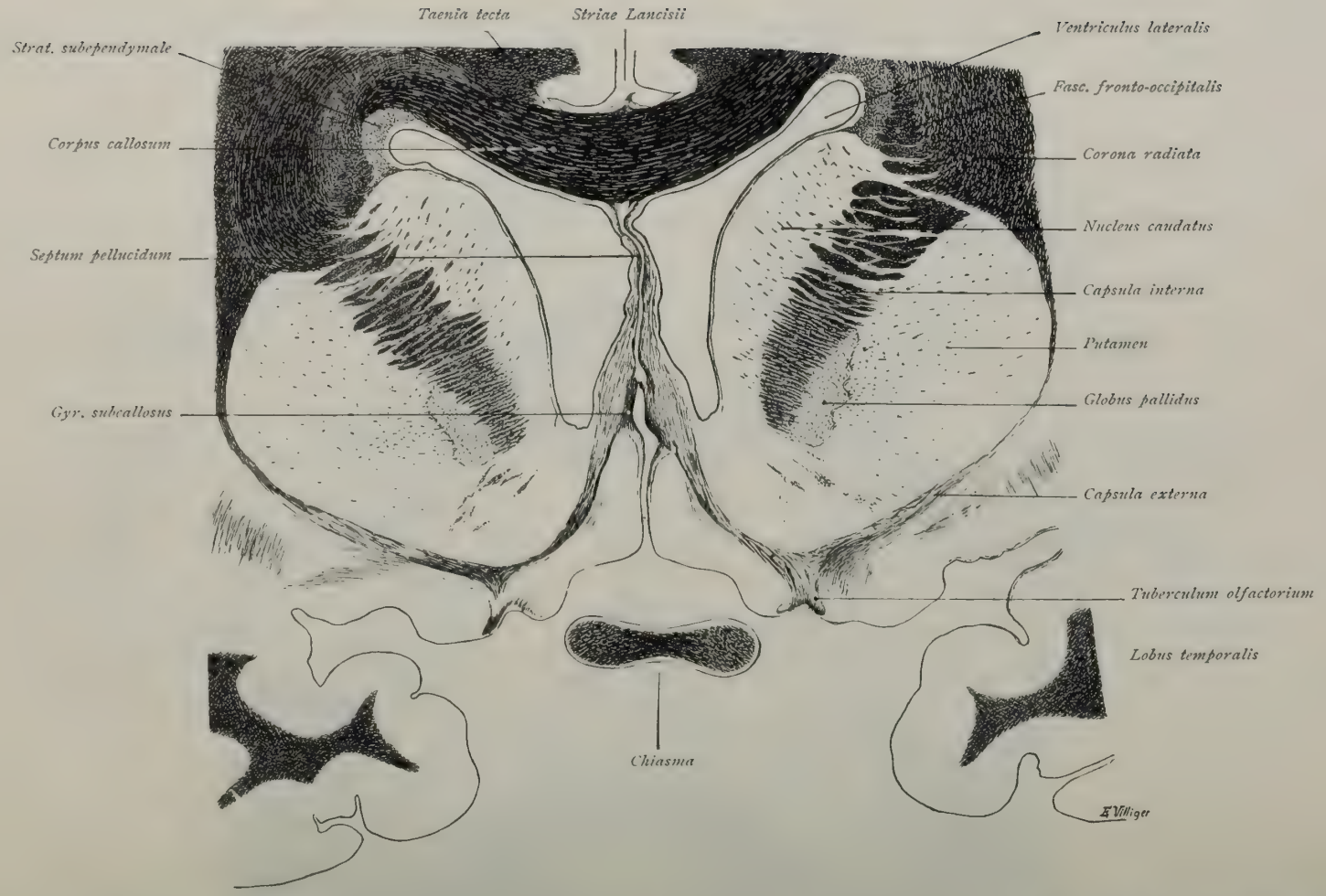

Fig. 181. Die Capsula interna wird mächtiger. Der Nucleus lenticularis zeigt die Trennung in Globus pallidus und Putamen. Man beachte wieder, wie in Fig. 180, die vom Tuberculum olfactorium ausgehenden dorsal gegen das Septum pellucidum und lateral gegen die Capsula externa ziehenden Faserzüge, sowie das Absteigen der BROCAschen Balkensticle s. Gyri subcallosi — ZUCKERKANDL. — Ventral das Chiasma opticum.

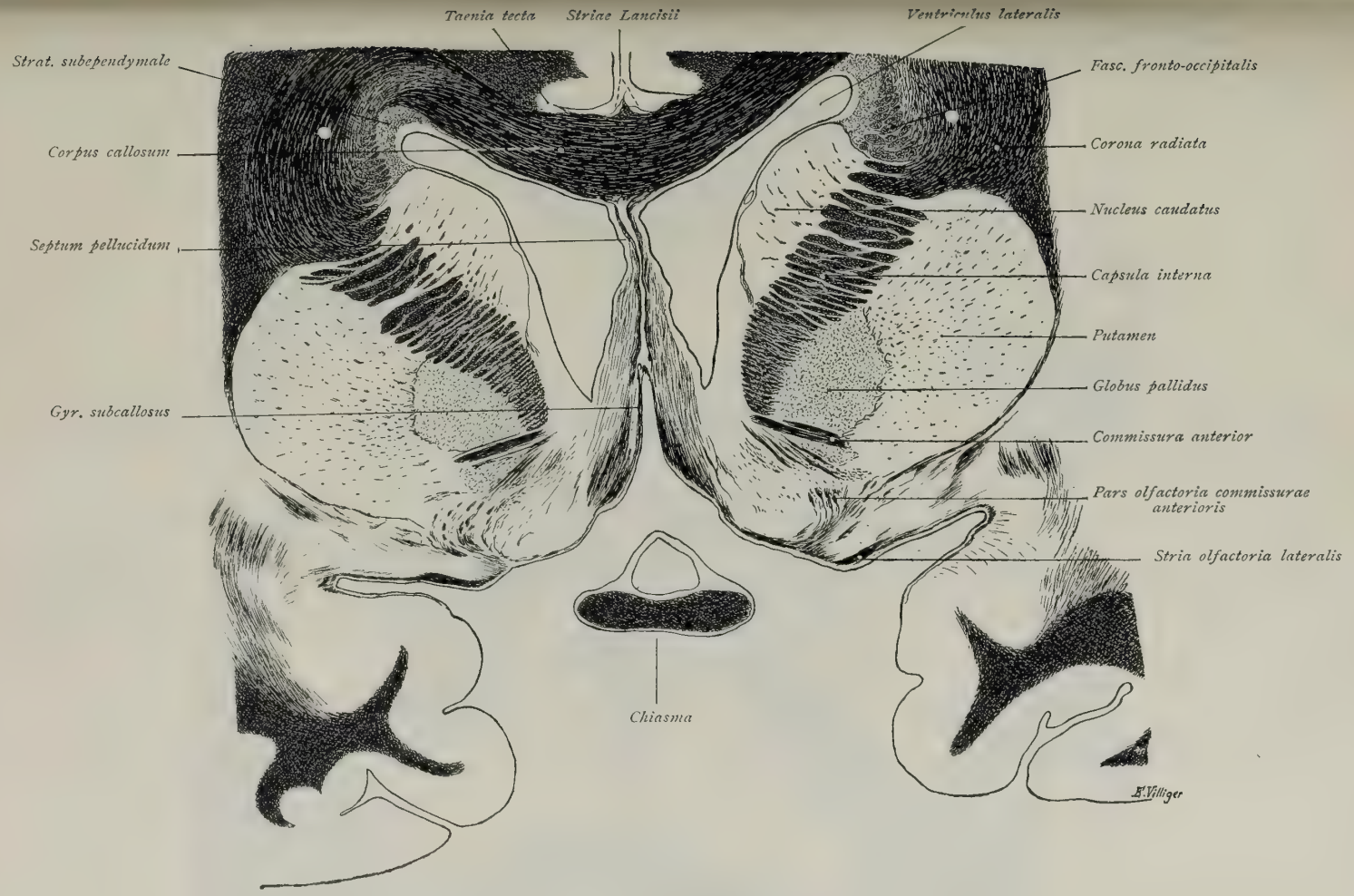

Fig. 182. Der Nucleus caudatus wird immer kleiner, Putamen und Globus pallidus des Nucleus lenticularis sind stärker entwickelt. Im ventralen Teil des Globus pallidus ziehen quer verlaufende Faserbündel der Commissura anterior. Von der Stelle, wo in Fig. 181 das Tuberculum olfactorium war, ziehen Faserbündel gegen das Septum pellucidum auf, ferner in lateral konvexem Bogen gegen die Commissura anterior (Pars olfactoria commissurae anterioris) und lateralwärts gegen die Capsula externa, und deutlich erkennt man den Verlauf der Stria olfactoria lateralis gegen das Vorderende des Temporallappens. Ventral das Chiasma opticum.

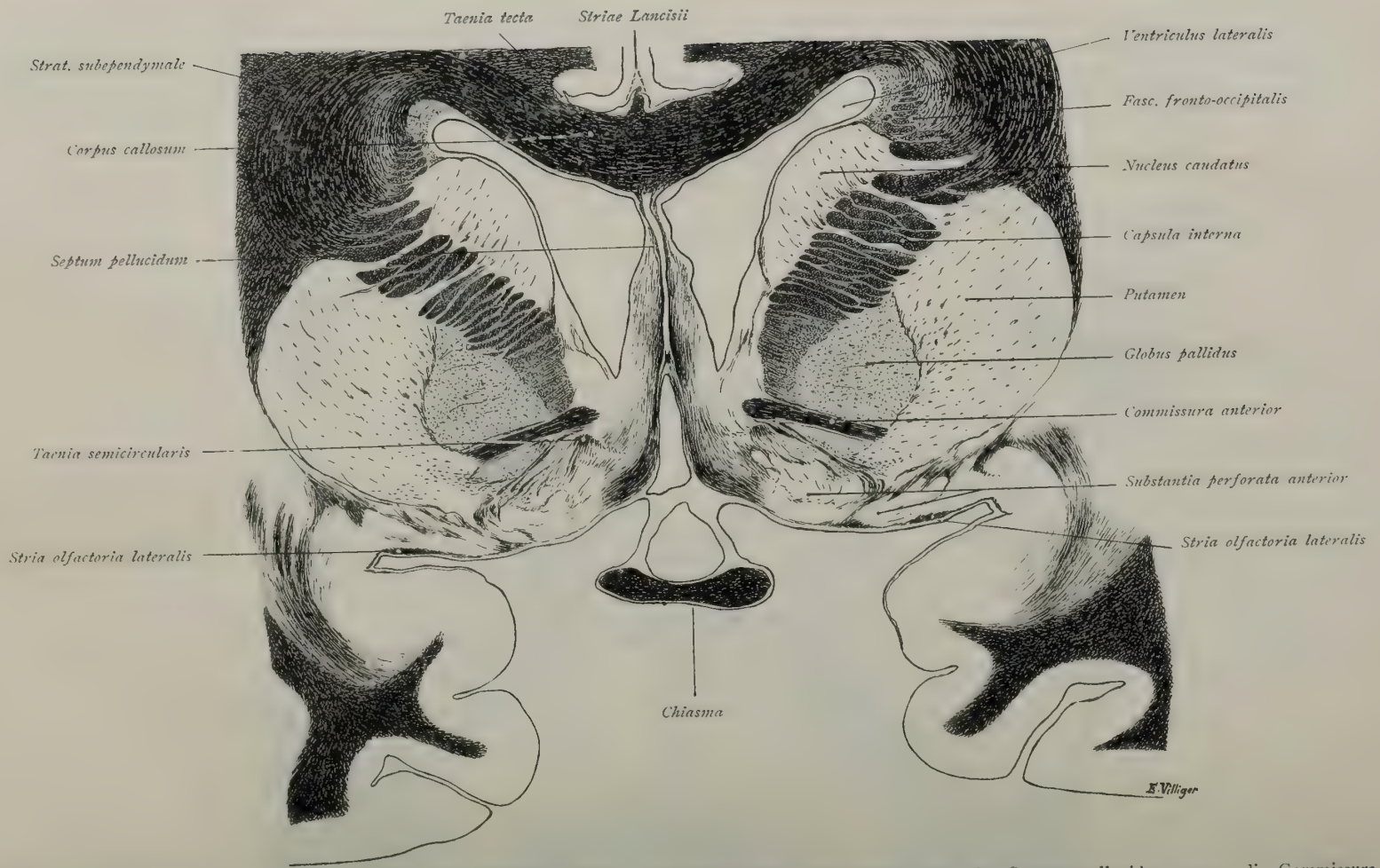

Fig. 183. Ventral vom Corpus striatum die Substantia perforata anterior, von welcher aus Faserbündel gegen das Septum pellucidum, gegen die Commissura anterior (Pars olfactoria commissurae anterioris) und gegen die Capsula externa aufsteigen. Die Gyri subcallosi sind tiefer getreten und strahlen gegen die Substantia perforata aus. Besondere Faserzüge aus der Substantia perforata und vom Septum pellucidum herkommend sammeln sich ventral von der Commissura anterior zur Taenia semicircularis. Gegen den Temporallappen zu zieht die Stria olfactoria lateralis. In der Mitte ventral das Chiasma.

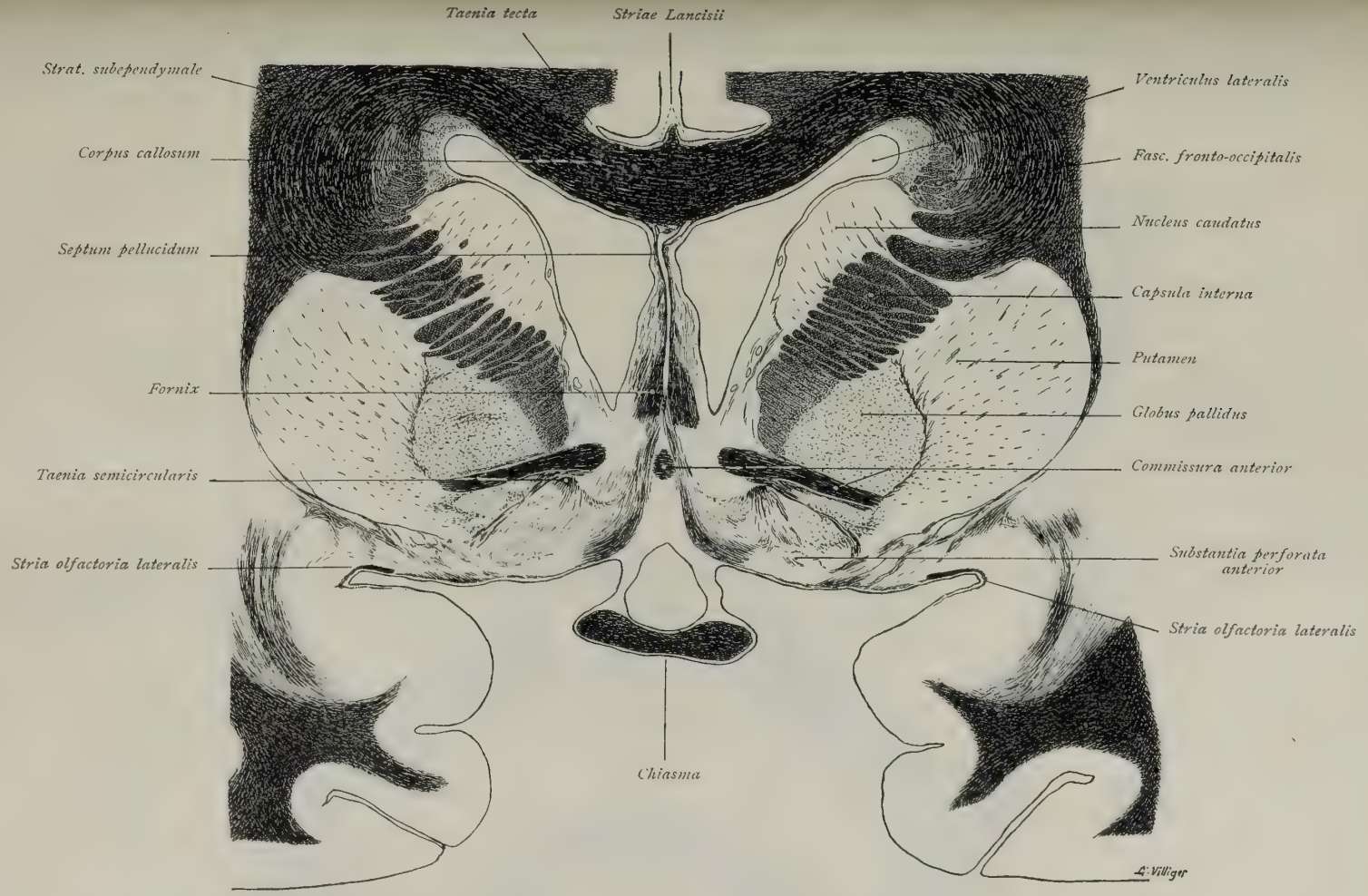

Fig. 184. Ventral vom Septum pellucidum erscheinen die Faserbündel des Fornix und noch tiefer diejenigen des mittleren Teils der vorderen Kommissur. Von der Substantia perforata anterior aus ziehen die bereits in der vorhergehenden Figur näher bezeichneten Faserzüge nach den verschiedenen Richtungen. Man beachte ferner, wie von der Substantia perforata aus auch Faserzüge zum Fornix verlaufen (Riechbündel des Ammonshorns — Tractus olfacto-ammonicus).

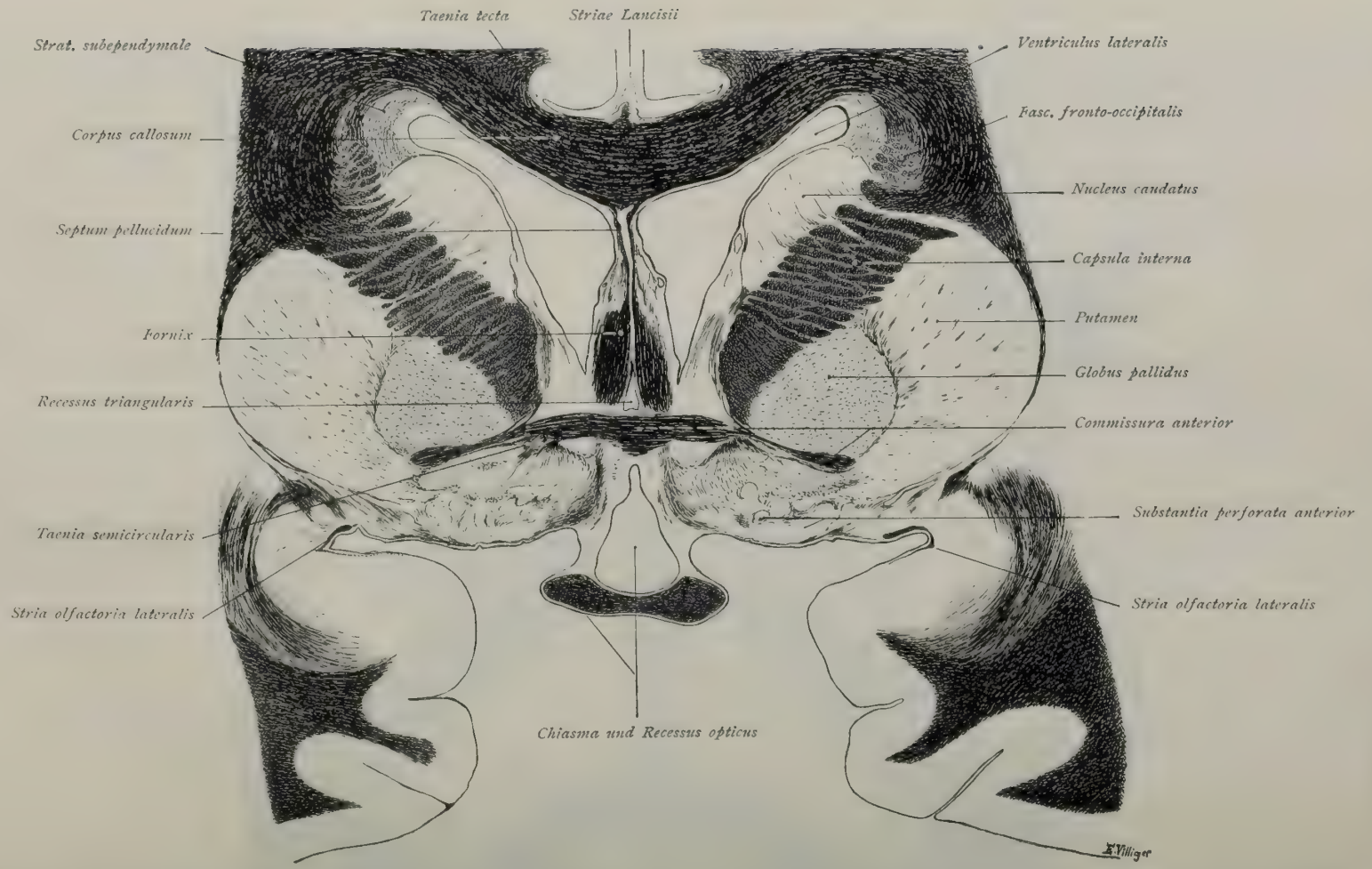

Fig. 185. Die Faserbündel des Fornix sind in größerem Maße getroffen. Zwischen den beiden Fornixsäulen und über der quer ziehenden Commissura anterior ist der Recessus triangularis abgegrenzt, unter der Commissura anterior und über dem Chiasma der Recessus opticus. Man achte wieder besonders auf den Verlauf der von der Substantia perforata ausgehenden Faserbündel. Die Stria olfactoria lateralis ist weiter lateral verlagert und die Taenia semicircularis wird durch Faserbündel verstärkt, die von der Commissura anterior herkommen.

Fig. 186. Von der Commissura anterior sind der mittlere Teil und die beiden lateralwärts ziehenden Schenkel getroffen und die Taenia semicircularis steigt jetzt gegen den Nucleus caudatus auf. Vom Chiasma grenzen sich bereits die weiterhin lateralwärts verlaufenden Tractus optici ab.

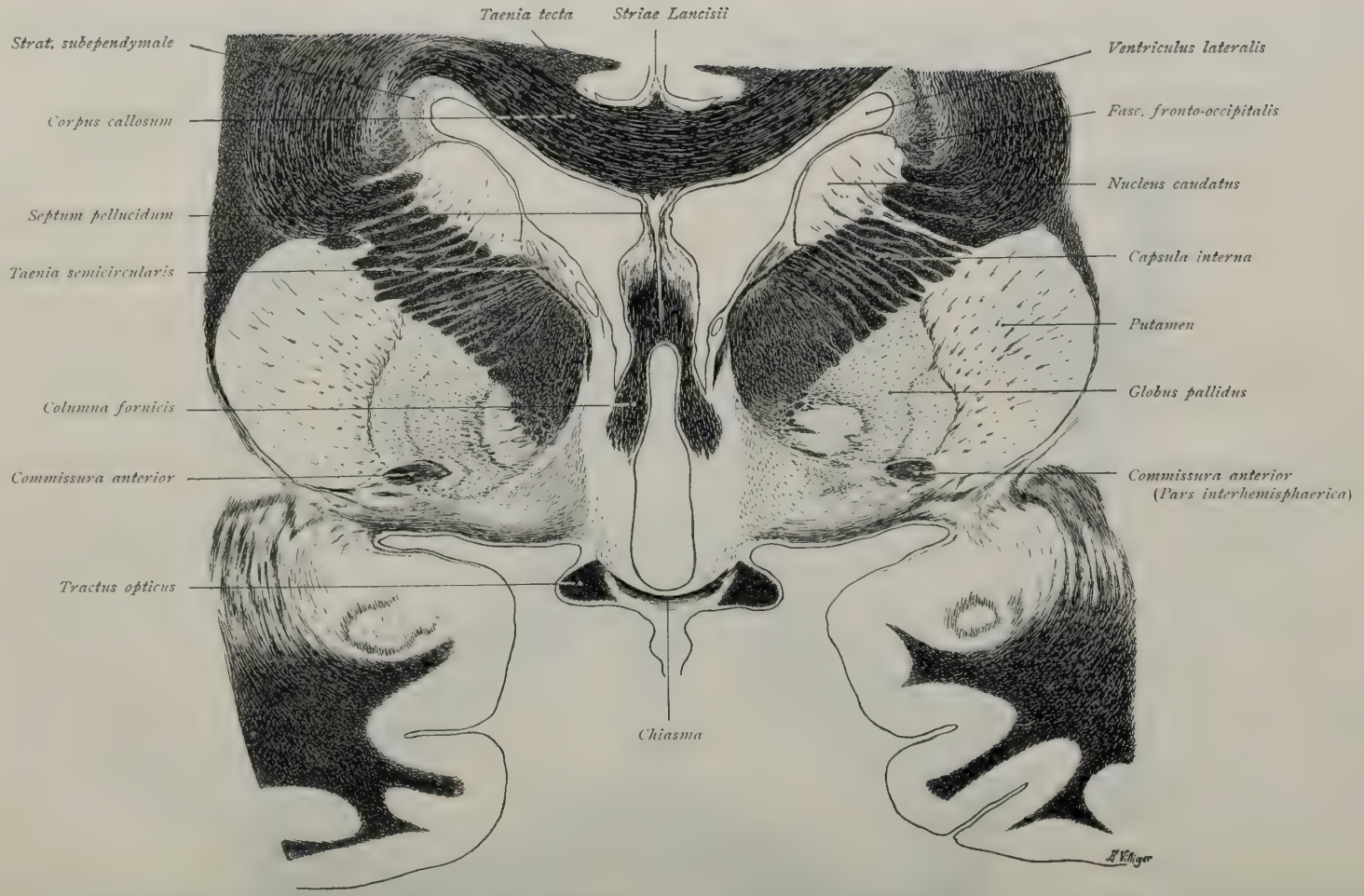

Fig. 187. Der Nucleus caudatus wird von jetzt an immer kleiner und geht in den folgenden Figuren allmählich in die Cauda über. Umgekehrt nimmt der Nucleus lenticularis immer mehr zu und dessen Globus pallidus zeigt die weitere Abgrenzung in mehrere Glieder. Stark entwickelt ist die die beiden Kerne trennende Capsula interna. Vom Fornix ziehen die Columnae fornicis ventralwärts. Die Taenia semicircularis ist fast ganz zum Nucleus caudatus emporgestiegen, sie kommt weiter caudalwärts zwischen Nucleus caudatus und Thalamus zu liegen. Ventrolateral vom Globus pallidus zieht die Pars interhemisphaerica der Commissura anterior. Vom Chiasma sind nur mehr einzelne Faserbündel getroffen, lateralwärts ziehen die Tractus optici.

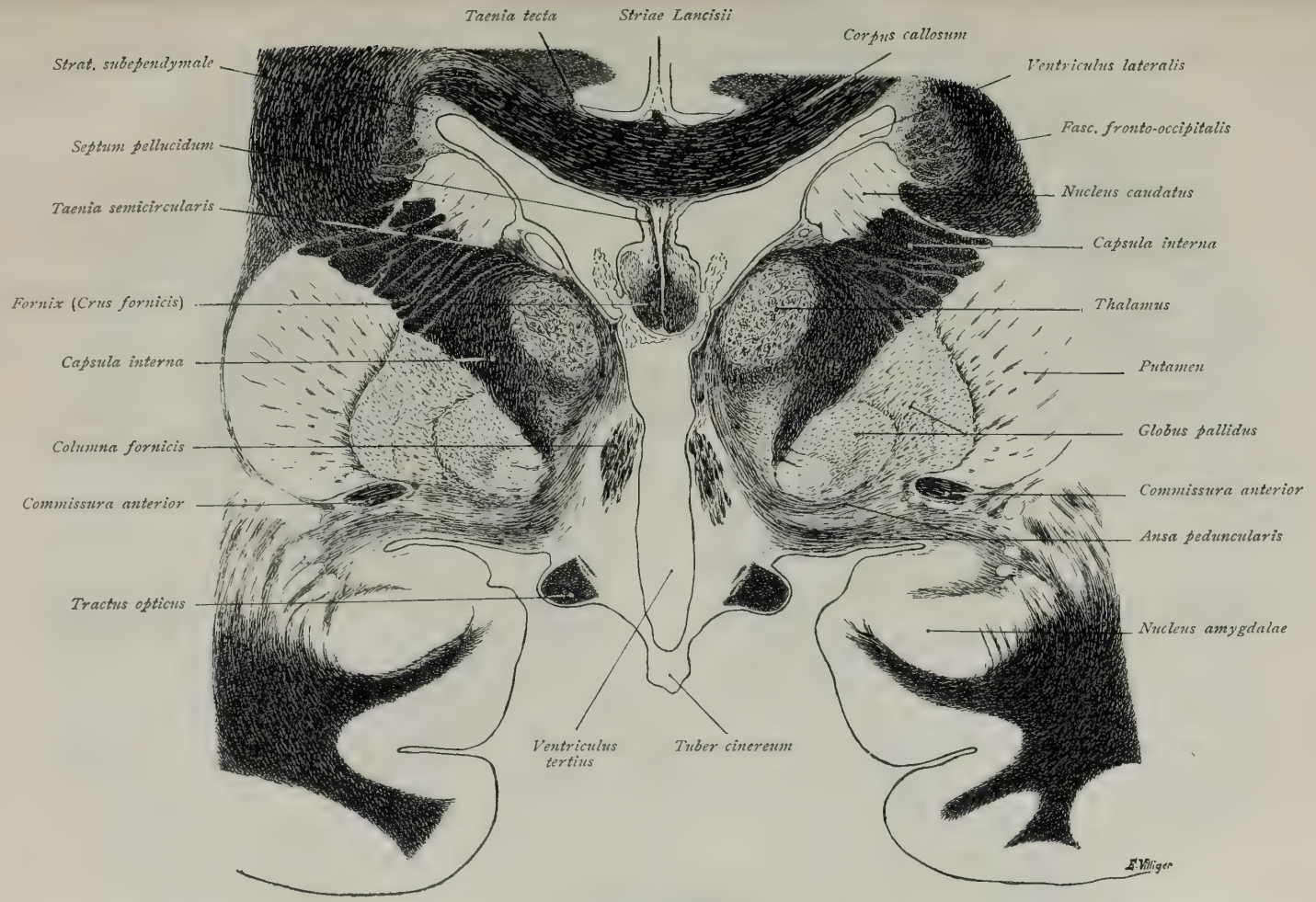

Fig. 188. Der Schnitt trifft ventromedial vom Nucleus caudatus den vordersten Teil des Thalamus, so daß jetzt die Capsula interna medial vom Nucleus caudatus und Thalamus und lateral vom Nucleus lenticularis begrenzt wird, dessen Globus pallidus die Abgrenzung in drei Glieder aufweist. Man beachte, wie gegen den Thalamus Faserbündel von unten aufsteigen, Bündel, welche Bestandteile der Ansa lenticularis und des unteren Thalamusstieles bilden (Ansa peduncularis). Die Columnae fornicis steigen mehr in die Tiefe und die unter dem Corpus callosum getroffenen Crura fornicis rücken in den folgenden Figuren immer mehr dorsalwärts gegen den Balken zu und lagern sich diesem schließlich nach Verschwinden des Septum pellucidum ganz an. Den Boden des dritten Ventrikels bildet das Tuber cinereum, das lateral von den Tractus optici begrenzt wird. Im Temporallappen erscheint als neuer Kern der Nucleus amygdalae.

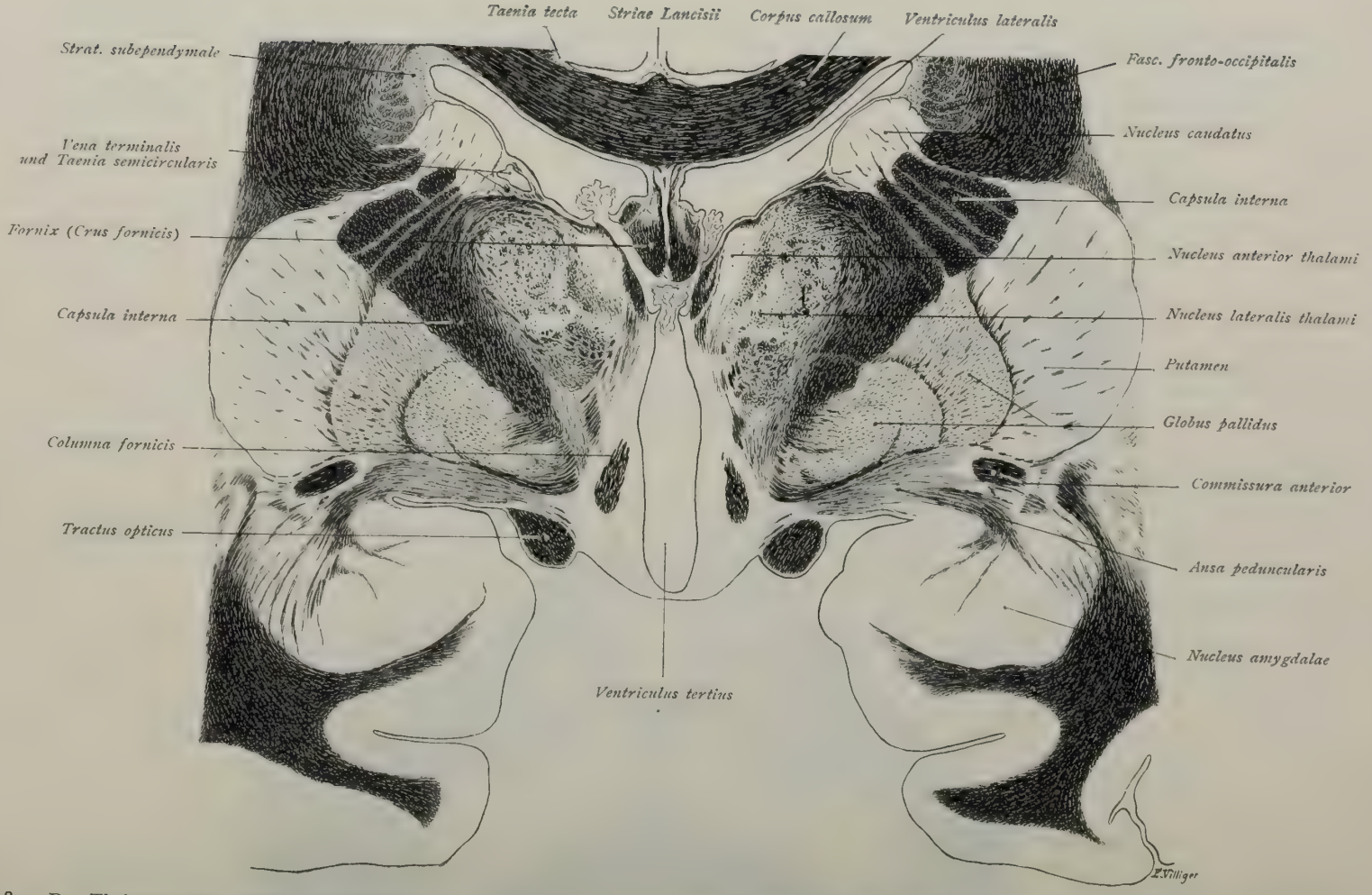

Fig. 189. Der Thalamus zeigt bereits die Abgrenzung in Nucleus anterior und Nucleus lateralis. Wie auf der vorhergehenden Figur, so erkennt man auch hier noch deutlich die vom Nucleus lenticularis und vom Temporallappen gegen den Thalamus aufsteigenden Faserbündel (Ansa lenticularis und peduncularis). Die Columnae fornicis sind mehr ventral verlagert und die Tractus optici ziehen weiter lateralwärts. Bedeutend größer ist der Nucleus amygdalae im Temporallappen.

Fig. 190. Vertikalschnitt durch das Großhirn. N.c. = Nucleus caudatus, III = Ventriculus tertius, Fo. = Columna fornicis, II = Tractus opticus, Co. ant. = Commissura anterior, Cl. = Claustrum. Ergänzungsfigur zu Fig. 189.

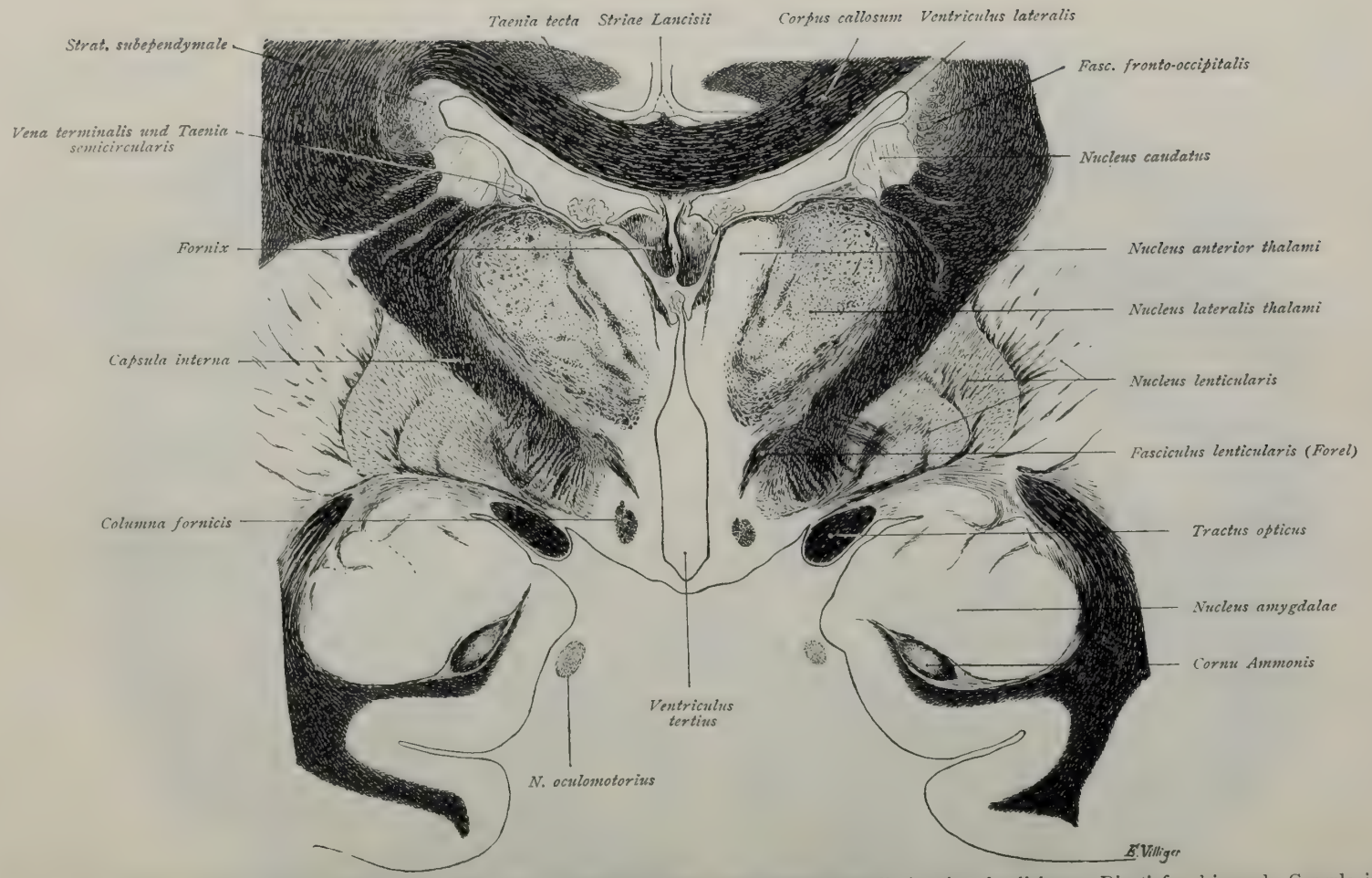

Fig. 191. Der Thalamus nimmt an Masse zu, die Trennung in Nucleus anterior und Nucleus lateralis ist eine deutlichere. Die tiefer dringende Capsula interna wird ventral von Faserbündeln quer durchzogen, die vom Nucleus lenticularis herkommen. Die Fasern sammeln sich zu einem in den folgenden Figuren immer deutlicher hervortretenden Bündel, zum Fasciculus lenticularis (Forel), welches zum größten Teil Beziehungen zum Thalamus eingeht. Die Columnae fornicis sind noch tiefer getreten und die Tractus optici ziehen sich mehr lateralwärts aus. Im Temporallappen erscheint ventral vom großen Nucleus amygdalae das vordere Ende des Ammonshorns.

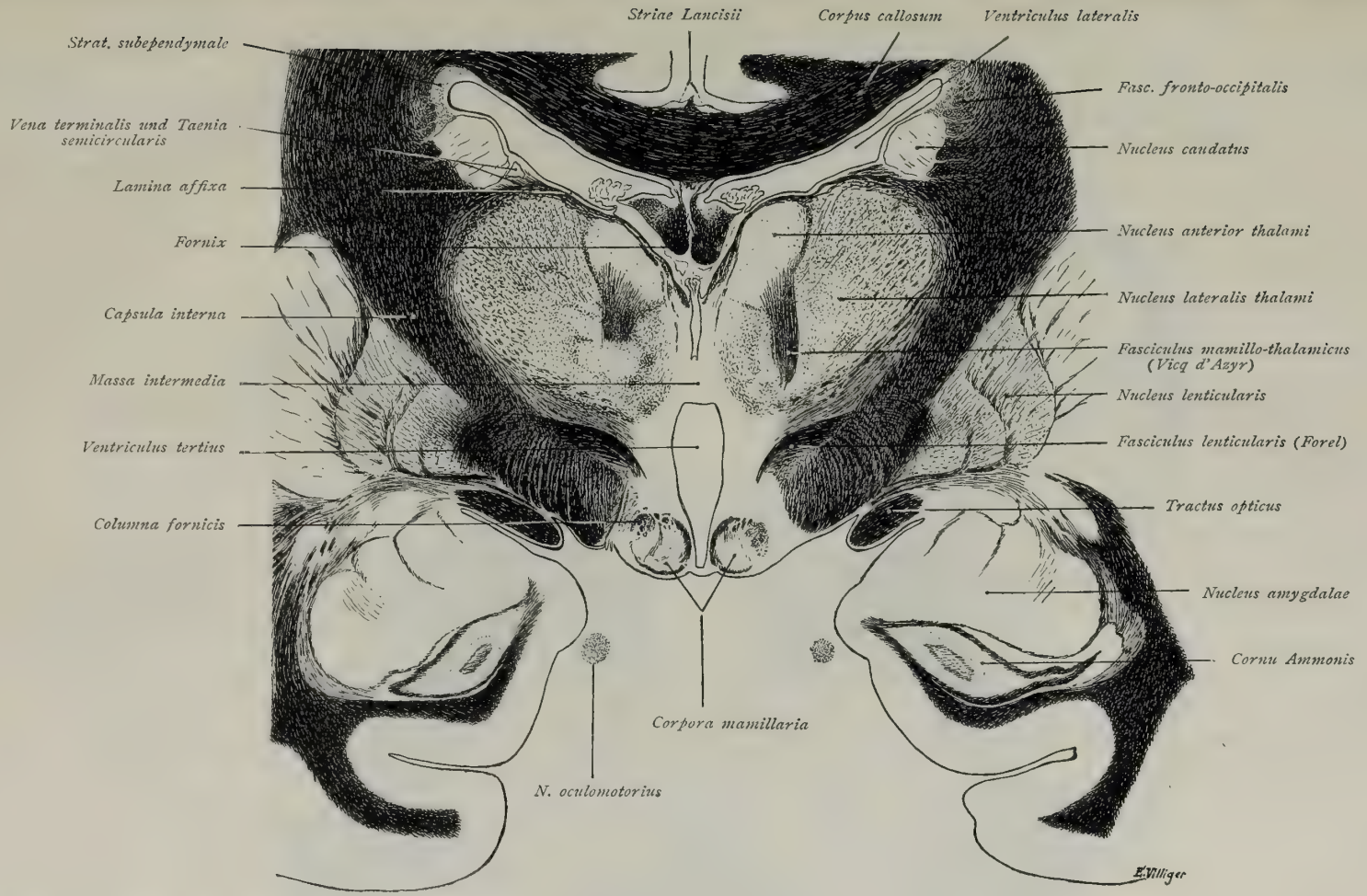

Fig. 192. Der Schnitt trifft ventral die Corpora mamillaria, in deren lateralen Kernen die Columnae fornicis ihr Ende finden. Aus dem medialen Kern geht, wie die folgende Figur zeigt, das Vicq d'Azyr sche Bündel hervor, der Fasciculus mamillo-thalamicus, der aufsteigend im Nucleus anterior thalami endet. Die beiden Thalami optici sind durch die Massa intermedia miteinander verbunden. Im Temporallappen erscheint das Unterhorn des Seitenventrikels mit dem Cornu Ammonis. Man achte ferner besonders auf die Ausbreitung des Ependyms im Seitenventrikel und vergleiche dazu Fig. 63 im I. Teil.

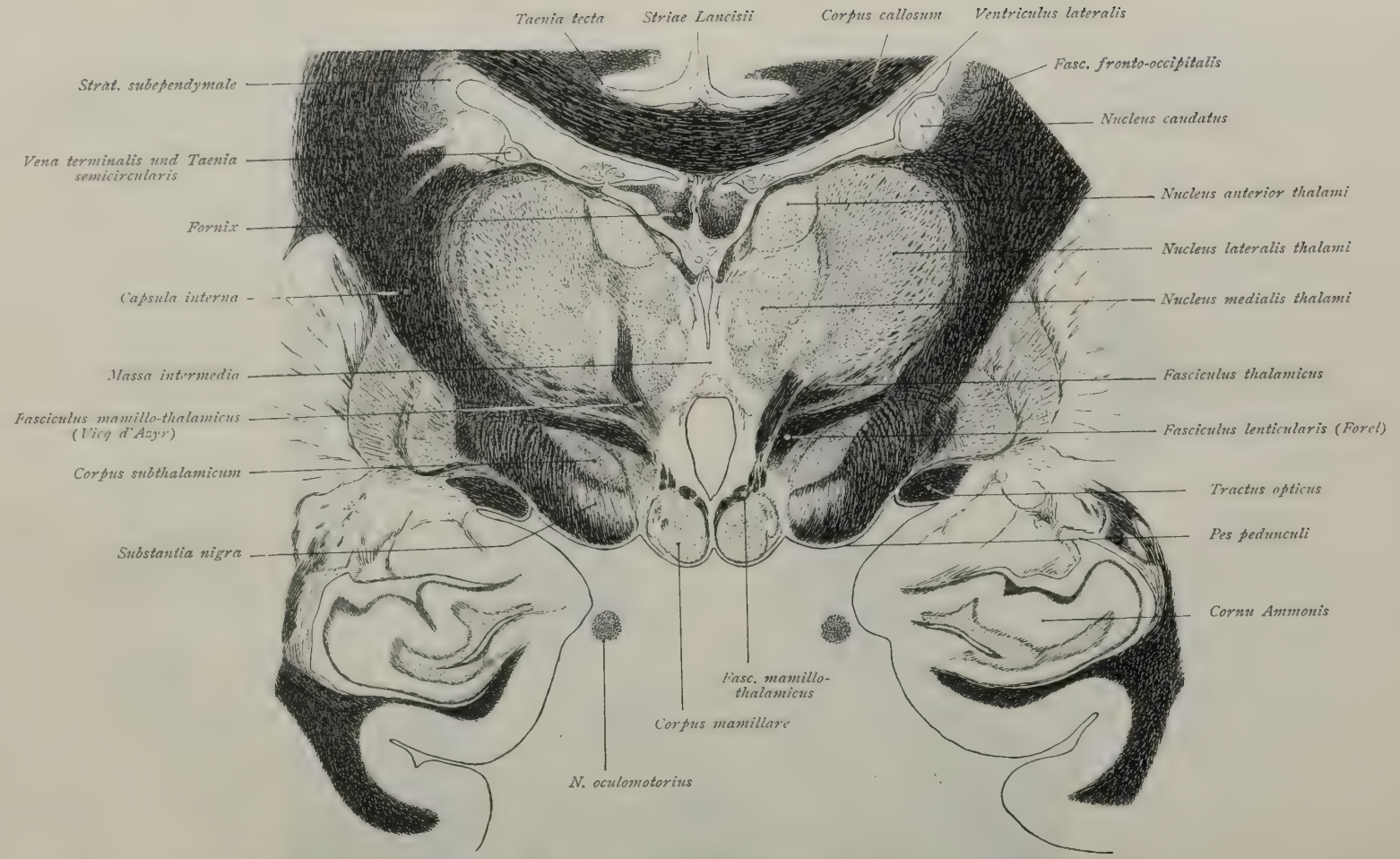

Fig. 193. Der Thalamus zeigt jetzt die Abteilung in die drei Hauptkerne (Nucleus anterior, medialis und lateralis thalami). Vom medialen Kern des Corpus mamillare steigt das Vicq d'Azyrsche Bündel gegen den Nucleus anterior thalami auf. Als neues Faserbündel erscheint über dem Fasciculus lenticularis (Forel) der Fasciculus thalamicus, vom Fasciculus lenticularis durch die Zona incerta getrennt. Die Capsula interna geht in den Pes pedunculi über und als neue graue Massen finden sich lateral vom Corpus mamillare das Corpus subthalamicum und die Substantia nigra. Im Temporallappen ist noch ein Rest des Nucleus amygdalae zu erkennen, mächtiger entwickelt ist dagegen die Ammonsformation im Unterhorn des Seitenventrikels.

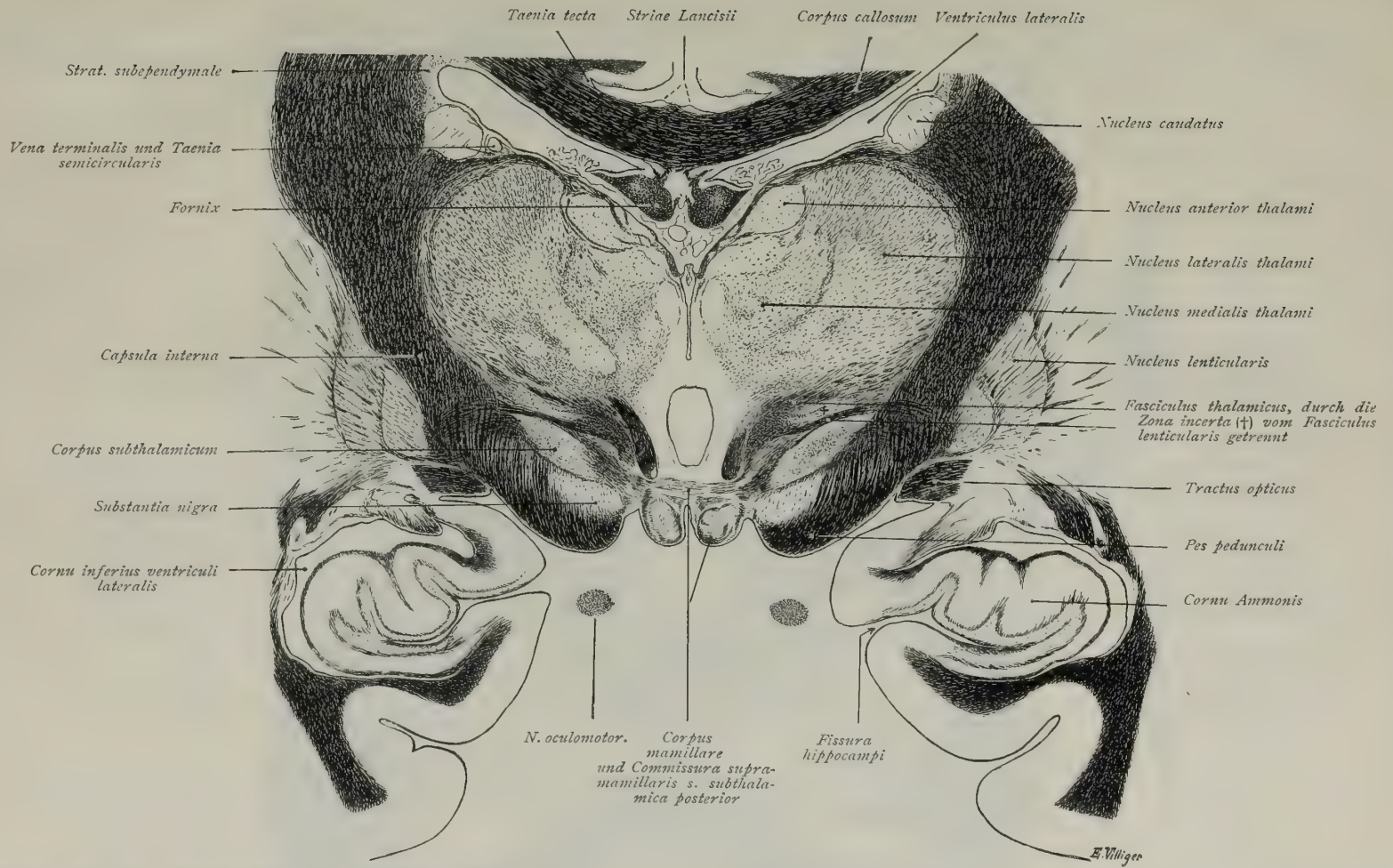

Fig. 194. Von den Thalamuskernen wird der Nucleus anterior kleiner und in den folgenden Figuren mehr abgeplattet, die beiden medialen und lateralen Hauptkerne dagegen nehmen an Masse immer mehr zu. Stärker entwickelt ist in der Regio subthalamica das Corpus subthalamicum; Faserbündel, die über die Corpora mamillaria von einem Corpus subthalamicum zum anderen ziehen, bilden einen Bestandteil der Commissura supramamillaris s. subthalamica posterior. Lateral vom Corpus mamillare der Pes pedunculi, vom Corpus subthalamicum durch die Substantia nigra abgegrenzt. Deutlich erkennt man ferner, wie durch das tiefe Eindringen der Fissura hippocampi die Rindenformation des Gyrus hippocampi zur Bildung des Ammonshorns gegen das Unterhorn des Seitenventrikels vorgedrängt wird.

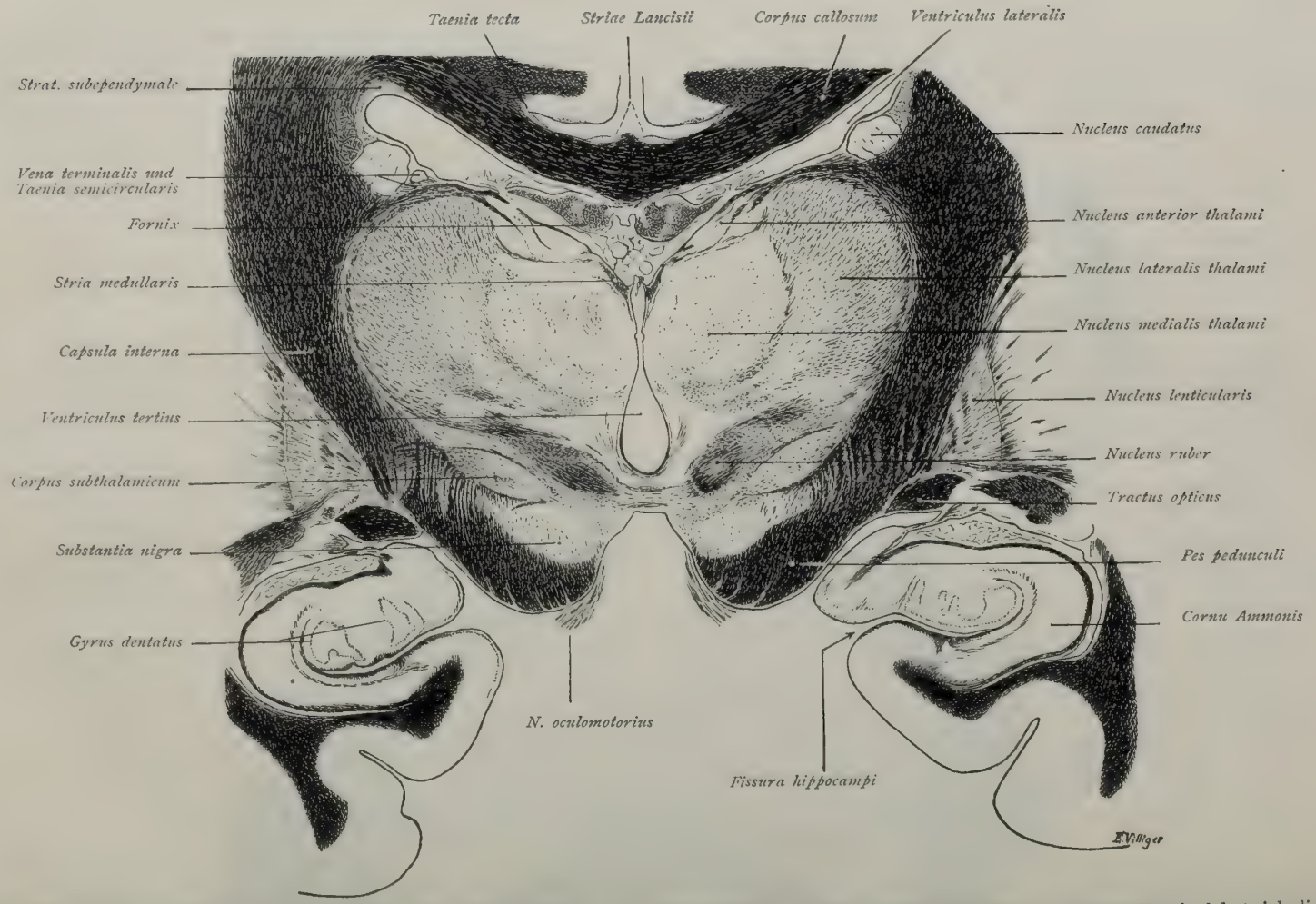

Fig. 195. Die Abteilung des Thalamus in die drei Hauptkerne ist in dieser wie in der folgenden Figur eine besonders deutliche. Unter dem Fornix dehnt sich die Tela chorioidea aus, und man erkennt hier und in den folgenden Figuren noch deutlicher die in die Seitenventrikel und gegen den dritten Ventrikel eingestülpten Plexus; ferner achte man darauf, wie sich beim Übergang der dorsalen in die mediale Thalamusfläche die Faserbündel der Stria medullaris sammeln. Im Hypothalamusgebiet ist rechterseits medial vom Corpus subthalamicum bereits der Nucleus ruber getroffen und in der Ammonsformation erkennt man die Körnerstreifen des Gyrus dentatus.

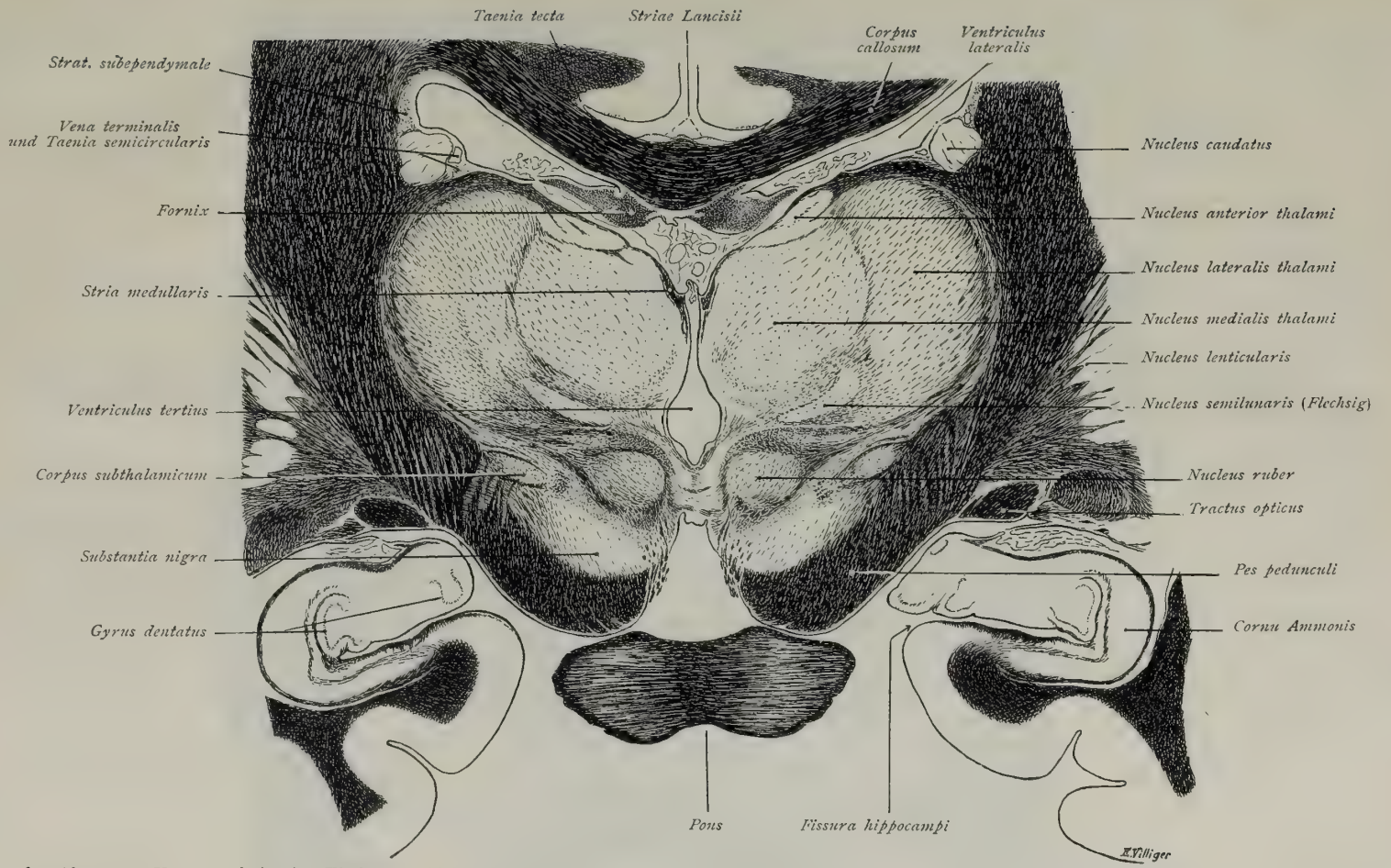

Fig. 196. Als neuer Kern erscheint im Thalamusgebiet ventral der Nucleus semilunaris (FLECHSIG) und im Hypothalamusgebiet medial vom kleiner gewordenen Corpus subthalamicum der Nucleus ruber. Ventral vom Nucleus ruber dehnt sich über dem Pes pedunculi die stärker entwickelte Substantia nigra aus und unter den Hirnschenkeln ist bereits der vorderste Teil der Brücke getroffen. Man achte noch besonders auf die Teilung des Thalamus in die drei Hauptkerne durch die Laminae medullares und wie der laterale Kern lateral von der Lamina medullaris externa überzogen wird, welcher als eigentliche äußere Thalamusgrenze das Stratum reticulare oder die Gitterschicht aufliegt (s. Seite 58).

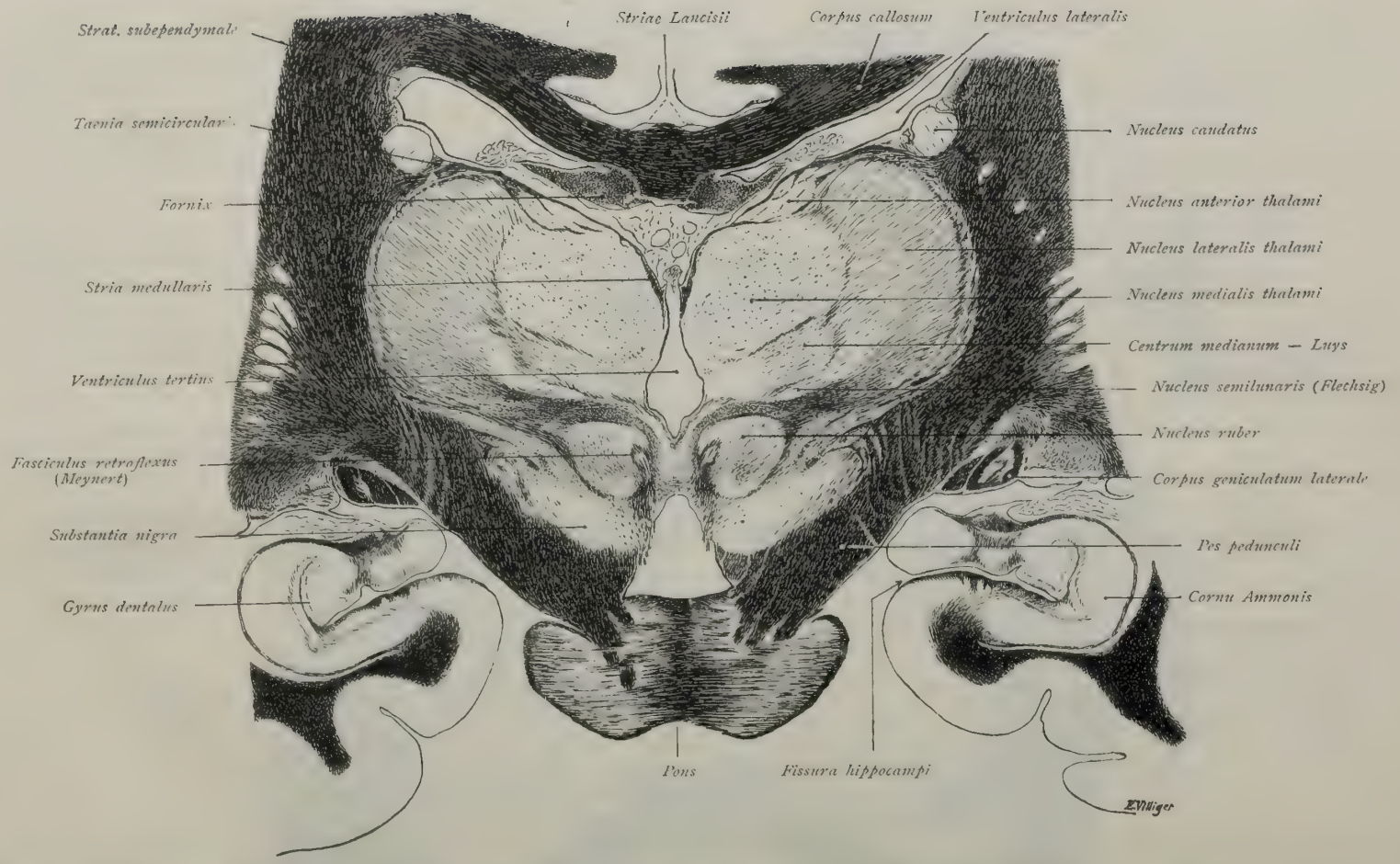

Fig. 197. Im ventralen Teil der Thalamuskerne erscheint über dem Nucleus semilunaris (FLECHSIG) das Centrum medianum — LUYS, und im Hypothalamusgebiet wird der größer gewordene Nucleus ruber in seinem medialen Teil von den Faserbündeln des Fasciculus retroflexus (MEYNERT) durchzogen. Vom Corpus subthalamicum ist nur noch ein kleiner Teil erkennbar, stark entwickelt ist dagegen die Substantia nigra. Vom Pes pedunculi dringen bereits Faserbündel in die Brücke ein und rechterseits erscheint das Corpus geniculatum laterale, in welchem ein Teil der Fasern des Tractus opticus die Endigung findet.

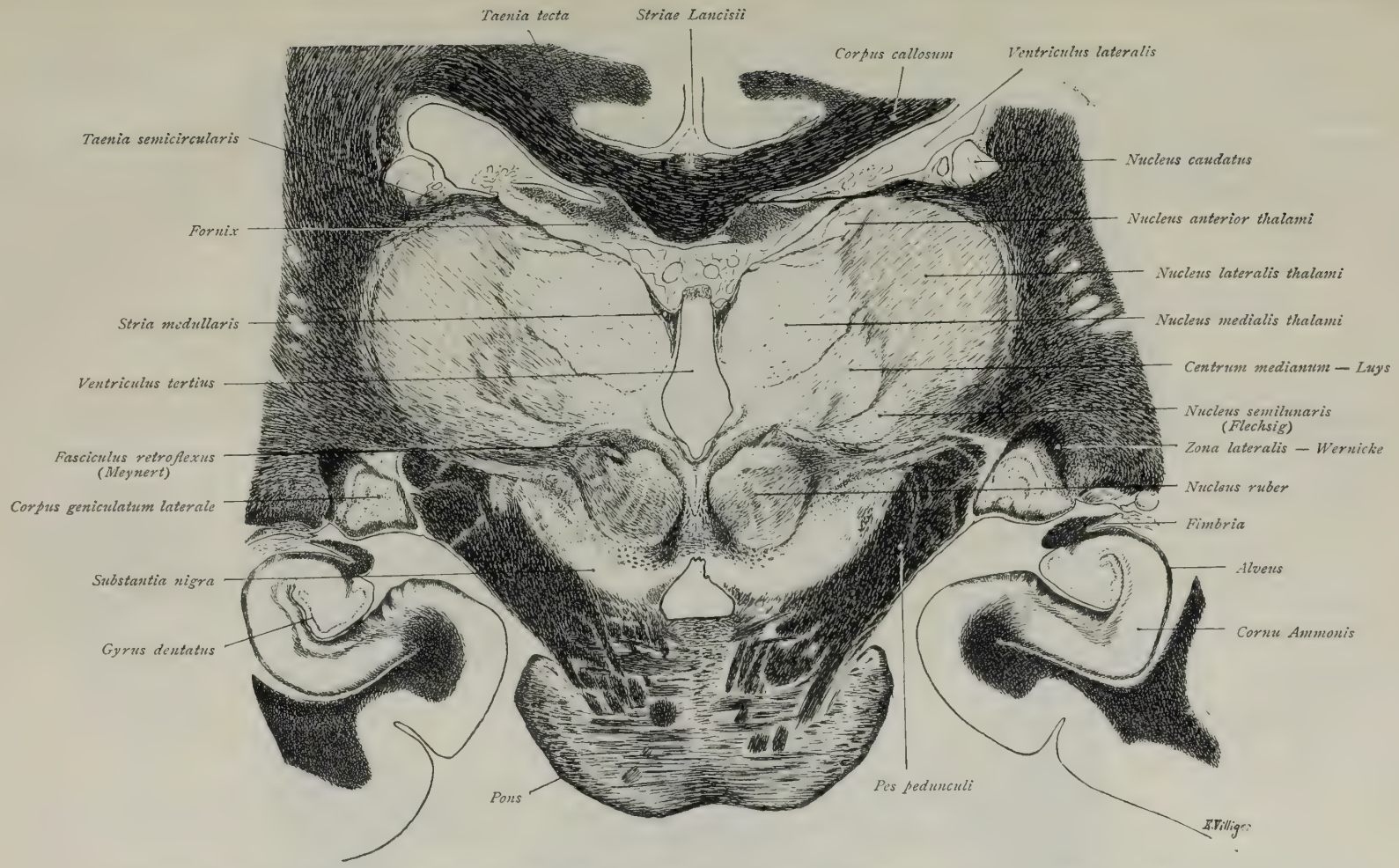

Fig. 198. Die Abteilung des Thalamus in die verschiedenen Hauptkerne tritt immer noch deutlich hervor. Im Hypothalamusgebiet hat sich der Nucleus ruber noch mehr vergrößert. Auch die Substantia nigra ist mächtig entwickelt und die Faserbündel des Pes pedunculi dringen tiefer in die Brücke ein. Der Fasciculus retroflexus (MEYNERT) ist mehr dorsal verlagert, und an der Stelle, wo der Tractus opticus war, erscheint das Corpus geniculatum laterale in großer Ausdehnung, das dorsal von den Faserbündeln des WERNICKE schen Feldes überzogen wird. Man beachte ferner die Ammonsformation und vergleiche dazu die Fig. 45 im I. Teil.

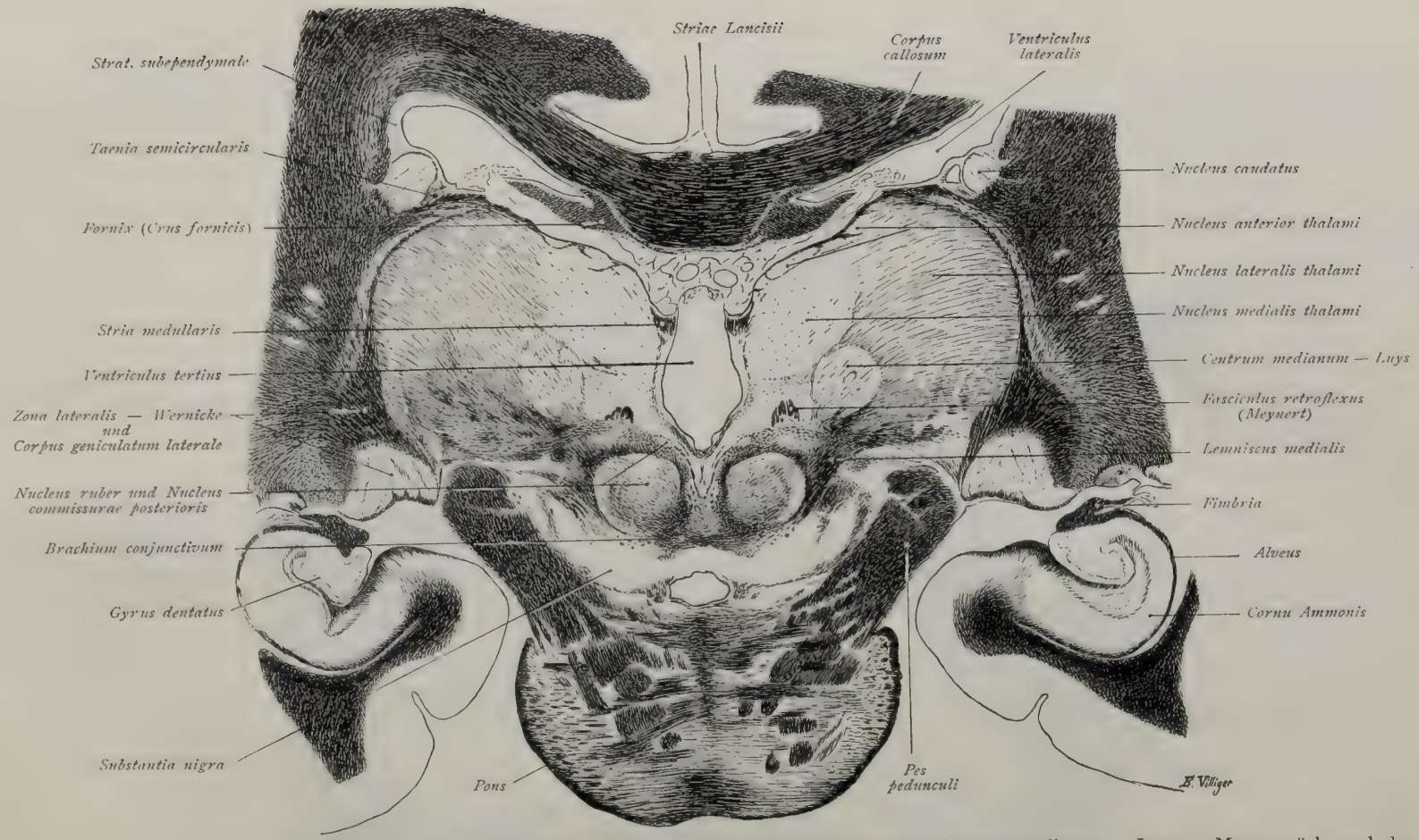

Fig. 199. Im Thalamusgebiet treten der vordere und mediale Kern gegenüber dem lateralen Kern und dem Centrum medianum — LUYS an Masse zurück, auch der dorsolateral vom Thalamus gelegene Nucleus caudatus ist ganz in die Cauda übergegangen. Medial vom Centrum medianum zieht der Fasciculus retroflexus (MEYNERT). Der Nucleus ruber ist kleiner geworden und etwas dorsal von ihm ist ein kleiner Kern erkennbar, der Kern der hinteren Kommissur und des hinteren Längsbündels, von welchem aus feine Faserbündel medialwärts in die Tiefe zwischen die beiden roten Kerne ziehen und daselbst ein kleines dreieckiges Feld grauer Substanz mit ventraler Spitze und dorsaler Basis begrenzen, das Kerngebiet des Oculomotorius. Am ventromedialen Rande des Nucleus ruber treten Faserbündel vom kreuzenden Bindearm (Brachium conjunctivum) in den roten Kern ein, und lateral vom Nucleus ruber strahlen die Fasern der medialen Schleife gegen den Thalamus. Das dem Corpus geniculatum laterale aufsitzende WERNICKEsche Feld zieht sich spitz nach oben aus und geht in die Lamina medullaris externa und dorsal in das den Thalamus deckende Stratum zonale über.

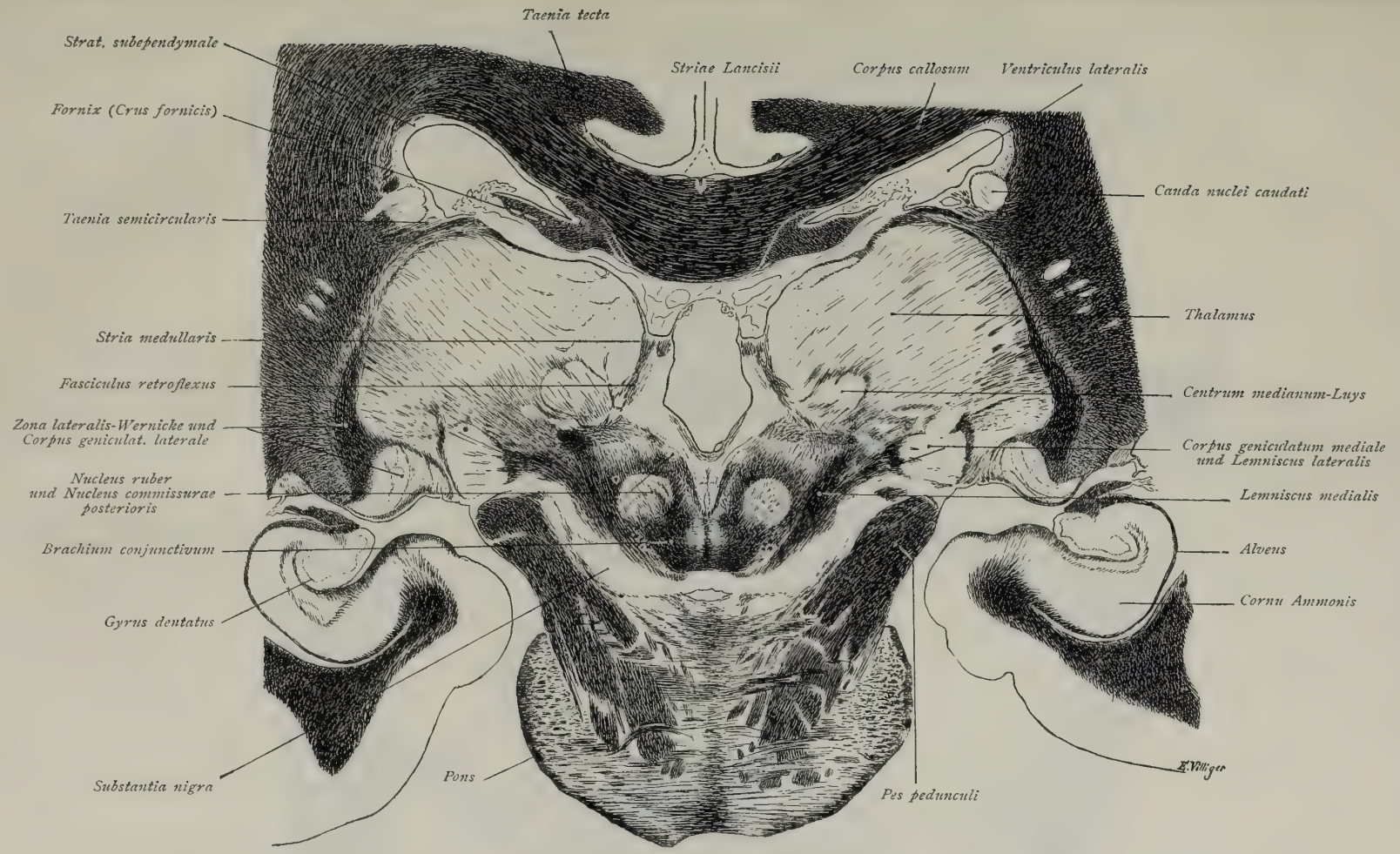

Fig. 200. Im Thalamusgebiet ist das Centrum medianum noch deutlich abgegrenzt. Die Stria medullaris ist breiter und geht in das Trigonum habenulae über. Faserbündel, welche von da aus in die Tiefe ziehen, gehören dem Fasciculus retroflexus an. Deutlich ist das Einstrahlen der Bindearme (Brachia conjunctiva) in die roten Kerne, ferner lateral vom Nucleus ruber das Aufsteigen der medialen Schleife gegen den Thalamus und weiter lateral das Einstrahlen der lateralen Schleife in das Corpus geniculatum mediale. Über dem Nucleus ruber liegt der kleine Kern der hinteren Kommissur und des hinteren Längsbündels und vom hinteren Längsbündel eingeschlossen die dreieckige Region der Oculomotoriuskerngruppen. Die Substantia nigra ist schmäler geworden und die Faserbündel des Pes pedunculi sind tiefer in die Brückenformation eingetreten.

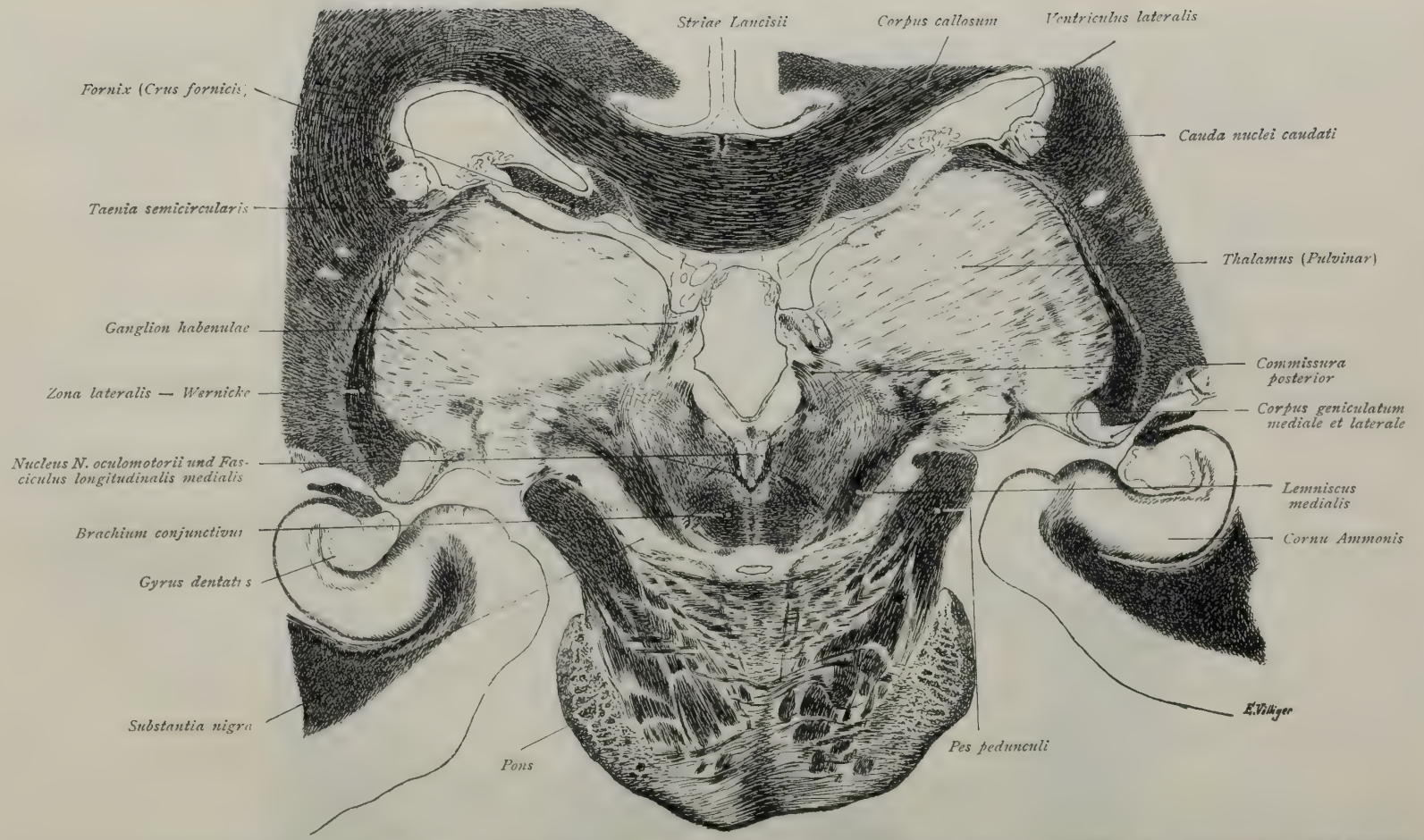

Fig. 201. Der Thalamus geht in das Pulvinar über. Da wo in der vorhergehenden Figur die Faserbündel der Stria medullaris lagen, erscheint die graue Substanz des Ganglion habenulae. Vom Kern des hinteren Längsbündels und der hinteren Kommissur ziehen Fasern der Commissura posterior im Bogen dorsalwärts. Die Corpora geniculata sind kleiner und über dem lateralen dehnt sich immer noch das WERNICKE'sche Feld aus. Ventral vom Oculomotoriuskern und dem hinteren Längsbündel ziehen die Bindearme und lateral davon steigen die Schleifenbündel dorsalwärts. Die Substantia nigra ist noch schmäler geworden und der Pes pedunculi tritt tief in die Brückenformation ein. Man beachte ferner wie hier und schon in den vorhergehenden Figuren der Balken sich im medialen Teil zum Splenium verdickt hat, welchem lateral die Crura fornicis anliegen.

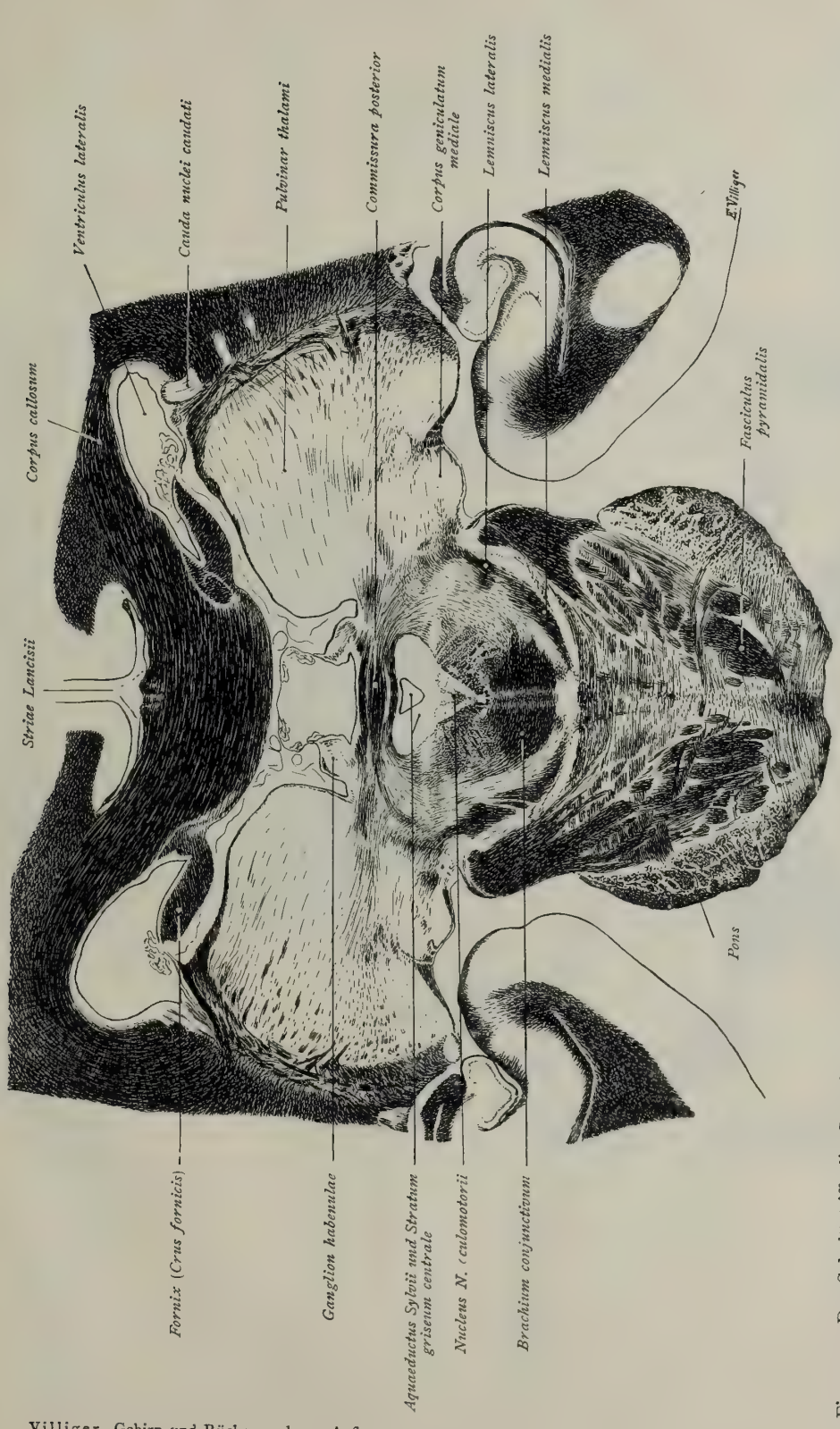

Fig. 202. Der Schnitt trifft die Commissura posterior. Unter der Kommissur findet sich der Aquaeductus Sylvii, vom centralen Höhlengrau (Stratum griseum centrale) umgeben, und in der Tiefe des Höhlengraus liegt, lateral vom hinteren Längsbündel begrenzt, der Kern des Oculomotorius. Weiter ventral folgt die Kreuzung der Bindearme und ventrolateral von dieser die mediale Schleifenschicht, welcher sich lateral die dem Corpus geniculatum mediale zustrebende laterale Schleife anschließt. Von den in die Brücke einstrahlenden Faserbündeln des Pes pedunculi finden die Großhirnrindenbrückenbahnen ihre Endigung in den Brückenkernen, während die zur Pyramidenbahn gehörigen Bündel ganz in den ventralen Teil der Brückenformation getreten sind.

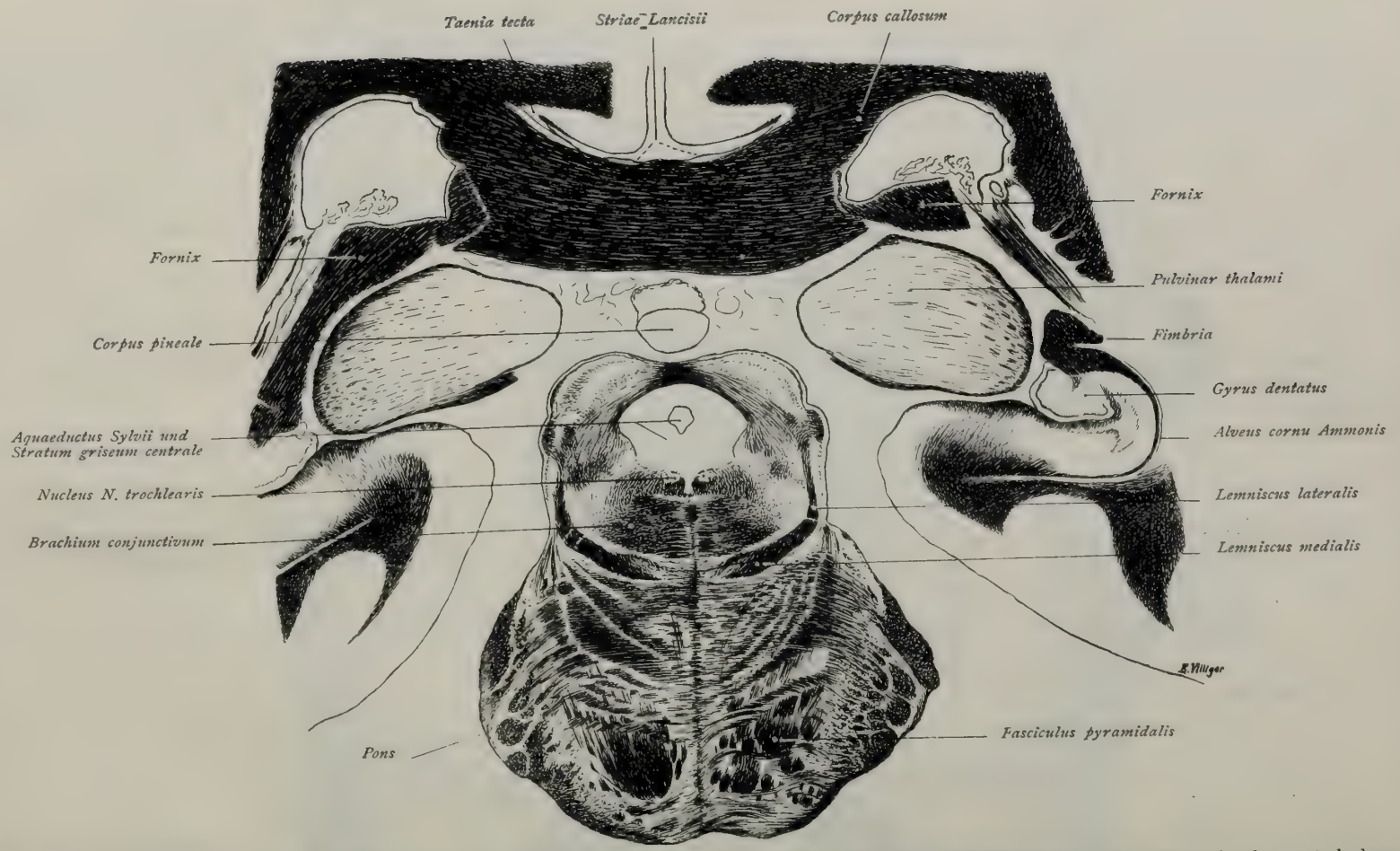

Fig. 203. Vom Thalamus ist nur mehr der hintere Teil des Pulvinar getroffen. Medial findet sich unter dem Balkenwulst das Corpus pineale, ventral davon der Schnitt durch das Vierhügelgebiet und die Brückenformation. Rings um den Aquaeductus Sylvii lagert das centrale Höhlengrau und im ventralen Teil desselben findet sich im hinteren Längsbündel eingelagert der Kern des Trochlearis. Weiter ventral folgt die Bindearmkreuzung und noch tiefer gegen die Brückenformation zu die mediale Schleife, an welche sich lateral die dorsalwärts steigenden Bündel der lateralen Schleife anschließen. In der Brücke bilden die ventral gelagerten Pyramidenbahnen bereits ein mehr zusammengeschlossenes kompaktes Bündel.

B.

Vom caudalen Teil der Medulla oblongata bis zur Vierhügelregion.

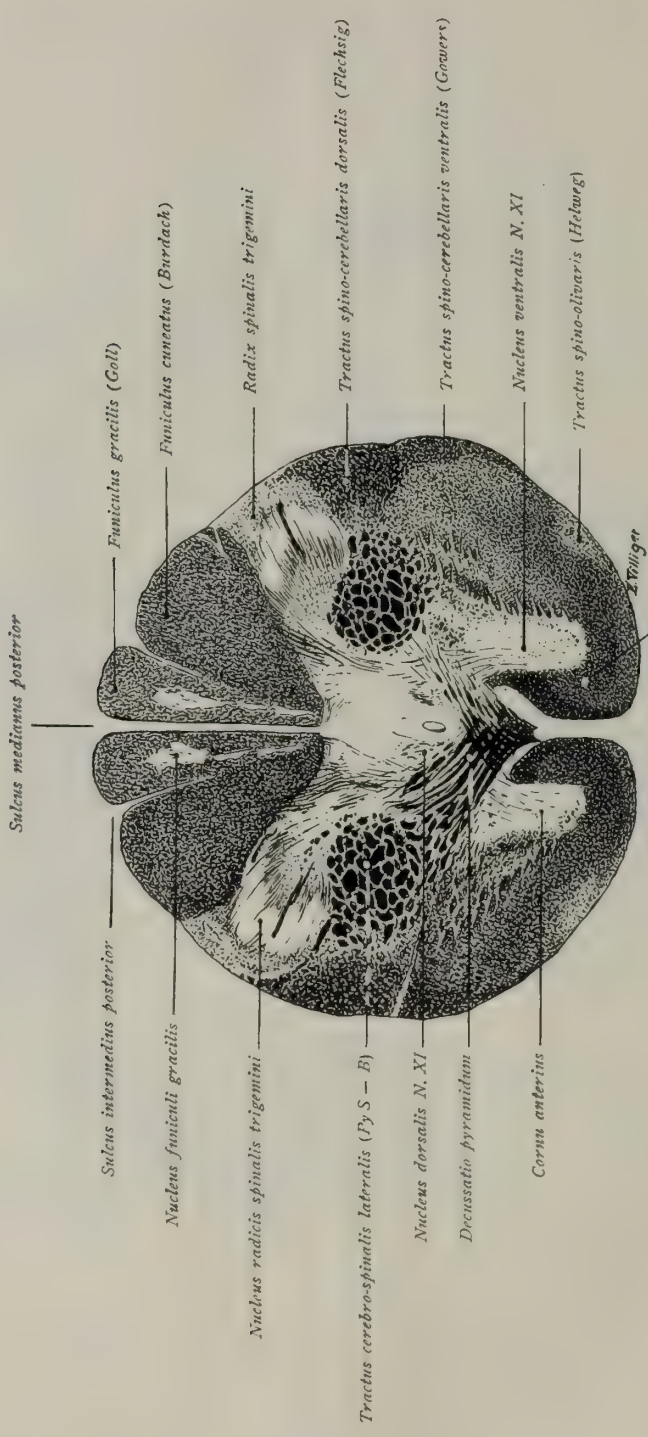
Sulcus medianus posterior
Sulcus intermedius posterior
Nucleus funiculi gracilis
Nucleus radicis spinalis trigemini
Tractus cerebro-spinalis lateralis (Py S — B)
Nucleus dorsalis N. XI
Decussatio pyramidum
Cornu anterius
Funiculus gracilis (Goll)
Funiculus cuneatus (Burdach)
Radix spinalis trigemini
Tractus spino-cerebellaris dorsalis (Flechsig)
Tractus spino-cerebellaris ventralis (Gowers)
Nucleus ventralis N. XI
Tractus spino-olivaris (Helweg)
Z Villiger
Fasciculus anterior proprius

Fig. 204.

Fig. 204. Schnitt durch das caudale Ende der Medulla oblongata. Die graue Substanz zeigt ventral die Vorderhörner, welche lateral gegen den Seitenstrang zu weniger deutlich abgegrenzt sind und dorsolateral in die Seitenhörner und die Processus reticulares übergehen. Dorsal finden sich die lateral und ventral verlagerten Hinterhörner, welche medialwärts durch den dünnen Hinterhornhals mit der centralen grauen Substanz in Verbindung stehen, in deren Tiefe der Centralkanal liegt. In der weißen Substanz sind einzelne Bündel deutlich abgegrenzt. So zeigt der Hinterstrang die Abteilung in den lateralen BURDACHschen und den medialen GOLLschen Strang, und in letzterem erscheint bereits der GOLLsche Kern. Man beachte dabei, wie von den Hintersträngen her feine Fasern in die graue Substanz eindringen. Lateral von der Substantia gelatinosa Rolandi finden sich feine Faserbündel, welche die absteigende Trigeminuswurzel repräsentieren. Die Endigung dieser Fasern und ihrer Kollateralen erfolgt in der Substantia gelatinosa, die daher von jetzt ab als Nucleus radicis spinalis trigemini bezeichnet wird. Im Seitenstrang tritt ventral vom Hinterhornhals der Tractus cerebro-spinalis lateralis oder die Pyramidenseitenstrangbahn (*PyS-B*) als fast rundes Bündel hervor. Faserzüge, welche von da aus ventromedialwärts gegen die vordere Fissur verlaufen, gehören der Pyramidenbahn an. Wir finden uns also in der Gegend, wo die letzten kreuzenden Fasern der Pyramidenbahn getroffen sind (Decussatio pyramidum). Lateral von der Pyramidenseitenstrangbahn treten an der Peripherie die Kleinhirnseitenstrangbahnen, das FLECHSIGsche und GOWERSsche Bündel deutlich hervor, und ebenfalls an der Peripherie, aber mehr ventral verlagert, findet sich ein helleres Feld, wo die HELWEGsche Dreikantenbahn durchzieht. Das ganze übrige Gebiet des Seitenstrangs zwischen diesen an der Peripherie ziehenden Faserbündeln und der grauen Substanz läßt eine weitere Abgrenzung in bestimmte Fasersysteme nicht erkennen, hier verlaufen die Tractus spino-thalamicus, spino-tectalis und tecto-spinalis und vestibulo-spinalis. Auch der Vorderstrang zeigt keine deutliche Abteilung in bestimmte Bündel. Längs der vorderen Fissur lagern die auf der Figur durch etwas stärkere Färbung hervortretenden Pyramidenvorderstrangbahnen und zwischen diesen und den Vorderhörnern zieht der Fasciculus anterior proprius oder das Vorderstranggrundbündel. Zu erwähnen ist schließlich, wie im Vorderhorn ziemlich central eine Zellgruppe etwas deutlicher abgegrenzt erscheint, der ventrale Kern des Accessorius. Ein in der Tiefe der centralen grauen Substanz lateral vom Centralkanal gelegener kleiner Kern repräsentiert den dorsalen Kern des Accessorius.

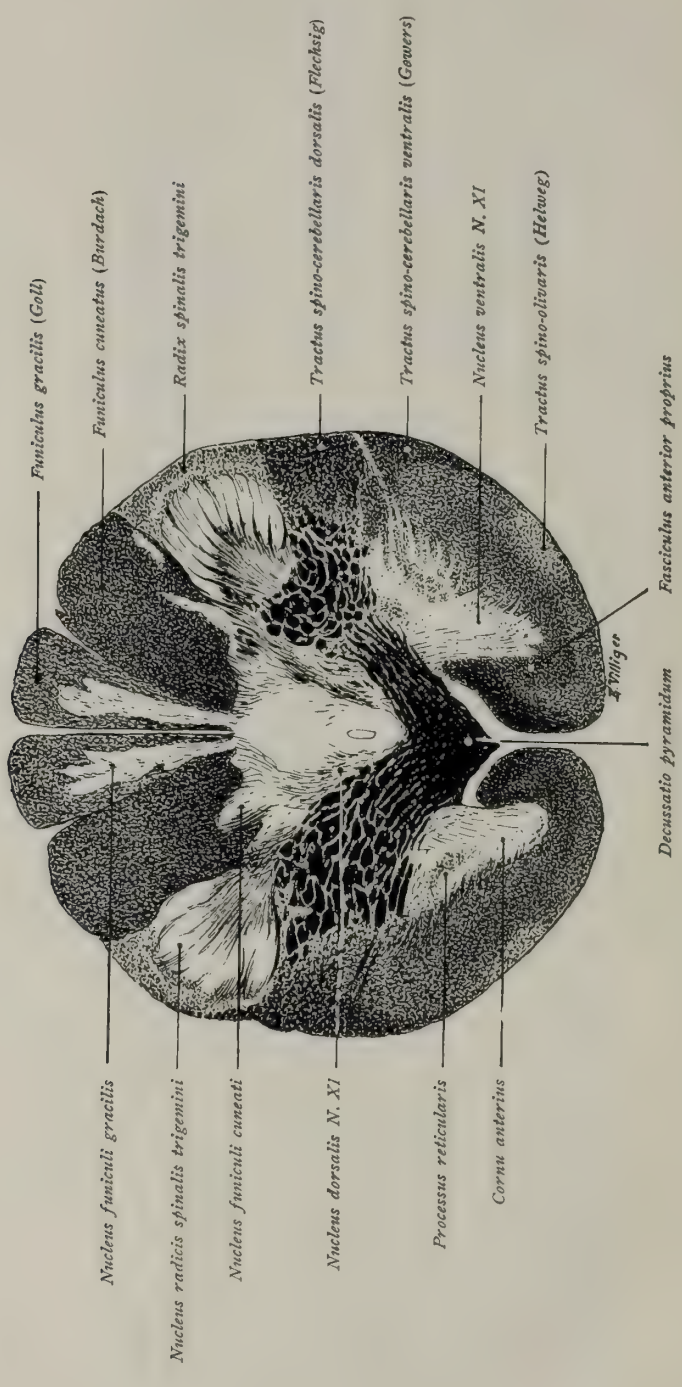
Funiculus gracilis (Goll)
Funiculus cuneatus (Burdach)
Radix spinalis trigemini
Tractus spino-cerebellaris dorsalis (Flechsig)
Tractus spino-cerebellaris ventralis (Gowers)
Nucleus ventralis N. XI
Tractus spino-olivaris (Helweg)
Fasciculus anterior proprius
Decussatio pyramidum
Nucleus funiculi gracilis
Nucleus radicis spinalis trigemini
Nucleus funiculi cuneati
Nucleus dorsalis N. XI
Processus reticularis
Cornu anterius

Fig. 205.

Fig. 205. Die Vorderhörner mit dem ventralen Kern des Accessorius sind durch die im Grunde der Fissura anterior kreuzenden und dorsolateral verlaufenden Pyramidenbündel vollständig von der centralen grauen Substanz abgetrennt. In der Mitte dorsal von der Pyramidenkreuzung liegt der Centralkanal, lateral von ihm der dorsale Kern des Accessorius, und von der weiter dorsal gelegenen centralen grauen Substanz dringen graue Massen gegen die Hinterstränge vor, gegen den GOLLschen Strang der keulenförmige Nucleus funiculi gracilis und gegen den BURDACHschen Strang zu der noch wenig entwickelte Nucleus funiculi cuneati. Die Substantia gelatinosa Rolandi oder also jetzt der Nucleus radicis spinalis trigemini wird peripher von der absteigenden Trigeminuswurzel umsäumt. Im Seitenstrang erkennt man wieder deutlich abgegrenzt die Kleinhirnseitenstrangbahnen und das HELWEGsche Bündel. Medial von den Kleinhirnseitenstrangbahnen zieht der Tractus rubro-spinalis (MONAKOW) und weiter ventral von ihm verlaufen die Tractus spino-thalamici, tecto-spinales, spino-tectales und vestibulo-spinales, deren genaue Lage und Abgrenzung aber nicht nachweisbar ist. Im Vorderstrang tritt dem Vorderhorn angrenzend das Vorderstranggrundbündel deutlich hervor, während die der Fissura anterior anliegenden stärker hervortretenden Faserbündel der Pyramidenbahn angehören. Man achte ferner darauf, wie von den Hinterstrangkernen aus bereits feine Fasern im Bogen als Fibrae arcuatae internae ventralwärts durch die graue Substanz gegen die Stelle ventral vom Centralkanal verlaufen.

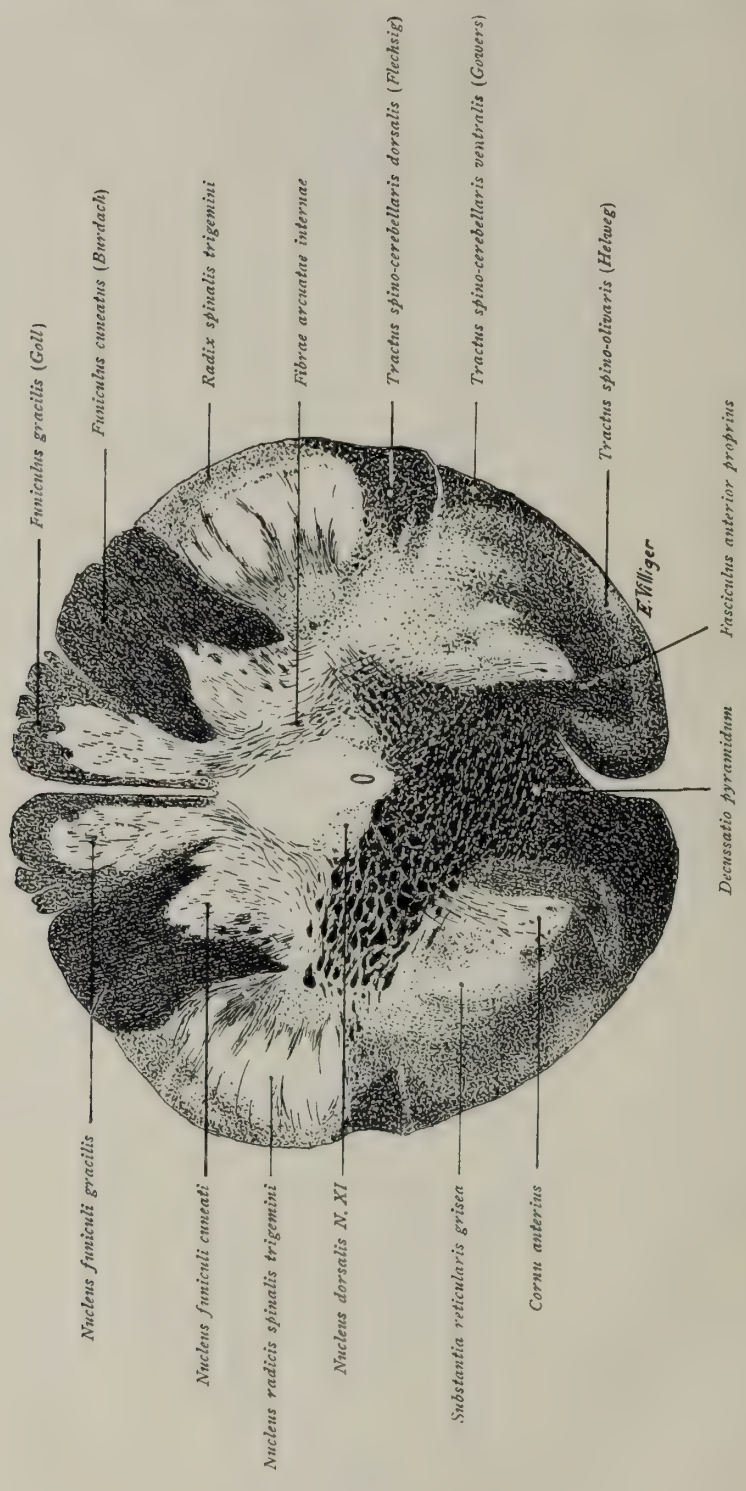
Funiculus gracilis (Goll)
Funiculus cuneatus (Burdach)
Radix spinalis trigemini
Fibrae arcuatae internae
Tractus spino-cerebellaris dorsalis (Flechsig)
Tractus spino-cerebellaris ventralis (Gowers)
Tractus spino-olivaris (Helweg)
F. Willger
Fasciculus anterior proprius
Decussatio pyramidum
Nucleus funiculi gracilis
Nucleus funiculi cuneati
Nucleus radicis spinalis trigemini
Nucleus dorsalis N. XI
Substantia reticularis grisea
Cornu anterius

Fig. 206.

Fig. 206. Die graue Substanz ist mächtiger entwickelt, namentlich treten jetzt neben den großen Nuclei tractus spinalis trigemini die Hinterstrangkerne stärker hervor. Vom Vorderhorn ist nur noch ein Rest erkennbar und an der Stelle, wo früher das Seitenhorn und der Processus reticularis sich vorfanden, dehnt sich die Substantia reticularis grisea aus. Ventral vom Centralkanal und dem lateral von ihm gelegenen dorsalen Accessoriuskern finden wir das Areal der kreuzenden Pyramidenbahnen und zwischen der Pyramidenkreuzung und dem Rest der Vorderhörner schieben sich die Vorderstranggrundbündel dorsalwärts. Deutlicher wie in der vorhergehenden Figur kann man ferner den Verlauf der aus den Hinterstrangkernen austretenden Fibrae arcuatae internae erkennen. Die Hinterstränge, die von jetzt an immer mehr abnehmen, da sie allmählich ihre definitive Endigung in den zugehörigen Kernen finden, zeigen immer noch die Abgrenzung in den Goll'schen und Burdach'schen Strang. Stärker entwickelt ist die absteigende Trigeminuswurzel, und an der Peripherie der Seitenstränge treten die Kleinhirnseitenstrangbahnen und das Helweg'sche Bündel gleich wie in den vorigen Figuren deutlich hervor, während eine weitere Abgrenzung der Vorderseitenstränge in die früher erwähnten Fasersysteme auch hier, wie in den früheren und so auch in den folgenden Figuren nicht durchführbar ist.

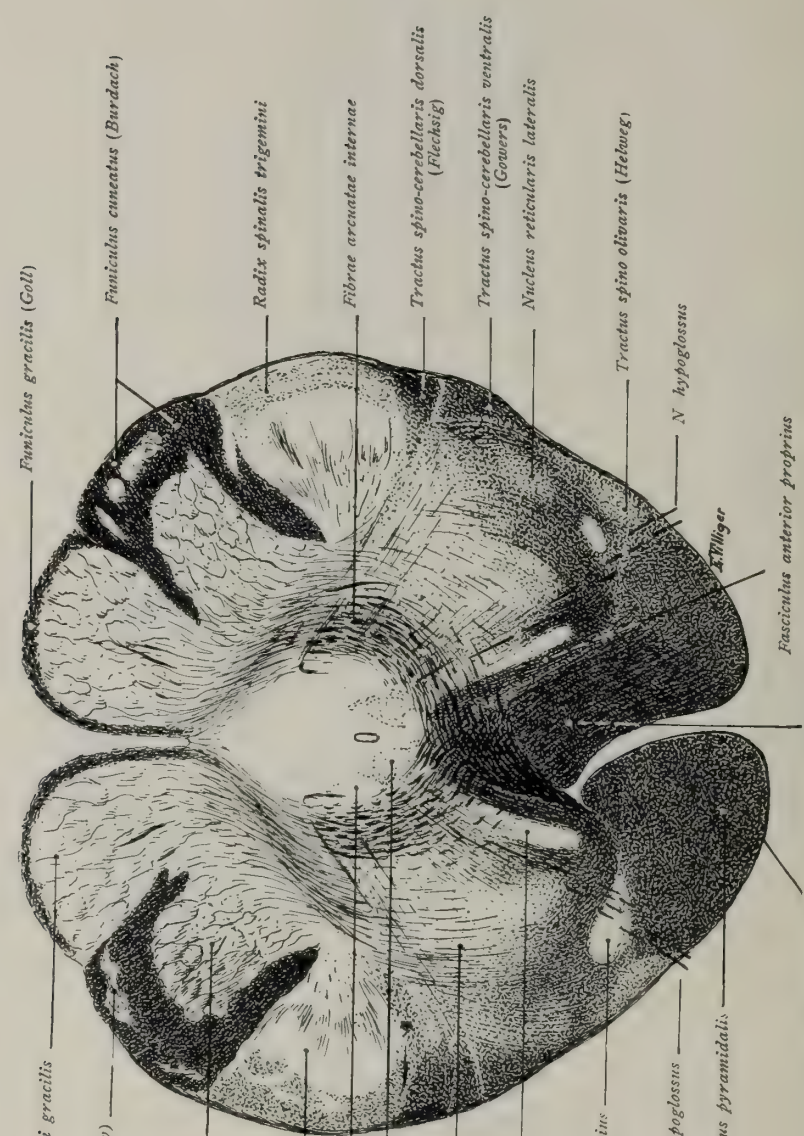
Funiculus gracilis (Goll)
Funiculus cuneatus (Burdach)
Radix spinalis trigemini
Fibrae arcuatae internae
Tractus spino-cerebellaris dorsalis (Flechsig)
Tractus spino-cerebellaris ventralis (Gowers)
Nucleus reticularis lateralis
Tractus spino olivaris (Helweg)
N. hypoglossus
Ventriculus
Fasciculus anterior proprius
Decussatio pyramidum
Fibrae arcuatae externae
Fasciculus pyramidalis
N. hypoglossus
Nucleus olivaris accessorius
Substantia reticularis grisea
Nucleus N. hypoglossi
Nucleus dorsalis N. XI
Nucleus radicis spinalis trigemini
Nucleus funiculi cuneati
Nucleus externus (Monakow)
Nucleus funiculi gracilis

Fig. 207.

Fig. 207. Stärkere Entwicklung der Hinterstrangkerne bei gleichzeitiger stärkerer Abnahme der Hinterstränge. Im Rest des BURDACHschen Strangs tritt als besonderer Kern ein Nucleus externus auf, der auch als MONAKOWscher Kern bezeichnet wird. Medial von der Radix spinalis trigemini der Nucleus radicis spinalis trigemini. Von den Hinterstrangkernen ziehen die Fibrae arcuatae internae in großem Bogen und zum Teil durch die mächtiger entwickelte Substantia reticularis grisea ventralwärts und kreuzen sich ventral vom Centralkanal — Schleifenkreuzung. Ventral von letzterer findet sich das Areal der kreuzenden Pyramidenbahnen, von denen ein Bündel bereits vollständig ventral verlagert ist. Ventral von der absteigenden Trigeminuswurzel ziehen an der Peripherie wieder die Kleinhirnseitenstrangbahnen und das HELWEGsche Bündel, welch letzteres etwas mehr medial verlagert ist, während die Vorderstranggrundbündel sich noch weiter dorsalwärts verschoben haben. Man achte ferner darauf, wie längs der Fissurra anterior feine Fasern als Fibrae arcuatae externae ventralwärts ziehen, dem ventralen Rande entlang verlaufen und dann an der Peripherie dorsalwärts bis in die Gegend des BURDACHschen Strangs aufsteigen. Sie kommen von den Hinterstrangkernen her, sind Fortsetzungen von Fibrae arcuatae internae und bilden weiterhin einen Bestandteil des zum Kleinhirn aufsteigenden Corpus restiforme. Als neue Kerne treten die Nebenoliven und der Nucleus reticularis lateralis auf, ferner zu beiden Seiten des Centralkanals, ventromedial vom höher verlagerten dorsalen Accessoriuskern der Kern des Hypoglossus, von welchem aus die Wurzelbündel ventralwärts verfolgt werden können, wo sie lateral vom Pyramidenbündel austreten. Feine Fasern ziehen auch von der Gegend des dorsalen Accessoriuskerns als Wurzelbündel des Accessorius lateralwärts durch die Substantia reticularis grisea.

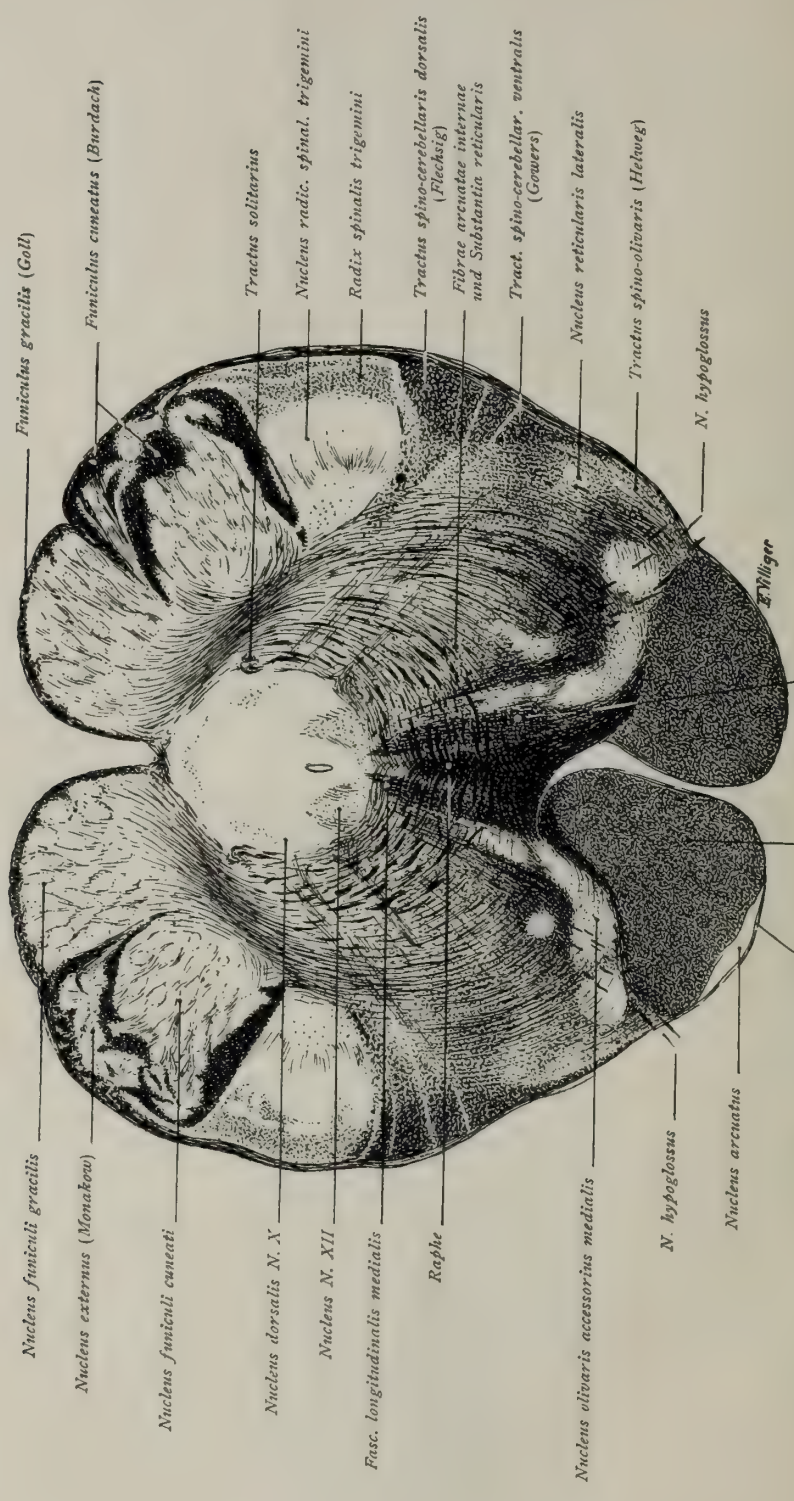
Funiculus gracilis (Goll)
Funiculus cuneatus (Burdach)
Tractus solitarius
Nucleus radic. spinal. trigemini
Radix spinalis trigemini
Tractus spino-cerebellaris dorsalis (Flechsig)
Fibrae arcuatae internae und Substantia reticularis
Tract. spino-cerebellar. ventralis (Gowers)
Nucleus reticularis lateralis
Tractus spino-olivaris (Helweg)
N. hypoglossus
Fasciculus anterior proprius
Pyramis
Fibrae arcuatae externae
Nucleus arcuatus
N. hypoglossus
Nucleus olivaris accessorius medialis
Raphe
Fasc. longitudinalis medialis
Nucleus N. XII
Nucleus dorsalis N. X
Nucleus cuneati
Nucleus externus (Monakow)
Nucleus funiculi gracilis

Fig. 208.

Fig. 208. Die dorsale Hälfte wird zum größten Teil von grauer Substanz, von den Hinterstrangkernen, in der Mitte von der centralen grauen Substanz und lateral vom Kern der absteigenden Trigeminuswurzel eingenommen, an der Peripherie ziehen die Hinterstrangbahnen, auf ein Minimum reduziert, und lateral vom Trigeminusendkern die absteigenden Trigeminuswurzeln. Zu beiden Seiten des Centralkanals liegt der Kern des Hypoglossus, etwas dorsolateral davon der dorsale Vaguskern und der distale Teil des Tractus solitarius mit dem kleinen lateral gelegenen Endkern. Von den Hinterstrangkernen aus ziehen die Fibrae arcuatae internae in großem Bogen durch die Substantia reticularis ventralwärts und bilden durch ihre Kreuzung in der Mittellinie ventral vom Centralkanal die Raphe. Ein großer Teil der Fasern lagert nach der Kreuzung neben der Raphe. Die Fasern ziehen dann als Bestandteile der medialen Schleife durch den Hirnstamm bis zum Thalamus. Ein anderer Teil der Fasern zieht ventralwärts weiter. Diese Fasern ziehen als Fibrae arcuatae externae um die Pyramidenbündel und längs der Peripherie dorsalwärts bis zur Gegend der BURDACHschen Kerne, wo sich nun allmählig, je höher wir im Hirnstamm aufsteigen, die Faserbündel des Corpus restiforme sammeln. Durch die Anlage der Schleifenschicht jederseits von der Raphe, unmittelbar über den Pyramidenbündeln, sind die Vorderstranggrundbündel noch mehr dorsal verlagert worden und ihre oberste Spitze grenzt sich als das hintere Längsbündel oder der Fasciculus longitudinalis medialis ab. Lateral vom Vorderstranggrundbündel und den Pyramiden anliegend findet sich die mediale Nebenolive und zwischen den Nebenoliven und den Kernen der absteigenden Trigeminuswurzeln dehnt sich die mächtig entwickelte Substantia reticularis grisea aus, welcher sich ventrolateral der Nucleus reticularis lateralis anschließt. An der Peripherie ventral vom Trigeminusendkern finden wir wie in den vorhergehenden Figuren die Kleinhirnseitenstrangbahnen und das HELWEGsche Bündel wieder, sie werden von den aufsteigenden Fibrae arcuatae externae überzogen, auch kann man erkennen, wie bereits einzelne Fasern der FLECHSIGschen Kleinhirnseitenstrangbahn mit diesen Bogenfasern dorsalwärts ziehen. Schließlich beachte man den Verlauf der Wurzelbündel des Hypoglossus, vom Kern aus ventralwärts durch die Nebenoliven, und deren Austritt lateral von den Pyramiden, ebenso die vom dorsalen Vaguskern lateralwärts durch die Substantia reticularis ziehenden Wurzelbündel des Vagus.

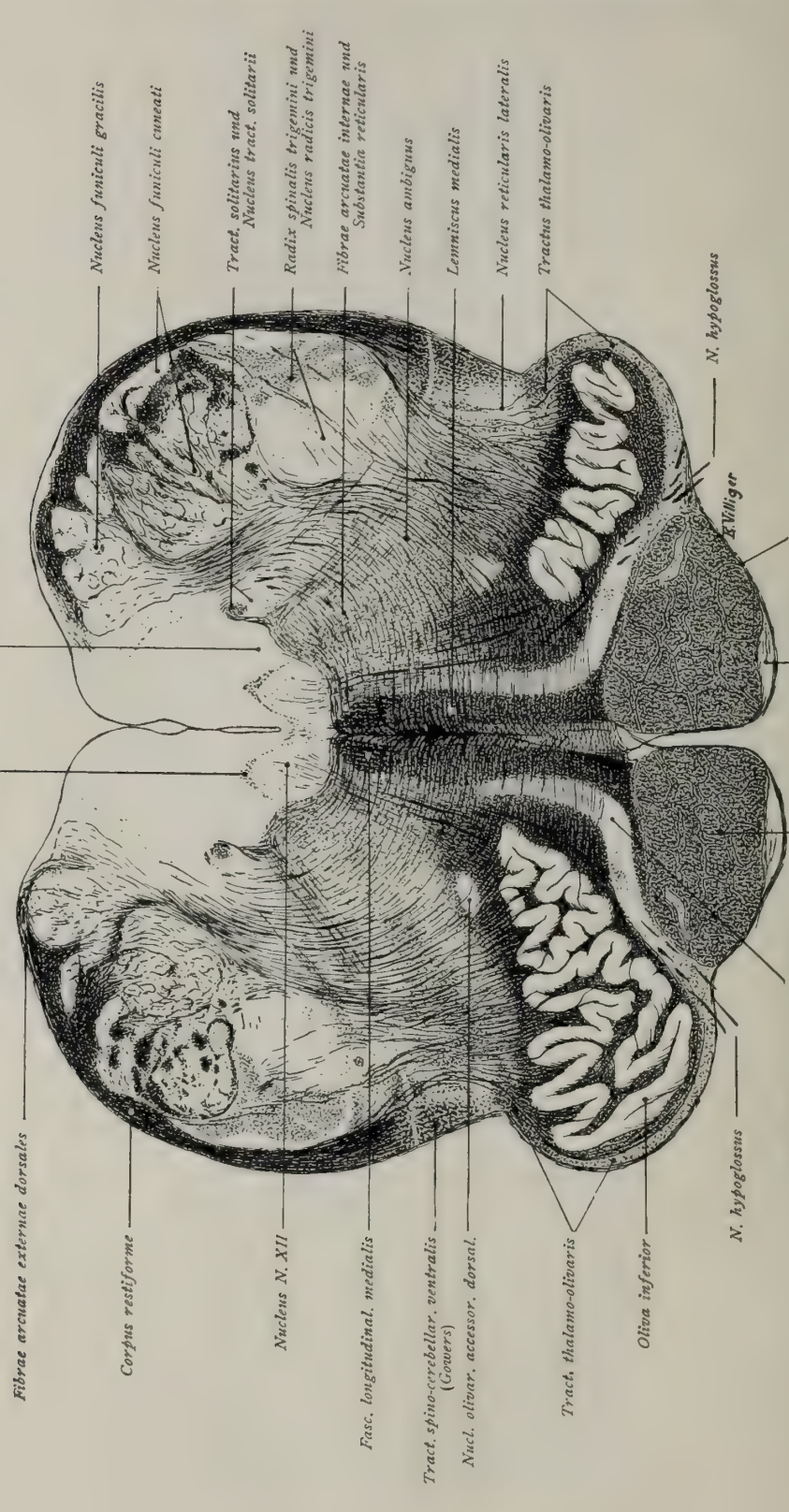
Nucleus funiculi gracilis
Nucleus funiculi cuneati
Tract. solitarius und Nucleus tract. solitarii
Radix spinalis trigemini und Nucleus radicis trigemini
Fibrae arcuatae internae und Substantia reticularis
Nucleus ambiguus
Lemniscus medialis
Nucleus reticularis lateralis
Tractus thalamo-olivaris
N. hypoglossus
X Vaguer
Fibrae arcuatae externae ventrales
Nucleus arcuatus
Pyramis
Nucl. olivar. accessor. medialis
N. hypoglossus
Oliva inferior
Tract. thalamo-olivaris
Nucl. olivar. accessor. dorsal.
Tract. spino-cerebellar. ventralis (Gowers)
Fasc. longitudinal. medialis
Nucleus N. XII
Corpus restiforme
Fibrae arcuatae externae dorsales
Fasc. longitudinal. dorsalis (Schütz)
Nucleus N. X dorsalis

Fig. 209.

Fig. 209. Als neuer Hauptkern erscheint jetzt die Oliva inferior. Der Centralkanal ist höher gerückt, wir finden uns in der Gegend, wo er sich zum IV. Ventrikel erweitert. Zu beiden Seiten liegt der große Hypoglossuskern, von welchem aus die Wurzelbündel ventral verlaufen und zwischen Pyramide und Olive austreten. Dem Kern sitzt ein Bündel feiner quer verlaufender Fasern auf, das dorsale Längsbündel von SCHÜTZ. Dorsolateral vom Hypoglossuskern findet sich der dorsale Vaguskern, sowie der Tractus solitarius mit dem kleinen lateral von ihm gelegenen Nucleus tractus solitarii. Das dorsolaterale Gebiet des Querschnitts läßt den Rest der Hinterstrangkerne erkennen, welchem sich ventrolateral der Trigeminusendkern und die absteigende Trigeminuswurzel anschließen. Die peripher von den Hinterstrangkernen gelegenen Faserbündel gehören zum größten Teil bereits dem Corpus restiforme an. Man sieht, wie nach dieser Gegend die vom Grunde der Fissura mediana anterior herkommenden Fibrae arcuatae externae ventrales aufsteigen. Sie werden durch Fasern verstärkt, die aus den Pyramiden- und Seitenstrangkernen herkommen, ferner ziehen mit ihnen auch bereits die Faserbündel der FLECHSIG schen Keinhirnseitenstrangbahn dorsalwärts. Von der dorsalen Seite ziehen Fibrae arcuatae externae dorsales von den Hinterstrangkernen nach der gleichen Gegend, und schließlich kann man Fasern erkennen, welche von den Oliven herkommen und als Fibrae olivo-cerebellares dorsalwärts aufsteigen. Alle diese nach derselben Stelle verlaufenden Fasern treten zur Bildung des Corpus restiforme zusammen, das sich allmählich, je höher wir aufsteigen, zu einem mächtigen Bündel entwickelt und schließlich zum Kleinhirn zieht. In der Mitte des Querschnittes tritt jetzt deutlich die durch die Kreuzung der Fibrae arcuatae internae gebildete Raphe hervor, ferner jederseits von der Raphe die mediale Schleife, welche sich als ein scharf abgegrenztes Feld quer verlaufender Fasern zwischen den medialen Nebenoliven und über den Pyramiden ausdehnt, welchem Felde dorsal gegen die Hypoglossuskerne zu das hintere Längsbündel aufsitzt. Wegen ihrer Lage zwischen den Oliven wird die Schleifenschicht auch als Olivenzwischenschicht bezeichnet und im Gegensatz zur lateral gelegenen Substantia reticularis grisea als Substantia reticularis alba. Die Oliva inferior ist von einem dichten Faserwerk umschlossen, dem Vließ, dorsal von ihr findet sich die dorsale, ventral und medial die mediale Nebenolive. Außerdem erkennt man am lateralen Umfang der Olive feine querverlaufende Faserbündel getroffen, sie gehören der centralen Haubenbahn oder dem Tractus thalamo-olivaris an. Außer der Olive finden wir in der Substantia reticularis lateralis im lateralsten Teile die Kerngruppen der Nuclei laterales und dorsomedial davon den motorischen Vaguskern oder Nucleus ambiguus, von welchem aus Faserbündel gegen den dorsalen Vaguskern aufsteigen. Hier zieht dann ein Teil im Bogen medialwärts gegen den Hypoglossuskern zu und bis zur Mittellinie, ein anderer Teil schlägt dorsale Richtung ein.

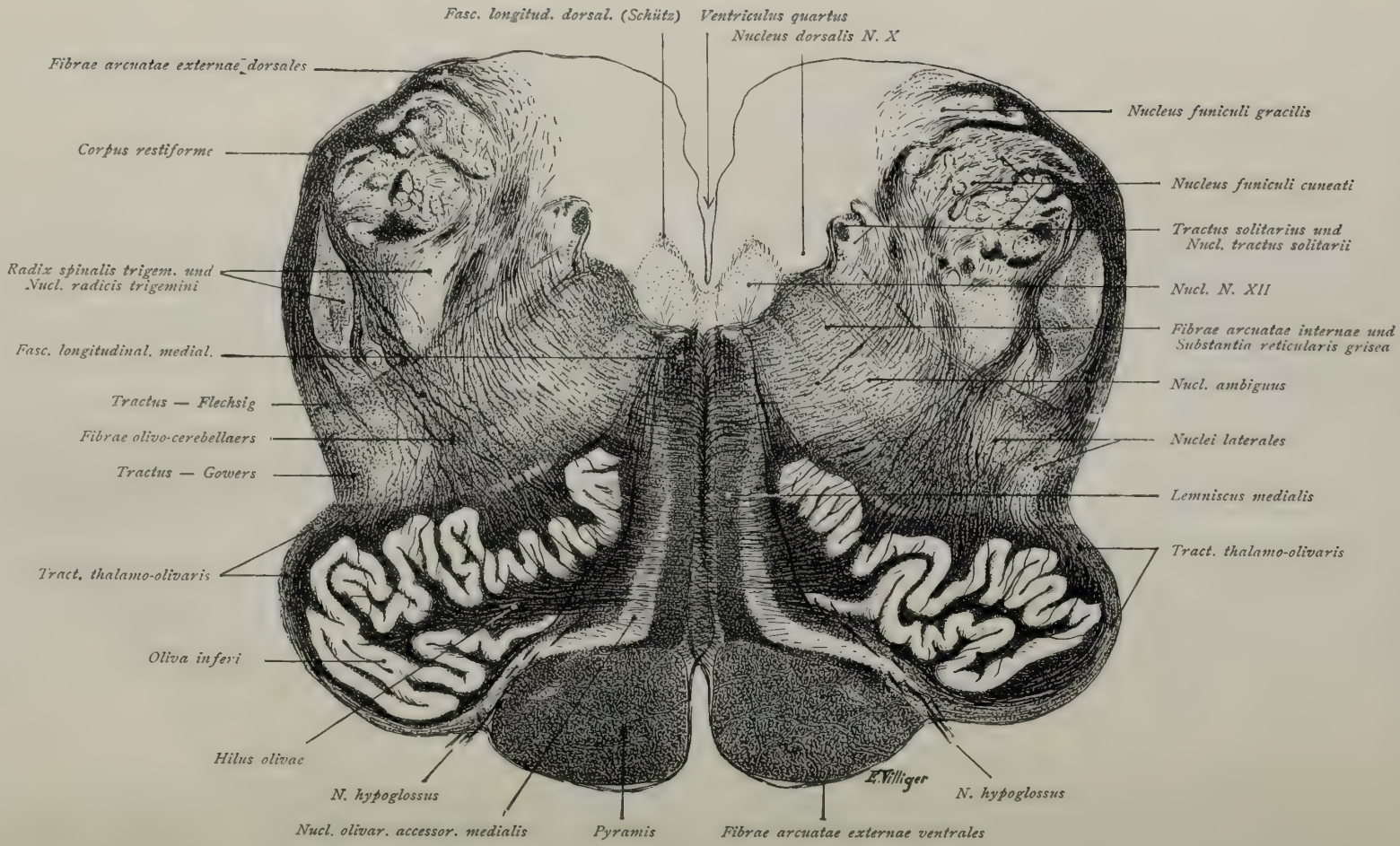
Fasc. longitud. dorsal. (Schütz)
Ventriculus quartus
Nucleus dorsalis N. X
Fibrae arcuatae externae dorsales
Corpus restiforme
Radix spinalis trigem. und Nucl. radicis trigemini
Fasc. longitudinal. medial.
Tractus — Flechsig
Fibrae olivo-cerebellaers
Tractus — Gowers
Tract. thalamo-olivaris
Oliva inferi
Hilus olivae
N. hypoglossus
Nucl. olivar. accessor. medialis
Pyramis
Fibrae arcuatae externae ventrales
N. hypoglossus
Nucleus funiculi gracilis
Nucleus funiculi cuneati
Tractus solitarius und Nucl. tractus solitarii
Nucl. N. XII
Fibrae arcuatae internae und Substantia reticularis grisea
Nucl. ambiguus
Nuclei laterales
Lemniscus medialis
Tract. thalamo-olivaris
E. Villiger

Fig. 210.

Fig. 210. Im Vergleich zur vorigen Figur ist hier das Bild kein wesentlich anderes. Der Centralkanal eröffnet sich zum IV. Ventrikel. Einzelne Kerne grauer Substanz, wie die Reste der Hinterstrangkerne, treten an Masse zurück, andere wie die Kerne des Hypoglossus und Vagus werden größer, und namentlich gewinnt die Oliva inferior eine bedeutende Ausdehnung. Auch die Olivenzwischenschicht oder Schleifenschicht, von welcher sich dorsal das durch stärkere Färbung hervortretende hintere Längsbündel deutlich abgrenzt, ist mächtiger geworden und sitzt säulenartig den Pyramidenbündeln auf. Deutlicher treten auch die von den gleichseitigen und kontralateralen Oliven ausgehenden und zum Corpus restiforme aufsteigenden Fibrae olivo-cerebellares hervor. Man achte besonders darauf, wie die aus dem Hilus einer Olive austretenden Fasern zuerst medialwärts verlaufen und erst nach Überschreiten der Mittellinie schräg nach oben dem Corpus restiforme zustreben, wo sie z. T. zwischen Trigeminusendkern und absteigender Trigeminuswurzel hindurchziehen.

An dieser Stelle möchte ich noch besonders auf folgendes aufmerksam zu machen. Will man sich den Verlauf der Pyramidenbahn richtig vergegenwärtigen, dann geht man am besten von später folgenden Figuren aus. Die Pyramidenbahn zieht von der motorischen Rindenregion durch die innere Kapsel, den Hirnschenkelfuß und die Brücke zur Medulla oblongata. Hier erfolgt dann die partielle Kreuzung. Ein Teil verbleibt ventral als ungekreuzt verlaufende Pyramidenvorderstrangbahn, der größere Teil der Fasern geht die Kreuzung ein. Diese kreuzenden Faserbündel schieben sich dorsalwärts vor und lagern sich dann im Rückenmark ventral vom Hinterhorn, in welcher Region sie als Pyramidenseitenstrangbahn caudalwärts ziehen. Man vergegenwärtige sich diesen Verlauf, indem man z. B. von der Fig. 213 ausgeht und dann rückwärts gehend die Figuren 212, 211, 210 etc. bis 204 betrachtet. Umgekehrt muß man sich die Bildung der medialen Schleife und ihre Entwicklung aus den Hinterstrangkernen und ebenso auch die Bildung des Corpus restiforme aus den verschiedenen Fasersystemen vergegenwärtigen, indem man hintereinander die Figuren 206—212 betrachtet. Vergleiche dazu auch die Figuren 131, 132, 151 und 152 im II. Teil.

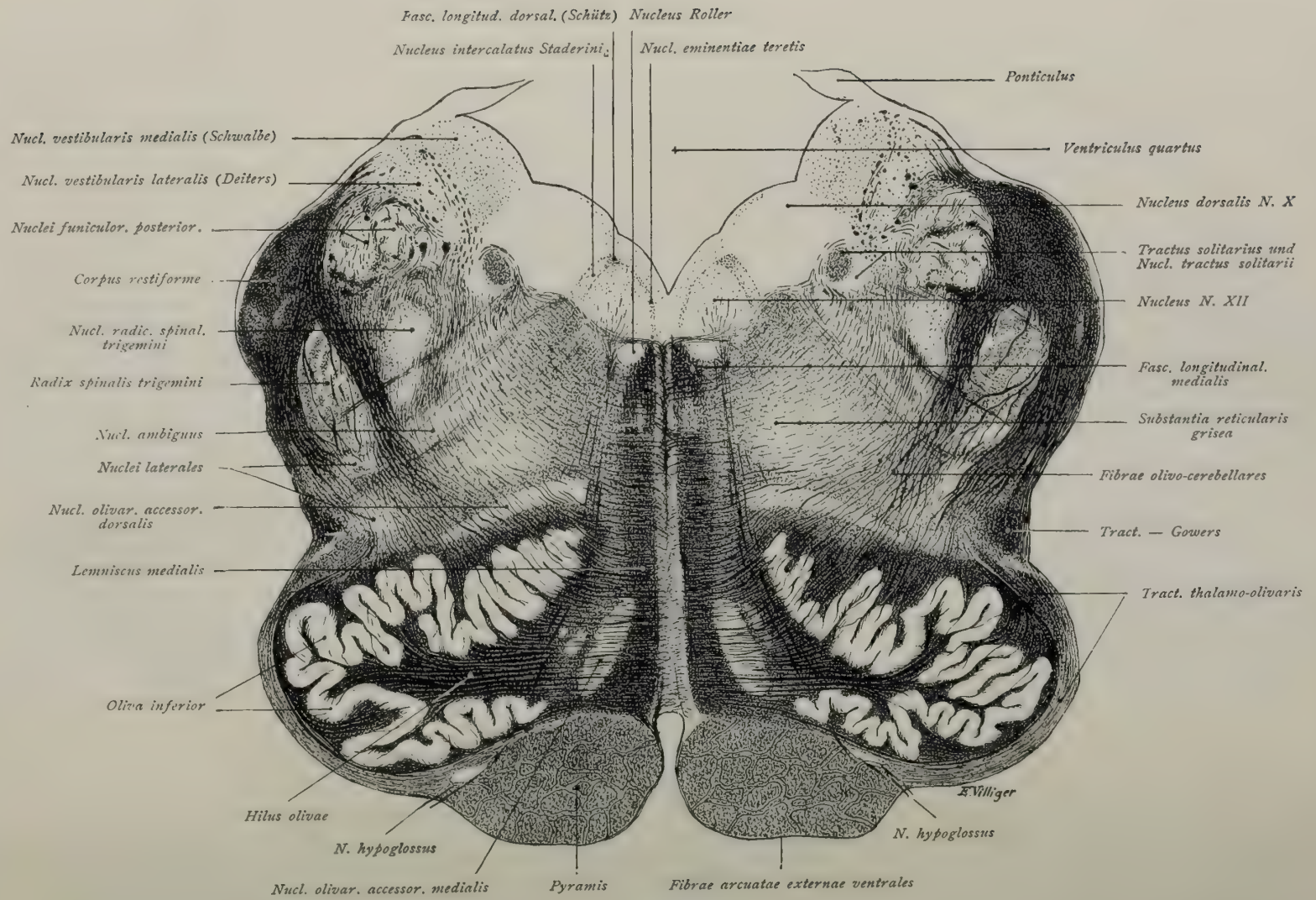
Fasc. longitud. dorsal. (Schütz)
Nucleus Roller
Nucleus intercalatus Staderini
Nucl. eminentiae teretis
Ponticulus
Nucl. vestibularis medialis (Schwalbe)
Ventriculus quartus
Nucl. vestibularis lateralis (Deiters)
Nucleus dorsalis N. X
Nuclei funicular. posterior.
Tractus solitarius und Nucl. tractus solitarii
Corpus restiforme
Nucleus N. XII
Nucl. radic. spinal. trigemini
Fasc. longitudinal. medialis
Radix spinalis trigemini
Substantia reticularis grisea
Nucl. ambiguus
Fibrae olivo-cerebellares
Nuclei laterales
Tract. — Gowers
Nucl. olivar. accessor. dorsalis
Tract. thalamo-olivaris
Lemniscus medialis
Oliva inferior
E. Villiger
Hilus olivae
N. hypoglossus
N. hypoglossus
Nucl. olivar. accessor. medialis
Pyramis
Fibrae arcuatae externae ventrales

Fig. 211.

Fig. 211. Der Schnitt geht durch die Mitte der Oliva inferior. Medial von ihr liegt die mediale, dorsal die dorsale Nebenolive. Dorsal dehnt sich der IV. Ventrikel aus, lateral noch vom Ponticulus bedeckt, welcher sich medialwärts in die Taenia ventriculi quarti auszieht. Im Boden der Rautengrube treten die einzelnen grauen Massen deutlich abgegrenzt hervor, welche oberflächlich die zugehörigen bekannten Vorwölbungen bedingen (s. Fossa rhomboidea, II. Teil). Medial liegt in der Tiefe des Trigonum nervi hypoglossi der Hypoglossuskern. Dorsal sitzt ihm das hintere Längsbündel von SCHÜTZ auf, lateral wird er von einem kleinen Kern begrenzt, der als Nucleus intercalatus STADERINI bezeichnet wird, medial von der kleinen Zellgruppe des Nucleus eminentiae teretis, und ventral von ihm liegt, dem hinteren Längsbündel angrenzend, der ROLLER sche Kern. Vom Hypoglossuskern ziehen die Wurzelbündel ventralwärts und treten zwischen Olive und Pyramide aus. Lateral vom Trigonum hypoglossi folgt die Vorwölbung der Ala cinerea, in deren Tiefe der Nucleus alae cinereae oder dorsale Vaguskern liegt, welchem sich ventrolateral der Tractus solitarius mit seinem Endkern anschließt. Weiter dorsolateral vom dorsalen Vaguskern folgt die Area acustica, welche bereits zwei Kerne, den Nucleus vestibularis medialis (SCHWALBE) und den lateralen DEITERS schen Kern erkennen läßt. Ventral vom DEITERS schen Kern treffen wir immer noch Reste der Hinterstrangkerne. Zu einem mächtigen Bündel hat sich das Corpus restiforme entwickelt. Die FLECHSIG sche Kleinhirnbahn ist bereits vollständig in dasselbe eingetreten, und den Hauptzuzug von Fasern erhält es jetzt von den Oliven her, indem Faserbündel lateral vom Trigeminusendkern und lateral von der absteigenden Trigeminuswurzel, zum Teil auch durch dieselbe dorsalwärts aufsteigen. Im lateralen Teil der Substantia reticularis grisea erkennt man als besondere Kerngruppen einmal ventral vom Trigeminuskern den Nucleus ambiguus und ferner weiter ventral und lateral die Nuclei laterales. Von den an der Peripherie gelagerten Bündeln sind das GOWERS sche Bündel und der Tractus thalamo-olivaris oder die centrale Haubenbahn deutlich abgegrenzt. Medial davon und durch die Nuclei laterales zerklüftet finden sich die früher erwähnten Fasersysteme (Tractus spino-thalamicus, spino-tectalis etc.), deren weitere Abgrenzung nicht möglich ist. Ventral liegen die Pyramidenbahnen, von den Fibrae arcuatae ventrales umzogen, über den Pyramiden dehnt sich jederseits von der Raphe die mediale Schleife aus, welcher dorsal wieder das hintere Längsbündel aufsitzt. Man achte schließlich auch darauf, wie die Wurzelbündel des Vagus ventral von der Trigeminuswurzel und dem Trigeminuskern von der Peripherie her gegen den Tractus solitarius und den dorsalen Vaguskern vordringen. Die aus dem Nucleus ambiguus austretenden Fasern ziehen ebenfalls schräg dorsalwärts. Ein Teil dieser aufsteigenden Fasern biegt dorsolateralwärts um und schließt sich den gleichseitigen Vaguswurzeln an, ein anderer Teil zieht medialwärts ventral vom Hypoglossuskern zur Mittellinie, um sich weiterhin den kontralateralen Vaguswurzeln anzuschließen.

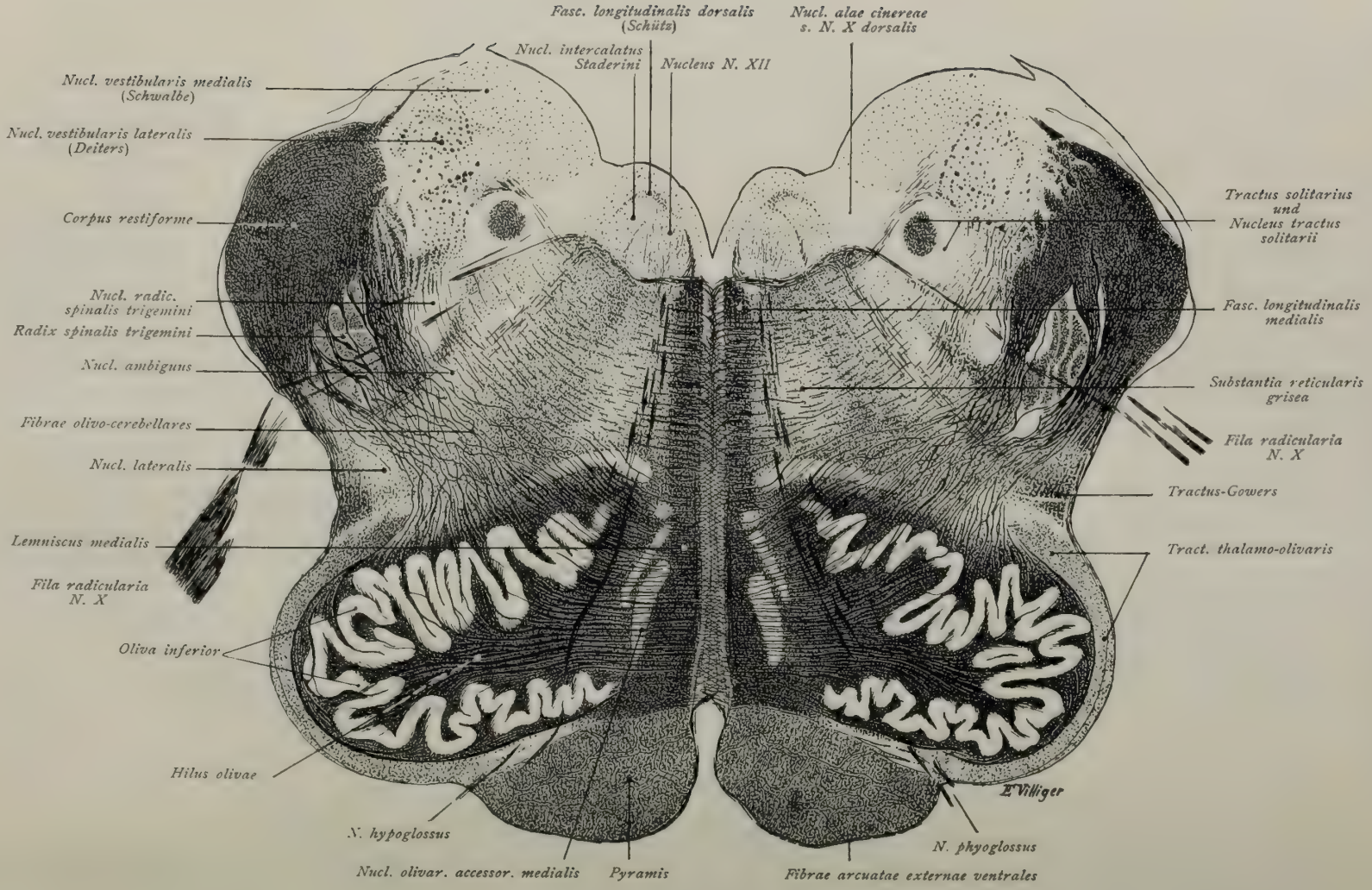
Fasc. longitudinalis dorsalis (Schütz)
Nucl. alae cinereae s. N. X dorsalis
Nucl. intercalatus Staderini
Nucleus N. XII
Nucl. vestibularis medialis (Schwalbe)
Nucl. vestibularis lateralis (Deiters)
Corpus restiforme
Nucl. radic. spinalis trigemini
Radix spinalis trigemini
Nucl. ambiguus
Fibrae olivo-cerebellares
Nucl. lateralis
Lemniscus medialis
Fila radicularia N. X
Oliva inferior
Hilus olivae
N. hypoglossus
Nucl. olivar. accessor. medialis
Pyramis
Fibrae arcuatae externae ventrales
N. phyoglossus
Tractus solitarius und Nucleus tractus solitarii
Fasc. longitudinalis medialis
Substantia reticularis grisea
Fila radicularia N. X
Tractus-Gowers
Tract. thalamo-olivaris
E. Villiger

Fig. 212.

Fig. 212. Im Vergleich zu Fig. 211 finden wir keine wesentlichen Veränderungen. Im dorsalen Gebiet ist der Nucleus alae cinereae kleiner geworden, der Tractus solitarius und der denselben begleitende Kern dagegen größer. Mächtiger entwickelt ist auch das laterale Acusticusgebiet mit dem medialen SCHWALBEschen und dem lateralen DEITERSschen Kern, letzterer umfaßt jetzt einen großen Teil jener Region, wo sich früher noch der Rest der Hinterstrangkerne vorfand. Die absteigende Trigeminuswurzel wird vielfach von den dorsal aufsteigenden Fibrae olivo-cerebellares durchzogen und der ihr zugehörige Kern ist mehr medialwärts verlagert. Im ventralen Teil zeigen die Oliven eine ganz bedeutende Ausdehnung, die beiden Nebenoliven, von denen die mediale verdoppelt ist, nähern sich einander und bilden gleichsam einen den Hilus der Olive abschließenden Deckel. Über dem Pyramidenbündel dehnt sich jederseits von der Raphe die mediale Schleife aus, welcher im dorsalen Teil deutlich abgegrenzt das hintere Längsbündel aufsitzt. Man achte auch wieder auf die vom Hypoglossuskern ventral verlaufenden Hypoglossuswurzeln, sowie auf die Wurzelbündel desVagus. Man erkennt auch hier wieder, wie vom ventralen motorischen Nucleus ambiguus feine Fasern schräg dorsalwärts gegen den Nucleus alae cinereae aufsteigen und wie sie hier zum Teil im Bogen nach außen gegen den Vagusstamm umbiegen, zum Teil nach innen gegen den Hypoglossuskern zu ziehen und dann zur kontralateralen Vaguswurzel gelangen. Ferner sei darauf hingewiesen, daß sich in der dorsal von den Oliven und lateral von der Schleife gelegenen Substantia reticularis zahlreiche quer verlaufende Fasern vorfinden, die wohl als Associationsfasern aufzufassen sind und zur Verbindung verschiedener Abschnitte der Medulla oblongata miteinander und letzterer mit höher gelegenen Hirnabschnitten und auch mit dem Rückenmark dienen. Man bezeichnet nach EDINGER diese Fasern als Tractus associativae und das Feld selbst, innerhalb dessen sie verlaufen, als Associationsfeld der Medulla oblongata. EDINGER weist auch besonders darauf hin, daß sehr wahrscheinlich innerhalb dieser Formatio reticularis jene Verbindungsfasern verlaufen, welche Facialis-, Vagus- und Phrenicuskern zu gemeinsamer Tätigkeit bei der Atmung associieren.

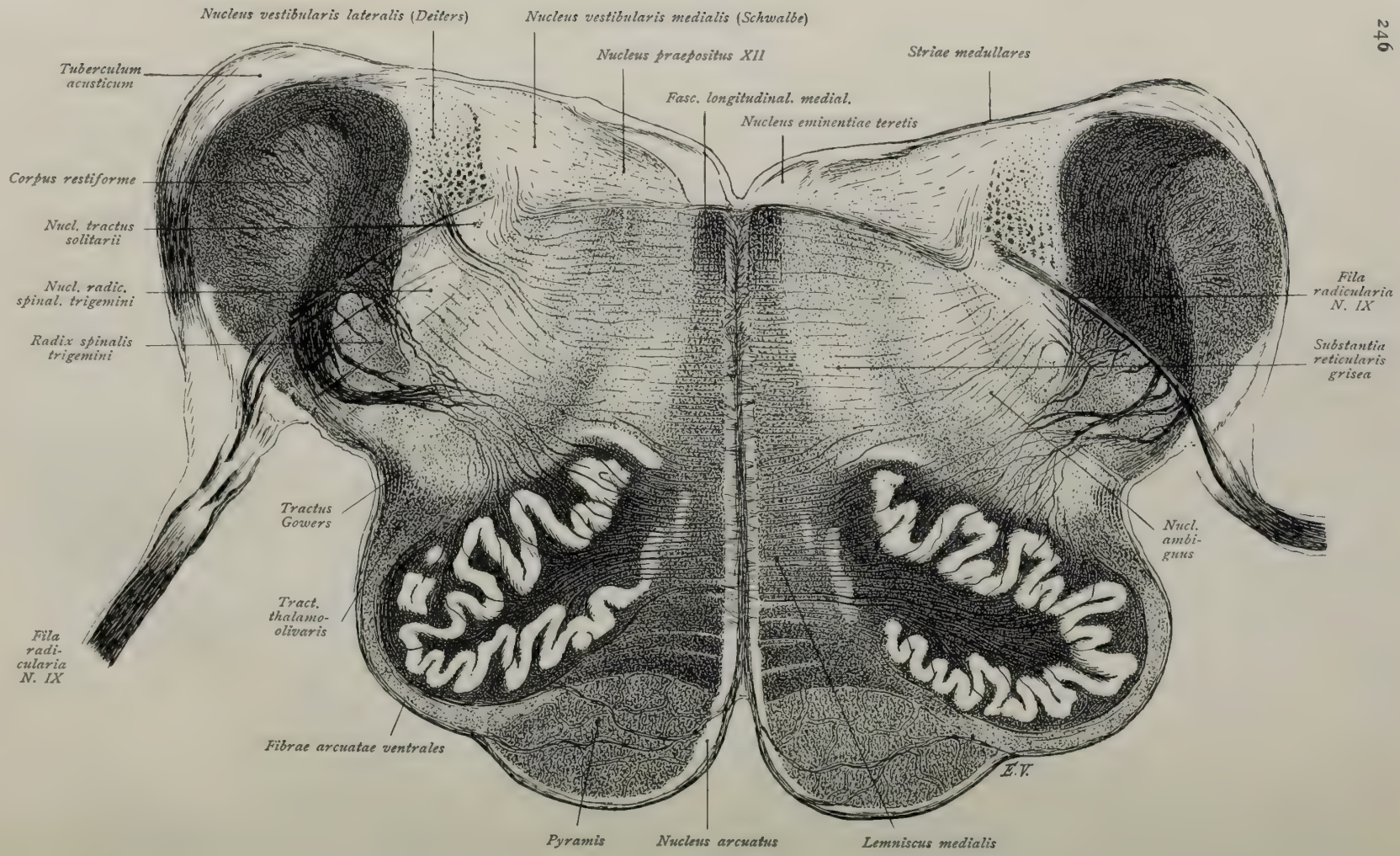
Nucleus vestibularis lateralis (Deiters)
Nucleus vestibularis medialis (Schwalbe)
Nucleus praepositus XII
Striae medullares
Tuberculum acusticum
Fasc. longitudinal. medial.
Nucleus eminentiae teretis
Corpus restiforme
Nucl. tractus solitarii
Nucl. radic. spinal. trigemini
Radix spinalis trigemini
Fila radicularia N. IX
Substantia reticularis grisea
Tractus Gowers
Nucl. ambiguus
Tract. thalamo-olivaris
Fila radicularia N. IX
Fibrae arcuatae ventrales
E.V.
Pyramis
Nucleus arcuatus
Lemniscus medialis

Fig. 213.

Fig. 213. Im dorsalen Gebiet sind der Kern des Hypoglossus und der Nucleus alae cinereae verschwunden. An Stelle des ersteren finden wir einen Kern, der als Nucleus praepositus XII bezeichnet wird, welchem dorsal die feinen Fasern des hinteren Längsbündels von SCHÜTZ aufsitzen und medial der Nucleus eminentiae teretis anliegt. An Stelle des Nucleus alae cinereae dehnt sich der Nucleus vestibularis medialis s. triangularis (SCHWALBE) aus, mit welchem sich der Nucleus intercalatus STADERINI vereinigt hat. Weiter lateral folgt der DEITERS'sche Kern mit den quergetroffenen Bündeln der absteigenden Vestibulariswurzel. Man beachte, wie von diesen Vestibulariskernen Fasern medialwärts zum Teil gegen das hintere Längsbündel zu verlaufen, zum Teil als Fibrae arcuatae internae mehr ventralwärts gegen die Raphe zu ziehen. Wie der DEITERS'sche so kann auch der mediale Vestibulariskern, wie die vorhergehenden Figuren zeigen, weit caudalwärts verfolgt werden. Da sich aber in tieferen Regionen der Nucleus alae cinereae einschiebt, wird der mediale Kern geteilt. Die eine Kernsäule bleibt als Nucleus medialis lateral, die andere als Nucleus intercalatus STADERINI medial vom dorsalen Vaguskern bestehen. — Den lateralsten Teil nimmt das zu einem mächtigen Bündel angewachsene Corpus restiforme ein, zu welchem immer noch Fibrae olivo-cerebellares aufsteigen. Es sitzt wie eine Kappe der durch die Fibrae olivo-cerebellares zerklüfteten absteigenden Trigeminuswurzel auf, deren zugehöriger Kern dorsomedial verlagert ist. Dem Trigeminuskern dorsomedial angrenzend findet sich noch der Kern des Tractus solitarius, während vom Tractus selbst rechterseits nur mehr einzelne Bündel getroffen sind. Gegen diese Stelle ziehen von außen eindringend die Wurzelbündel des Glossopharyngeus. Dorsolateral wird das Corpus restiforme vom Tuberculum acusticum überlagert, von welchem aus Fasern oberflächlich verlaufend als Striae medullares s. acusticae medialwärts ziehen, daselbst den Nucleus eminentiae teretis zwischen sich fassen und dann in der Tiefe der Raphe verschwinden. Ventral finden wir wieder die Pyramidenbündel uud die Oliven. Letztere sind kleiner geworden und ihr Hilus wird medial immer noch von den Nebenoliven abgeschlossen. Die mediale Schleife hat sich etwas ventralwärts verschoben. Das Gebiet zwischen ihr und dem hinteren Längsbündel erscheint etwas zerklüftet, es lagern sich hier die als Fibrae praedorsales bezeichneten Bündel, Fasern, die vom Vierhügelgebiet herkommend im Hirnstamm als Tractus tecto-spinalis bis zum Vorderstrang des Rückenmarks absteigen. Besonders deutlich tritt die Raphe zwischen den Schleifenschichten hervor, und stark entwickelt sind die ventralwärts um die Pyramidenkerne, die Pyramidenbahnen und die Oliven ziehenden Fibrae arcuatae externae. Die centrale Haubenbahn sammelt sich zu einem deutlich abgrenzbaren Bündel dorsolateral von der Olive, und im Winkel zwischen ihr und dem unteren Zipfel des Corpus restiforme liegt immer noch das GOWERS'sche Bündel, das also nicht wie die FLECHSIG'sche Kleinhirnseitenstrangbahn ins Corpus restiforme eingetreten ist. Medial vom GOWERS'schen Bündel liegen die Nuclei laterales und ungefähr an derselben Stelle und etwas weiter medial ziehen jene früher oft erwähnten Fasersysteme, die im Seitenstrang des Rückenmarks auf- und absteigen und deren weitere Abgrenzung nicht möglich ist (Tractus spino-thalamicus, spino-tectalis, vestibulo-spinalis).

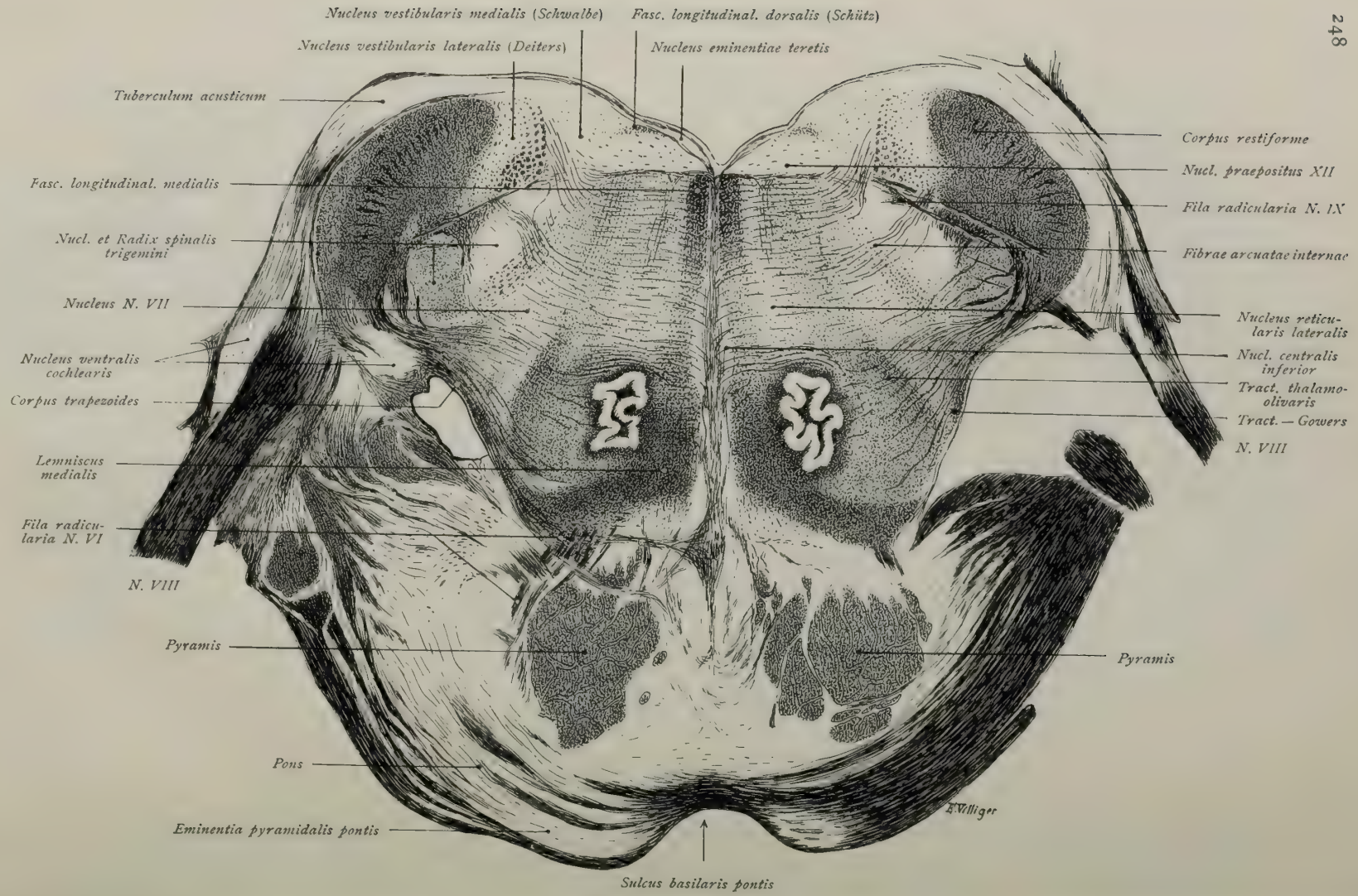
Nucleus vestibularis medialis (Schwalbe)
Fasc. longitudinal. dorsalis (Schütz)
Nucleus vestibularis lateralis (Deiters)
Nucleus eminentiae teretis
Tuberculum acusticum
Corpus restiforme
Fasc. longitudinal. medialis
Nucl. praepositus XII
Fila radicularia N. IX
Nucl. et Radix spinalis trigemini
Fibrae arcuatae internae
Nucleus N. VII
Nucleus reticularis lateralis
Nucleus ventralis cochlearis
Nucl. centralis inferior
Tract. thalamo-olivaris
Corpus trapezoides
Tract. — Gowers
N. VIII
Lemniscus medialis
Fila radicularia N. VI
N. VIII
Pyramis
Pyramis
Pons
Eminentia pyramidalis pontis
Sulcus basilaris pontis

Fig. 214.

Fig. 214. Ventral ist bereits ein Teil der Brückenformation getroffen, in deren Mitte, rings von der grauen Substanz der Brückenkerne umgeben, die Pyramidenbündel gelegen sind, welche ventral das Hervortreten der Eminentiae pyramidales bedingen, zwischen denen der Sulcus basilaris zieht. Dorsal finden wir beinahe dieselben Verhältnisse wie in Fig. 213, einzig der mediale Nucleus praepositus hypoglossi und der Nucleus eminentiae teretis sind kleiner. Dorsolateral vom Corpus restiforme liegt das Tuberculum acusticum, von welchem aus die feinen Striae acusticae längs dem dorsalen Rande medialwärts ziehen. Mit dem Tuberculum acusticum steht der ventral vom Corpus restiforme gelegene Nucleus ventralis cochlearis in Verbindung. Der in die Medulla oblongata eintretende Nervus cochleae (N. VIII) teilt diesen Kern im zwei Hälften, in eine laterale und eine mediale Hälfte und von letzterer aus sieht man feine Faserbündel medioventralwärts verlaufen, welche Bündel im weiteren Verlaufe zu Bestandteilen des Corpus trapezoides und der lateralen Schleife werden. Diese Fasern werden dorsal von einzelnen immer noch zum Corpus restiforme aufsteigenden Fibrae olivo-cerebellares begleitet, die rechterseits teilweise die absteigende Trigeminuswurzel kreuzen. Dorsomedial von der Trigeminuswurzel liegt der ihr zugehörige Kern, welcher dorsal von feinen Fibrae arcuatae internae begrenzt wird, welche aus dem DEITERS schen Kern auszutreten scheinen. Etwas weiter dorsomedial erkennt man rechterseits immer noch einen Teil des Tractus solitarius und des zugehörigen Kerns, nach welcher Stelle hin einzelne Glossopharyngeusfasern vordringen; vielleicht gehören diese Wurzelbündel auch dem Nervus intermedius Wrisbergi an. Ganz dorsal verlaufende Fibrae arcuatae internae kommen vom Vestibularisgebiet her und verlaufen medialwärts gegen das hintere Längsbündel und tiefer zur Raphe. Letztere ist sehr stark entwickelt, wird dorsal jederseits vom hinteren Längsbündel, mehr ventral von den Fibrae praedorsales und in der Olivengegend von der medialen Schleife begrenzt, die jetzt noch tiefer getreten ist und sich bereits ventrolateral von den Oliven auszieht. Die graue Substanz zu beiden Seiten der Raphe ventral vom hinteren Längsbündel bildet den Nucleus centralis inferior, und lateral von diesem in der Substantia reticularis grisea liegt der Nucleus reticularis lateralis. In diesem Kern sollen die motorischen Fasern für die Glandula parotis und sublingualis ihren Ursprung nehmen. Man sieht auch, wie feine Fasern von dieser Stelle aus dorsalwärts aufsteigen und dann lateral und medial umbiegen, um schließlich mit den gleichseitigen und gekreuzten Glossopharyngeusfasern auszutreten. Dieser Nucleus reticularis lateralis ist daher von KOHNSTAMM als Nucleus salivatorius bezeichnet worden. Weiter lateral an der Stelle, wo früher der Nucleus ambiguus lag, folgt dann noch ein mehr oder weniger deutlich abgegrenzter Kern, der Kern des Facialis. Von der vollständig geschlossenen Oliva inferior ist das rostrale Ende getroffen, lateral von ihr zieht die centrale Haubenbahn und weiter lateral am Rande erkennt man immer noch deutlich das GOWERSsche Bündel, während die rubro-spinalen, spino-tectalen und spino-thalamischen Fasersysteme medial von letzterem und lateral von der centralen Haubenbahn sich lagern. Man beachte ferner, wie linkerseits lateral vom Pyramidenbündel einige Wurzelbündel des Abducens getroffen sind.

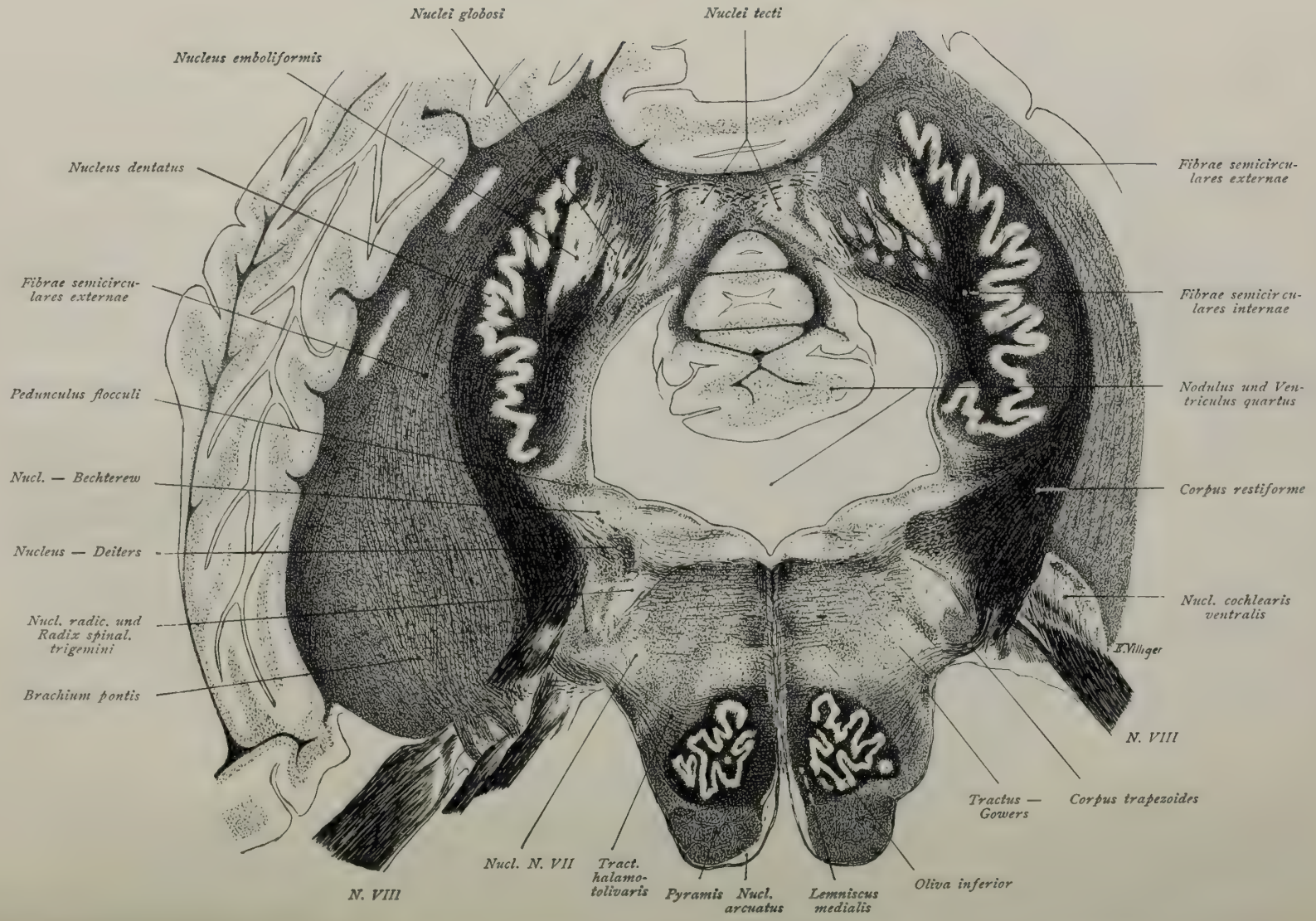
Nuclei globosi
Nuclei tecti
Nucleus emboliformis
Nucleus dentatus
Fibrae semicirculares externae
Pedunculus flocculi
Nucl. — Bechterew
Nucleus — Deiters
Nucl. radic. und Radix spinal. trigemini
Brachium pontis
Fibrae semicirculares externae
Fibrae semicirculares internae
Nodulus und Ventriculus quartus
Corpus restiforme
Nucl. cochlearis ventralis
E. Villiger
N. VIII
Tractus — Gowers
Corpus trapezoides
Nucl. N. VII
Tract. halamotolivaris
Pyramis
Nucl. arcuatus
Lemniscus medialis
Oliva inferior
N. VIII

Fig. 215.

Fig. 215. Dieser Schnitt zeigt die Medulla oblongata im Zusammenhang mit dem Kleinhirn. In der Mitte ragt der Nodulus in den IV. Ventrikel hinein, ferner erkennt man im Mark des Kleinhirns lateral den Nucleus dentatus, in dessen weiten medial gerichteten Hilus der Nucleus emboliformis sich einschiebt. Weiter medial vom Embolus sind zunächst kleine Inseln grauer Substanz, die Nuclei globosi, getroffen und im medialsten Teil liegt der Nucleus fastigii oder Dachkern. Der Schnitt durch die Medulla oblongata zeigt die bereits bekannten Verhältnisse, wir finden uns in der Höhe der eintretenden Faserbündel des Acusticus. Links sieht man die Wurzelbündel des Nervus vestibuli bis zum DEITERS schen Kern vordringen, rechts noch einen Teil des Nervus cochleae mit dem ventralen Kern. Dorsal vom Nucleus-DEITERS liegt, von den Faserbündeln des Pedunculus flocculi durchsetzt, der obere oder BECHTEREW sche Kern, auch als Nucleus angularis-BECHTEREW bezeichnet, der mit dem triangulären oder SCHWALBE schen Kern zusammenhängt. Man achte nun besonders darauf, wie die Fasermasse des Corpus restiforme zum Kleinhirn aufsteigt. Die aufsteigenden Fasern können als Fibrae semicirculares externae dorsalwärts gegen das Wurmgebiet zu verfolgt werden, wo sie über den Nucleus dentatus ziehend medialwärts verlaufen und dorsal von den Dachkernen mit den von der anderen Seite herkommenden Fasern kreuzen. Lateral vom Corpus restiforme aufsteigende Fibrae semicirculares externae, welche dorsal den gleichen medialen Verlauf nehmen, gehören dem mittleren Kleinhirnschenkel an. Hier ziehen von den Brückenkernen ausgehende Fibrae ponto-cerebellares, die Brachia pontis, zum Kleinhirn. Ferner sieht man die aus der Gegend des DEITERS schen Kerns aufsteigenden Faserbündel, welche als mediale Abteilung des Corpus restiforme die sog. indirekte sensorische Kleinhirnbahn EDINGERS oder den Tractus nucleo-cerebellaris darstellen, Fasern, welche die Kerne bestimmter Hirnnerven, hier speziell des Nervus vestibuli, mit den Dachkernen verbinden. Einzelne Wurzelbündel des Nervus vestibuli ziehen direkt, ohne Unterbrechung in den Vestibulariskernen, als direkte sensorische Kleinhirnbahn nach oben. Auch innerhalb des Nucleus dentatus sind aufsteigende Faserbündel als Fibrae semicirculares internae erkennbar, sie ziehen durch die Nuclei emboliformes und globosi hindurch und gelangen dann im Bogen zu den Dachkernen, wo sie die Dachkernkreuzung bilden. Einem Teil dieser letzteren Fasern kommt auch ein absteigender Verlauf zu. Diese vom kontralateralen Nucleus fastigii absteigenden und weiterhin über das Brachium conjunctivum und dann medial vom Corpus restiforme ventralwärts und caudalwärts zur Medulla oblongata ziehenden Fasern, die in ihrem ganzen Verlaufe hier nicht verfolgt werden können, gehören dem Hackenbündel des Bindearms an. Das Bündel ist mit dem CAJAL schen Tractus uncinatus und dem Faisceau en crochet (v. RUSSEL-THOMAS) identisch und wird nach MARBURG auch als Tractus fastigio-bulbaris bezeichnet. Die genaue Endigung des Bündels ist nicht sicher erwiesen, es soll Beziehungen des Dachkerns mit dem DEITERS schen Kern und auch mit der Substantia reticularis vermitteln. Vielleicht sind die in Fig. 214 rechterseits als Fibrae arcuatae internae bezeichneten Fasern als diesem Bündel zugehörig zu betrachten.

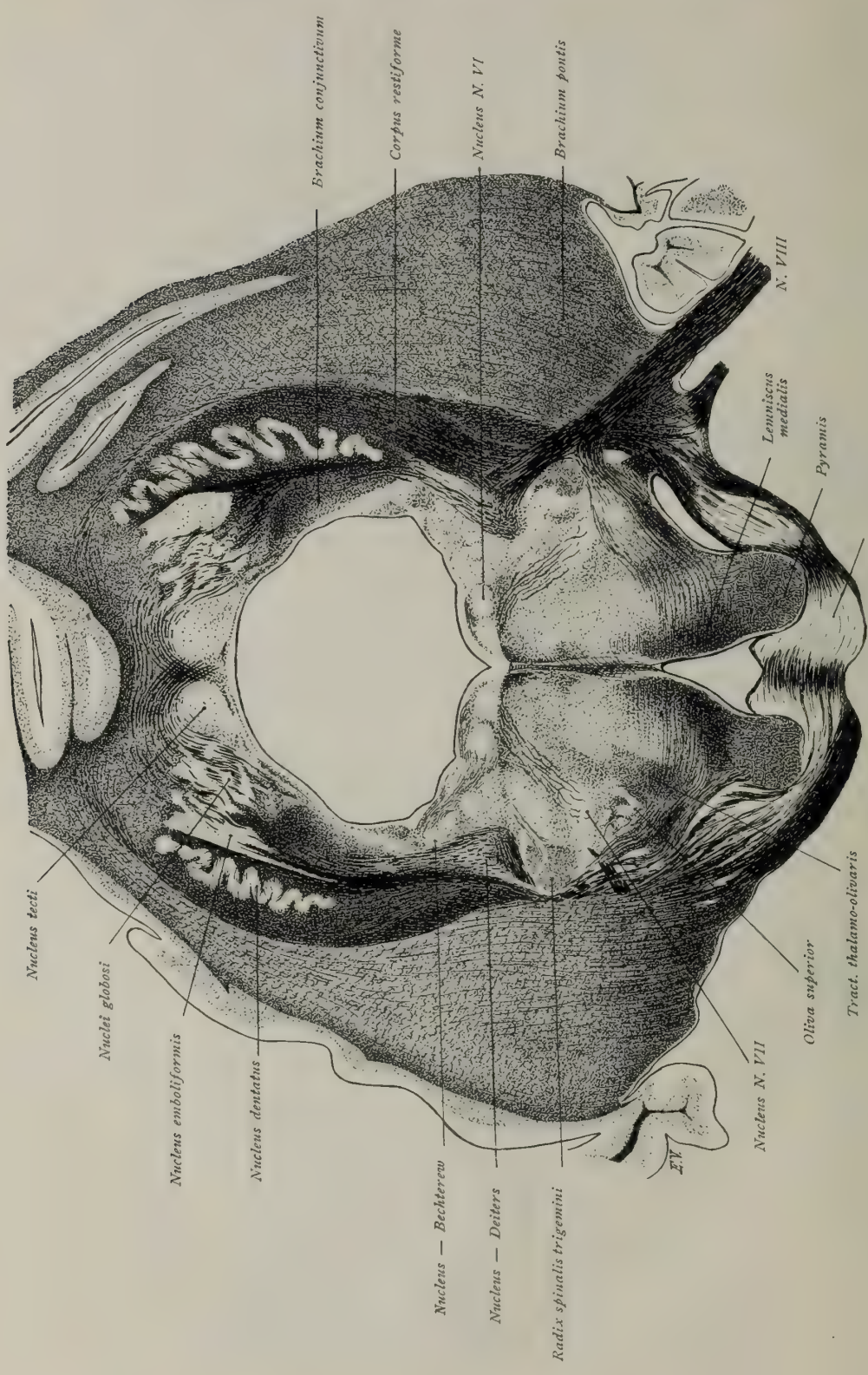
Brachium conjunctivum
Corpus restiforme
Nucleus N. VI
Brachium pontis
N. VIII
Lemniscus medialis
Pyramis
Pons
Nucleus tecti
Nuclei globosi
Nucleus emboliformis
Nucleus dentatus
Nucleus — Bechterew
Nucleus — Deiters
Radix spinalis trigemini
IV
Nucleus N. VII
Oliva superior
Tract. thalamo-olivaris

Fig. 216.

Fig. 216. Wie die Fig. 215 so zeigt auch diese noch den Zusammenhang der Medulla oblongata mit dem Kleinhirn, ventral ist aber bereits die Brückenfaserung getroffen, die hier die Pyramidenbahnen ventral umzieht. Man achte wieder ganz besonders auf den Verlauf der Kleinhirnarme. Lateral steigen die Brachia pontis auf, mehr medial ziehen die Corpora restiformia, von denen einzelne Faserzüge auch medial vom Nucleus dentatus, zwischen diesem und dem Embolus dorsalwärts verlaufen. Deutlich ist der Verlauf des Tractus nucleo-cerebellaris oder der indirekten sensorischen Kleinhirnbahn aus der Gegend des Nucleus — DEITERS und des Nucleus — BECHTEREW nach oben durch Embolus und Nuclei globosi zum Nucleus tecti und die daselbst erfolgende Kreuzung der Fasern — Dachkernkreuzung. Mit diesen Bündeln ziehen auch die vorher erwähnten vom Dachkern zur Medulla oblongata absteigenden Fasern des Tractus fastigio-bulbaris oder des Hackenbündels. Diese medial vom Nucleus dentatus verlaufenden Fasern der sensorischen Kleinhirnbahn liegen einem weiter medial gelegenen und bereits deutlich abgegrenzt erkennbaren Bündel lateral auf, dem Brachium conjunctivum oder oberen Kleinhirnarm, dessen Fasern vom Nucleus dentatus und tecti herkommen und im weiteren Verlaufe, in den folgenden Figuren, bis zum Nucleus ruber verfolgt werden können. Im ventralen Teil finden wir immer noch bekannte Verhältnisse. Über den Pyramidenbahnen liegt die mediale Schleife, weiter dorsal ziehen neben der Raphe die praedorsalen Bündel und die hinteren Längsbündel. Vom Kern des Facialis sieht man die Wurzelbündel dorsomedialwärts emporsteigen zur Gegend medial von dem jetzt erscheinenden Abducenskern. Lateral und dorsal vom Facialiskern liegen die absteigende Trigeminuswurzel und der ihr zugehörige Endkern. Die Oliva inferior ist verschwunden, dagegen erscheint als neue graue Masse ventromedial vom Facialiskern die Oliva superior, welche ventral und rechterseits auch dorsal von den querverlaufenden Fasern des Corpus trapezoides umzogen wird. Mehr medial von der Oliva superior zieht die centrale Haubenbahn, und lateral von ihr und ventral von der Oliva superior erkennt man das von den ventralen Trapezfasern durchzogene GOWERS sche Bündel.

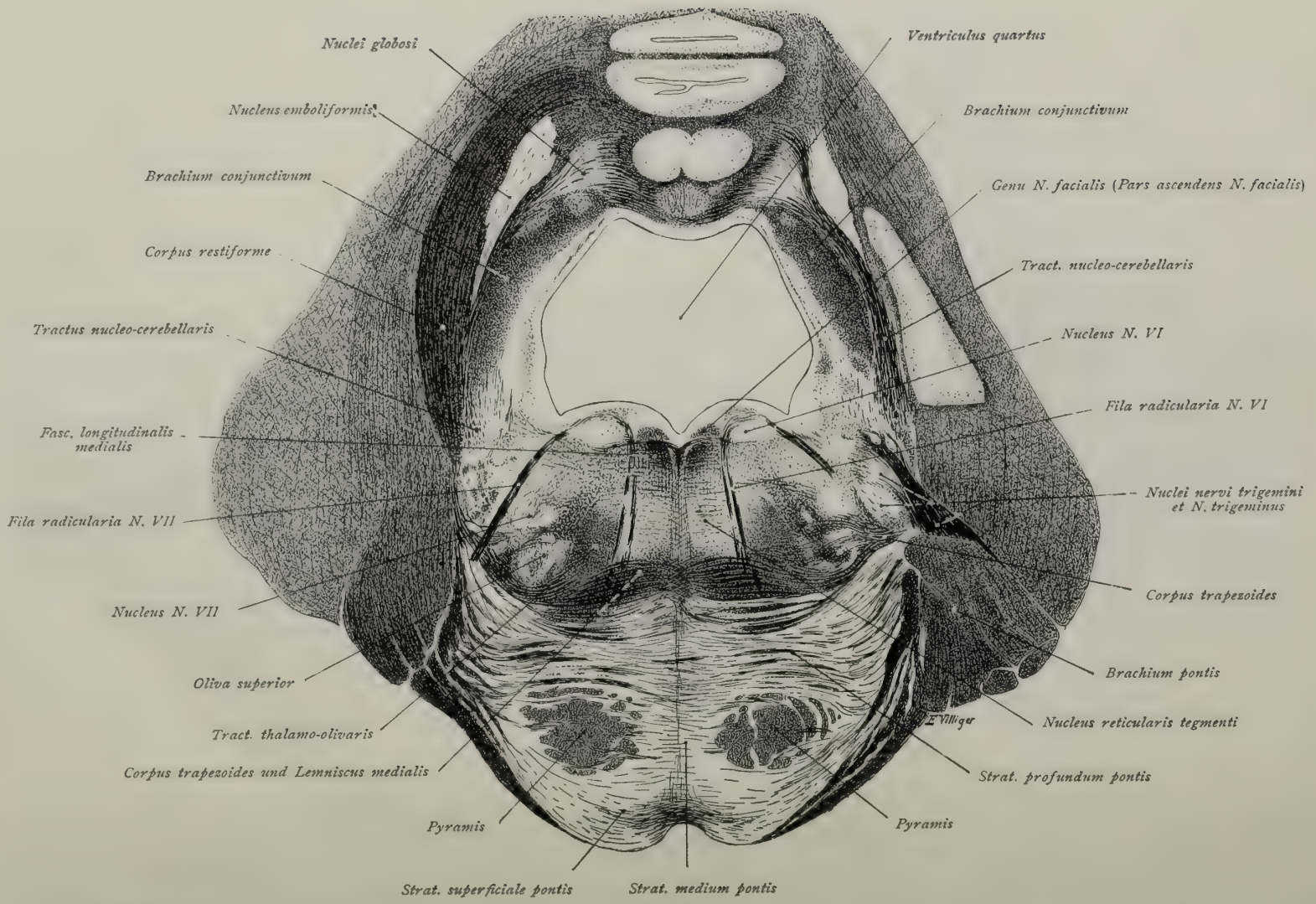
Nuclei globosi
Nucleus emboliformis
Brachium conjunctivum
Corpus restiforme
Tractus nucleo-cerebellaris
Fasc. longitudinalis medialis
Fila radicularia N. VII
Nucleus N. VII
Oliva superior
Tract. thalamo-olivaris
Corpus trapezoides und Lemniscus medialis
Pyramis
Strat. superficiale pontis
Strat. medium pontis
Ventriculus quartus
Brachium conjunctivum
Genu N. facialis (Pars ascendens N. facialis)
Tract. nucleo-cerebellaris
Nucleus N. VI
Fila radicularia N. VI
Nuclei nervi trigemini et N. trigeminus
Corpus trapezoides
Brachium pontis
E. Villiger
Nucleus reticularis tegmenti
Strat. profundum pontis
Pyramis

Fig. 217.

Fig. 217. Der Schnitt zeigt die Verbindung der Brückenformation mit dem Kleinhirn. Das Brückengebiet zerfällt in zwei Abschnitte: ventral findet sich der Brückenfuß, dorsal die Brückenhaube; die Grenze bildet die von den Fasern des Corpus trapezoides durchzogene mediale Schleife. Im Brückenfuß weist die graue Substanz eine starke Entwicklung auf, die Nuclei pontis. In der Mitte ziehen die beiden Pyramidenbahnen. Ventral von letzteren quer verlaufende Fasern bilden das Stratum superficiale, dorsal verlaufende das Stratum profundum pontis, während die die Pyramidenbahnen durchziehenden Fasern das Stratum medium s. complexum pontis bilden. Alle diese quer verlaufenden Brückenfasern gehen lateral in die Brückenarme über, welche als mittlere Kleinhirnschenkel dem Kleinhirn zustreben. In der Brückenhaube erkennt man dorsal den Kern des Abducens. Fasern, welche dorsomedial von ihm ausgehen und bis zur Gegend der Schleife verfolgt werden können, bilden seine Wurzelbündel. In ihrem weiteren Verlaufe gelangen sie durch den Brückenfuß, um dann am hinteren Brückenrande aus dem Gehirn auszutreten. Medial vom Abducenskern, dem hinteren Längsbündel gleichsam aufsitzend, findet sich ein Bündel querverlaufender Fasern, die aufsteigende Facialiswurzel, während jene Faserzüge, welche vom dorsolateralen Umfang des Abducenskerns auszugehen scheinen und ventrolateral zur lateralen Seite des Facialiskerns verlaufen, die austretende Facialiswurzel darstellen. Der Verlauf des Facialis vom Kern aus gestaltet sich also derart, daß seine Bündel zunächst dorsomedial zur medialen Seite des Abducenskerns gelangen, dann eine Strecke weit die Längsrichtung einschlagen, dann lateralwärts abbiegen, über den Abducenskern ziehen und dann lateral vom Abducenskern ventrolateral in die Tiefe dringen. Sie ziehen dann zwischen Facialis- und Trigeminuskern hindurch, um schließlich aus dem Gehirn auszutreten. Da wo die Wurzelbündel den Abducenskern umkreisen, bildet sich dorsal gegen den IV. Ventrikel zu eine Vorwölbung, der Colliculus facialis. Etwas medial vom Abducenskern findet sich der Nucleus eminentiae teretis und dem Kern selbst aufsitzend das hintere Längsbündel von Schütz. Lateral vom Abducenskern, im Winkel wo Boden und Seitenwand des IV. Ventrikels zusammenstoßen, finden wir immer noch einen Rest der Vestibulariskerne, man sieht auch von dieser Stelle aus immer noch die indirekte sensorische Kleinhirnbahn zum Wurmgebiet des Kleinhirns aufsteigen, und linkerseits sind weiter lateral davon noch die aufsteigenden Faserbündel des Corpus restiforme getroffen. Als ein größeres kompaktes Bündel dehnt sich jetzt auch in der Seitenwand des IV. Ventrikels das Brachium conjunctivum aus. Im ventralen Teil der Brückenhaube tritt die von den Trapezfasern umzogene Oliva superior deutlich hervor. Man erkennt auch die von der Olive zum Abducenskern aufsteigenden Faserbündel. Medial von ihr zieht die centrale Haubenbahn, und an diese grenzt dorsal der lateral von den Wurzelbündeln des Abducens gelegene Nucleus reticularis lateralis pontinus s. Nucleus salivatorius — Kohnstamm, während medial von ihr, zwischen den Wurzelbündeln des Abducens und der Raphe der Nucleus reticularis tegmenti liegt. Im lateralsten Teil der Haube endlich treffen wir neben dem Trigeminuskern noch einen Teil der absteigenden Trigeminuswurzel. Linkerseits ist die Wurzel bereits durch graue Substanz zerklüftet und rechterseits legen sich ihr und den Trigeminuskernen die durch die Brückenarme vorgedrungenen Wurzelbündel des Trigeminus an.

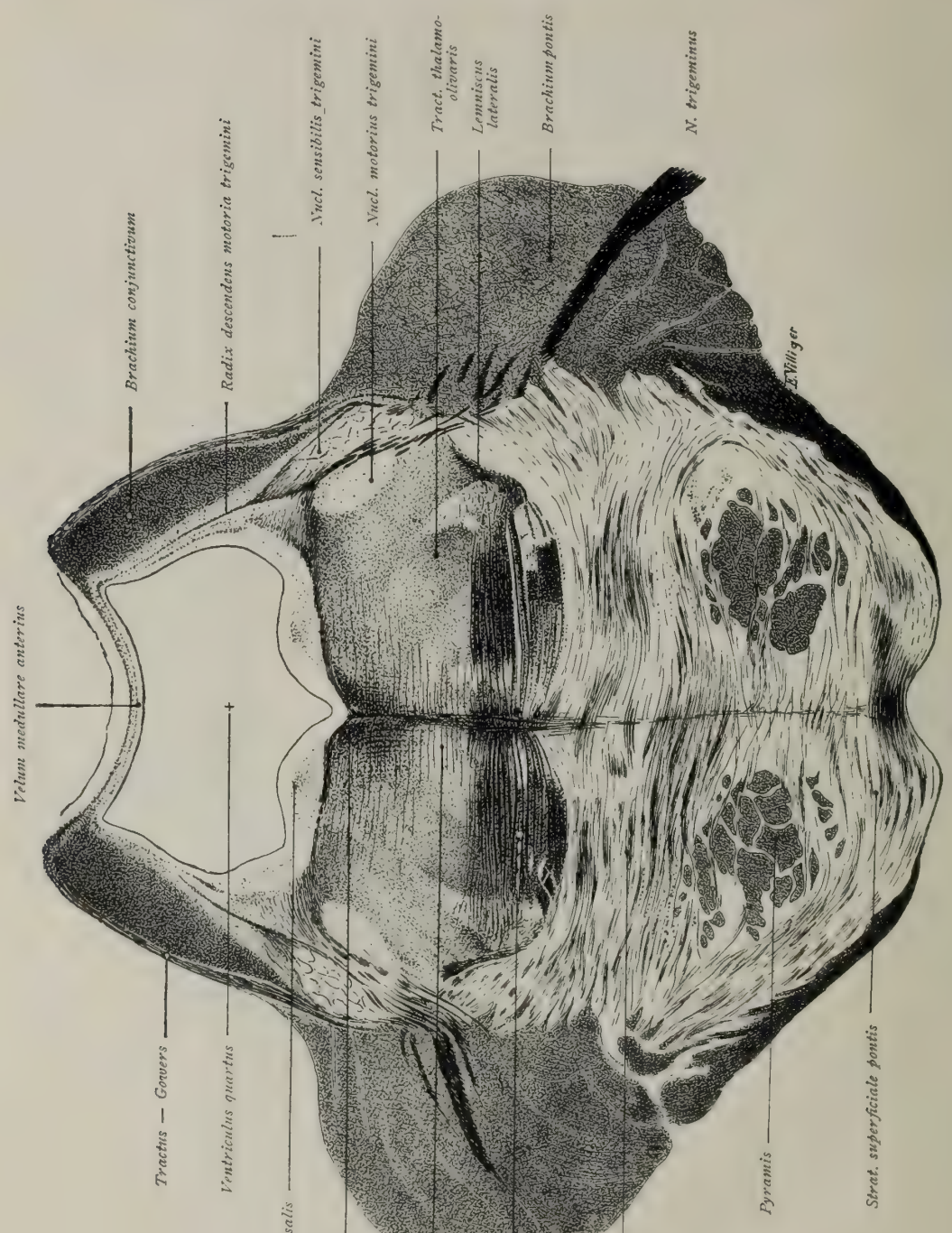
Velum medullare anterius
Brachium conjunctivum
Radix descendens motoria trigemini
Nucl. sensibilis trigemini
Nucl. motorius trigemini
Tract. thalamo-olivaris
Lemniscus lateralis
Brachium pontis
N. trigeminus
Tractus — Gowers
Ventriculus quartus
Fasc. longitudinalis dorsalis (Schütz)
Fasc. longitudinalis medialis
Nucl. reticularis tegmenti
Corpus trapezoid. und Lemniscus medialis
Strat. profundum pontis
Pyramis
Strat. superficiale pontis

Fig. 218.

Fig. 218. Der Schnitt liegt in der Höhe des Trigeminusursprungs. Die durch das Brachium pontis ziehenden Wurzelbündel des Trigeminus können bis zu den zugehörigen Kernen im dorsolateralen Teil der Brückenhaube verfolgt werden. Lateral liegt der sensible, medial der motorische Kern, ferner erkennt man die von der Seitenwand des IV. Ventrikels gegen die Kerne absteigenden Faserbündel der cerebralen oder kleinen absteigenden motorischen Wurzel. Fasern, welche vom sensiblen Kern aus medialwärts verlaufen, bilden die sekundäre sensible Trigeminusbahn. Über dem hinteren Längsbündel erkennt man noch einzelne Faserbündel der austretenden Facialiswurzel, darüber liegt der Kern des Funiculus teres, welchem die feinen Fasern des hinteren Längsbündels von Schütz aufsitzen, und lateral davon im lateralen Winkel des IV. Ventrikels findet sich die dem Trigeminuskern zugehörige kleine Kerngruppe des Locus caeruleus. Lateral wird der vierte Ventrikel von den Bindearmen begrenzt, zwischen welchen sich dorsal als Dach des vierten Ventrikels das Velum medullare anterius ausspannt. Im ventralen Teil der Brückenhaube sieht man die quer verlaufenden Trapezfasern und zwischen ihnen die Faserbündel der medialen Schleife. Von der Oliva superior ist rechts noch ein Rest erkennbar, weiter lateral sammeln sich bereits die Fasern der lateralen Schleife, in welche sich das Corpus trapezoides fortsetzt, zu einem kleinen Bündel. Über der medialen Schleife zieht lateral in der Substantia reticularis die centrale Haubenbahn oder der Tractus thalamo-olivaris, weiter medial liegt jederseits von der Raphe der Nucleus reticularis tegmenti. Diesem Kern schließt sich dorsal der Nucleus centralis superior an, dann folgen die Fibrae praedorsales (Tractus tecto-spinalis anterior), und ganz dorsal zieht sich das hintere Längsbündel bereits etwas lateralwärts aus. Der Kern lateral vom hinteren Längsbündel wird als Nucleus reticularis tegmenti dorsalis bezeichnet, während die dorsal und lateral von der centralen Haubenbahn gelegene graue Substanz den lateralen Nucleus reticularis (Nucleus salivatorius-Kohnstamm) repräsentiert. In der Gegend, wo die laterale Schleife sich anlegt, ziehen auch die spino-thalamischen, spino-tectalen und rubro-spinalen Fasersysteme. Das Gowers'sche Bündel dagegen hat jetzt aufsteigende Richtung eingeschlagen und zieht über das Brachium conjunctivum zum Velum medullare anterius dorsalwärts. Von da gelangt es dann rückwärts zum Wurm des Kleinhirns. Im Brückenfuß haben wir die gleichen Verhältnisse wie in Fig. 217, als graue Substanz die Nuclei pontis, als Faserzüge die durchziehenden Pyramidenbahnen und die quer verlaufenden Brückenfasern, welch letztere das Stratum pontis superficiale, medium und profundum bilden und lateralwärts in die Brachia pontis übergehen. Außerdem sieht man Fibrae perpendiculares pontis vom Stratum superficiale durch die Mitte bis zur Raphe gegen den oberen Centralkern aufsteigen, ferner über den Pyramidenbahnen zwischen den quer verlaufenden Brückenfasern einzelne kleine schräggeschnittene Fasern eingelagert, Fasern, welche von den Pyramidenbahnen aus dorsalwärts ins Haubengebiet zu motorischen Hirnnervenkernen aufsteigen und als Fibrae corticobulbares motoriae bezeichnet werden.

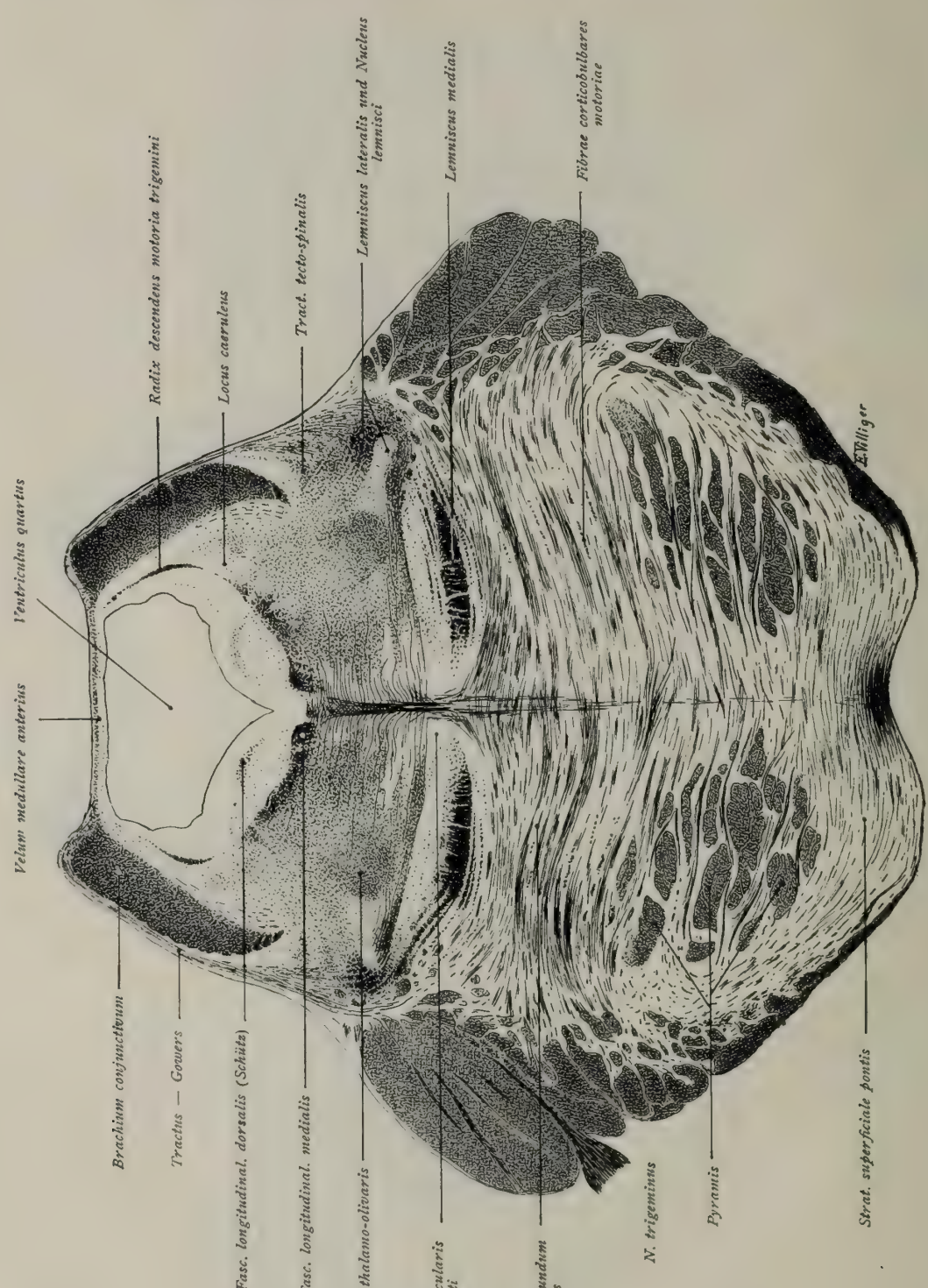
Velum medullare anterius
Ventriculus quartus
Radix descendens motoria trigemini
Locus caeruleus
Tract. tecto-spinalis
Lemniscus lateralis und Nucleus lemnisci
Lemniscus medialis
Fibrae corticobulbares motoriae
Brachium conjunctivum
Tractus — Gowers
Fasc. longitudinal. dorsalis (Schütz)
Fasc. longitudinal. medialis
Tract. thalamo-olivaris
Nucleus reticularis tegmenti
Strat. profundum pontis
N. trigeminus
Pyramis
Strat. superficiale pontis
Milliger

Fig. 219.

Fig. 219. Von der Fig. 218 unterscheidet sich diese Figur im wesentlichen nur dadurch, daß in der Brückenhaube dorsolateral die Kerne des Trigeminus und ventral die Trapezfasern verschwunden sind. Das Haubengebiet wird gegen den Fuß der Brücke im medialen Teil durch die quer ausgebreitete mediale Schleife abgegrenzt, lateral schließt sich die laterale Schleife an, die vom Kern der lateralen Schleife begrenzt wird. Von den in der vorhergehenden Figur noch in dieser Gegend gelagerten Bündeln hat sich das spino-thalamische System lateral der medialen Schleife angeschlossen, vom GOWERSschen Bündel sieht man immer noch Fasern dorsalwärts über das Brachium conjunctivum zum Velum medullare anterius aufsteigen, die Tractus rubro-spinalis und spino-tectalis dagegen haben sich etwas dorsal von der lateralen Schleife verschoben, und von letzterem System haben einige Fasern bereits eine aufsteigende Richtung eingeschlagen. Im lateralen Teil der Substantia reticularis zieht die centrale Haubenbahn (Tract. thalamo-olivaris), medial zu beiden Seiten der Raphe liegen als graue Massen die bereits erwähnten Kerne, ventral der Nucleus reticularis tegmenti, in der Mitte der Nucleus centralis superior und gegen das hintere Längsbündel zu der Nucleus reticularis tegmenti dorsalis. Über dem hinteren Längsbündel findet sich der Nucleus funiculi teretis und ihm aufsitzend das dorsale Längsbündel von SCHÜTZ. In der lateralen Wand des IV. Ventrikels liegt medial vom Brachium conjunctivum die kleine motorische absteigende Trigeminuswurzel, die sich ventral bis zur Kerngruppe des Locus caeruleus erstreckt. Im Brückenfuß sind die Pyramidenbündel durch die quer durchziehenden Fasern des Stratum medium pontis mehr zerklüftet, dorsal verlaufen die Bündel des Stratum profundum, ventral diejenigen des Stratum superficiale und von letzterem aus sieht man die Fibrae perpendiculares zur Raphe aufsteigen. Wie in Fig. 218, so erkennt man auch hier die kleinen Schrägschnitte über den Pyramidenbahnen, die Fibrae corticobulbares motoriae.

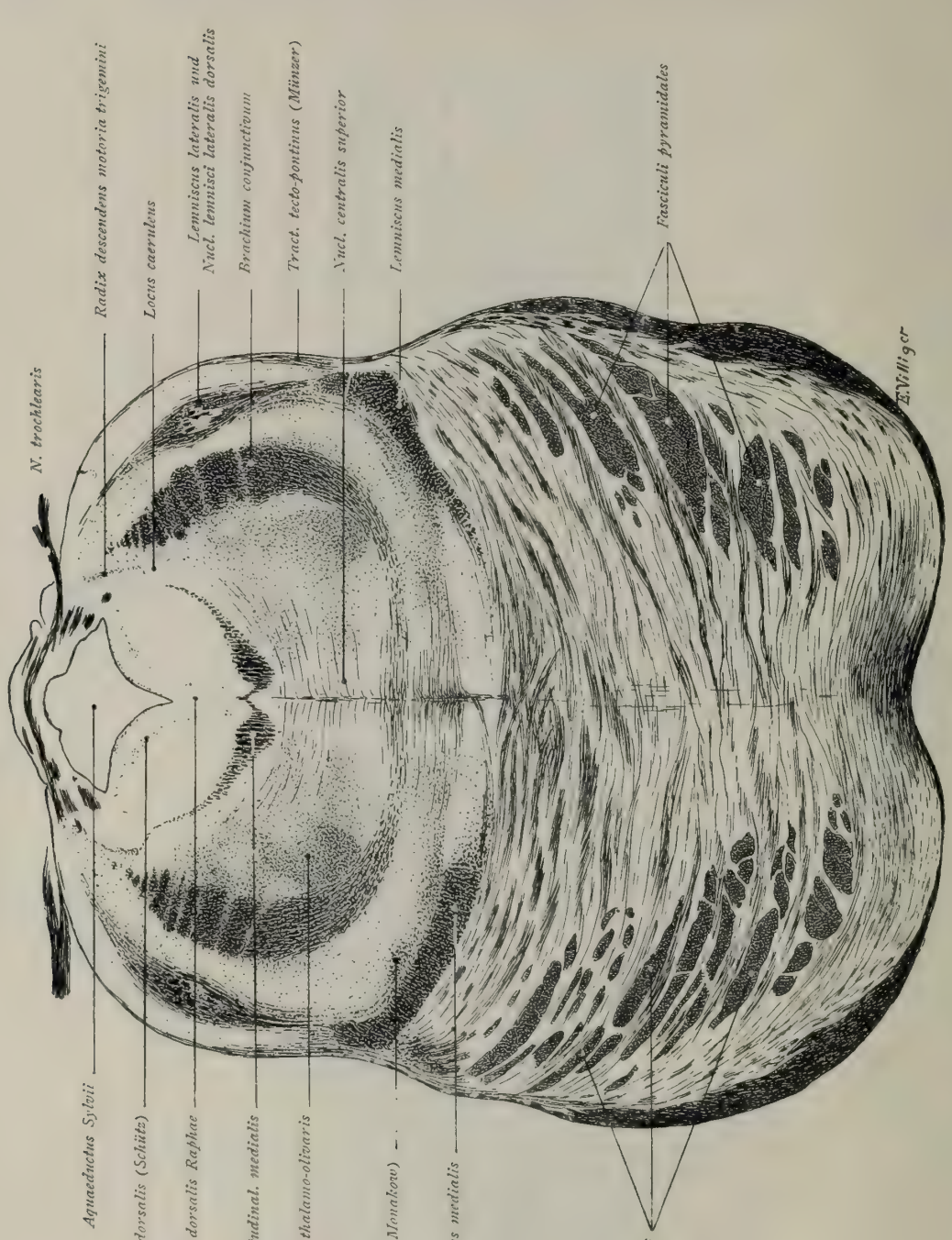
N. trochlearis
Radix descendens motoria trigemini
Locus caeruleus
Lemniscus lateralis und
Nucl. lemnisci lateralis dorsalis
Brachium conjunctivum
Tract. tecto-pontinus (Münzer)
Nucl. centralis superior
Lemniscus medialis
Fasciculi pyramidales
E. Villiger
Aquaeductus Sylvii
Fasc. longitudinal. dorsalis (Schütz)
Nucleus dorsalis Raphae
Fasc. longitudinal. medialis
Tract. thalamo-olivaris
Tract. rubro-spinalis (Monakow)
Lemniscus medialis
Fasciculi pyramidales

Fig. 220.

Fig. 220. Dorsal geht der IV. Ventrikel jetzt in den Aquaeductus Sylvii über. Jederseits vom Dach des IV. Ventrikels, das durch das Velum medullare anterius gebildet wird, tritt der Nervus trochlearis aus; die innerhalb des Velum getroffenen Bündel bilden die Kreuzung der Trochlearisfasern, während die mehr ventral gelagerten und lateral vom Aquaeductus getroffenen Fasern noch den vom Kern des Trochlearis aufgestiegenen Wurzelbündeln angehören. Ventral vom Aquaeductus Sylvii liegt median eine als Nucleus dorsalis Raphae bezeichnete Kernsäule, die sich bis zum hinteren Längsbündel erstreckt. Letztere ziehen sich dorsolateralwärts aus und stehen median durch eine kleine Faserbrücke miteinander in Verbindung. Ventral von den hinteren Längsbündeln liegt jederseits von der Raphe der Nucleus centralis superior, lateral von den Fibrae praedorsales begrenzt. Weiter lateral folgt die centrale Haubenbahn. Die Brachia conjunctiva sind mehr ventralwärts getreten und ihre ventralsten Fasern ziehen bereits medialwärts und kreuzen sich ventral vom Nucleus centralis superior in der Gegend des Nucleus reticularis tegmenti. Die mediale Schleife ist weiter lateralwärts verlagert und die laterale Schleife dorsalwärts emporgestiegen. Letztere wird durch graue Substanz zerklüftet, durch den Nucleus lemnisci lateralis dorsalis. Mit der lateralen Schleife ziehen auch die spino-tectalen Faserbündel dorsalwärts, sie sind aber von den Fasern der lateralen Schleife nicht abgrenzbar. Die rubro-spinale Bahn liegt dorsal von der medialen Schleife und rückt nun, je höher wir aufsteigen, mehr medialwärts. Man beachte ferner, wie lateral von der lateralen Schleife ganz an der Peripherie feine Faserbündel ventralwärts gegen die Brückenformation verlaufen, sie stellen den Tractus tecto-pontinus (MÜNZER) dar. Ventral liegt die Brückenformation, innerhalb welcher die einzelnen Pyramidenbündel im Vergleich mit Fig. 219 sich noch mehr dorsolateralwärts verlagert haben. Vom Stratum pontis superficiale zur Raphe aufsteigende Fibrae perpendiculares sind auch hier noch erkennbar.

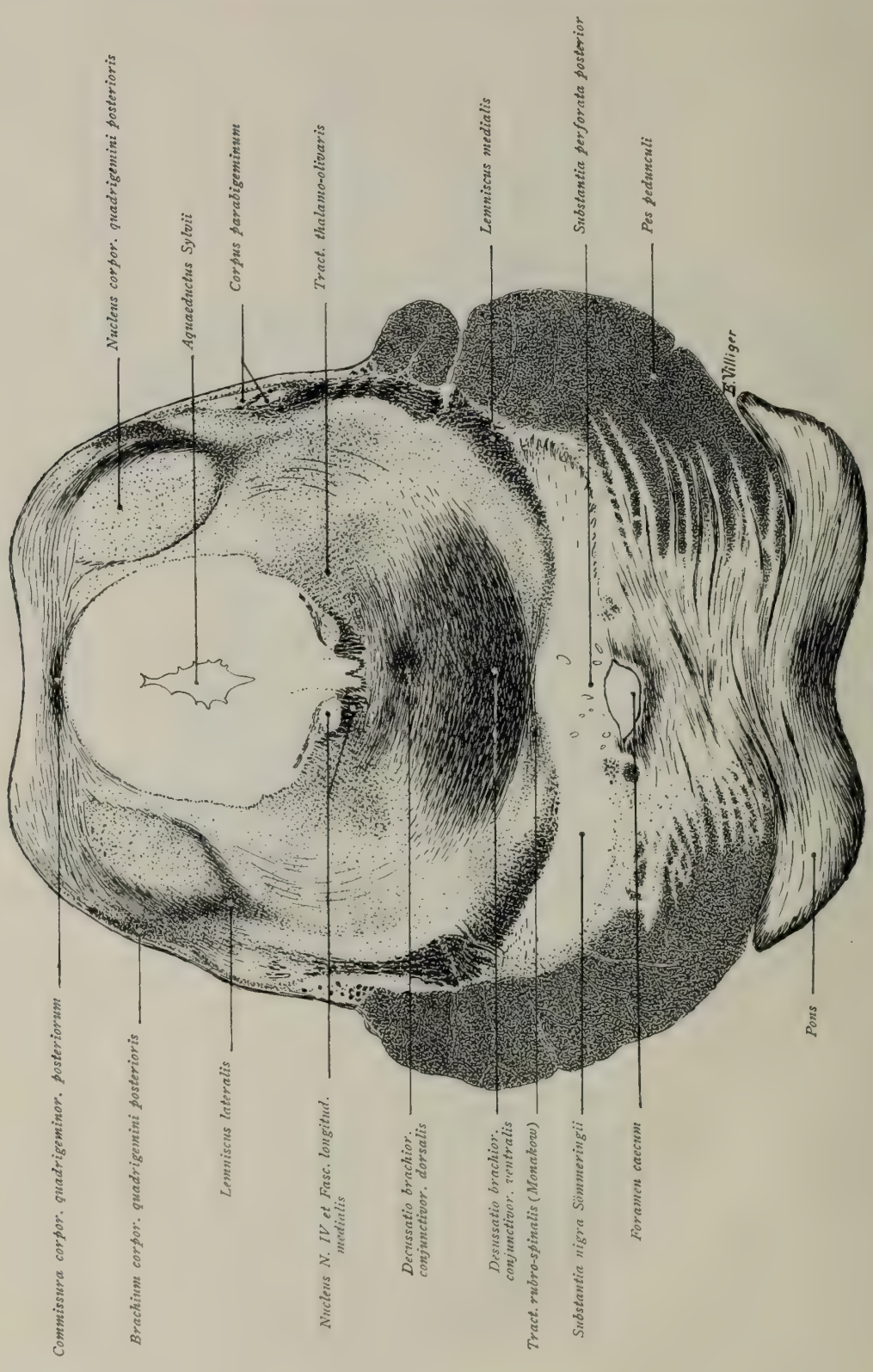
Nucleus corpor. quadrigemini posterioris
Aquaeductus Sylvii
Corpus bigeminum
Tract. thalamo-olivaris
Lemniscus medialis
Substantia perforata posterior
Pes pedunculi
Villiger
Commissura corpor. quadrigeminor. posteriorum
Brachium corpor. quadrigemini posterioris
Lemniscus lateralis
Nucleus N. IV et Fasc. longitud. medialis
Decussatio brachior. conjunctivor. dorsalis
Decussatio brachior. conjunctivor. ventralis
Tract. rubro-spinalis (Monakow)
Substantia nigra Sömmeringii
Foramen caecum
Pons

Fig. 221.

Fig. 221. Dorsal sind die Kerne des hinteren Vierhügels getroffen, welche ventral von den Faserbündeln der lateralen Schleife umfaßt werden. Mit den Fasern der lateralen Schleife sind auch die spino-tectalen Systeme vermischt. Vom dorsalen Umfang der Vierhügelkerne medialwärts verlaufende Fasern bilden die Commissura corporum quadrigeminorum posteriorum. Andere Fasern verlaufen vom dorsolateralen Umfang der Kerne ventrolateral gegen die Peripherie und bilden daselbst das Brachium corporis quadrigemini posterioris. Die mediale Schleife ist wieder höher getreten und ihre dorsalsten Faserbündel durchsetzen ein an der Peripherie ventrolateral vom Kern des hinteren Vierhügels gelegenes Feld grauer Substanz, das Corpus parabigeminum. Der Aquaeductus Sylvii ist rings vom centralen Höhlengrau umgeben, und in der Tiefe findet sich jederseits im hinteren Längsbündel eingebettet der runde Kern des Trochlearis, von welchem aus man die Wurzelbündel dorsolateralwärts aufsteigen sieht. Etwas lateral vom hinteren Längsbündel liegt die centrale Haubenbahn und unmittelbar ventral vom hinteren Längsbündel finden sich die feinen Fibrae praedorsales. Weiter ventral folgt die Kreuzung der Bindearme oder die Wernekinksche Kommissur, an welcher man einen dorsalen und einen ventralen Teil unterscheidet. An der dorsalen Kreuzung beteiligen sich die aus den Nuclei tecti, emboliformis und globosi, an der ventralen die aus dem Nucleus dentatus stammenden Faserbündel. Ventral von der Bindearmkreuzung findet sich das Monakowsche oder rubro-spinale Bündel. Der ventrale Teil zeigt noch einen Teil der Brückenformation, lateral den Pes pedunculi und zwischen letzterem und der medialen Schleife die Substantia nigra (Sömmering). In der Mitte ventral von der Bindearmkreuzung findet sich die Substantia perforata posterior, darunter das Foramen caecum. In dieser Gegend, etwas dorsolateral von der Substantia perforata ist auch das Ganglion interpedunculare (Gudden) zu suchen.

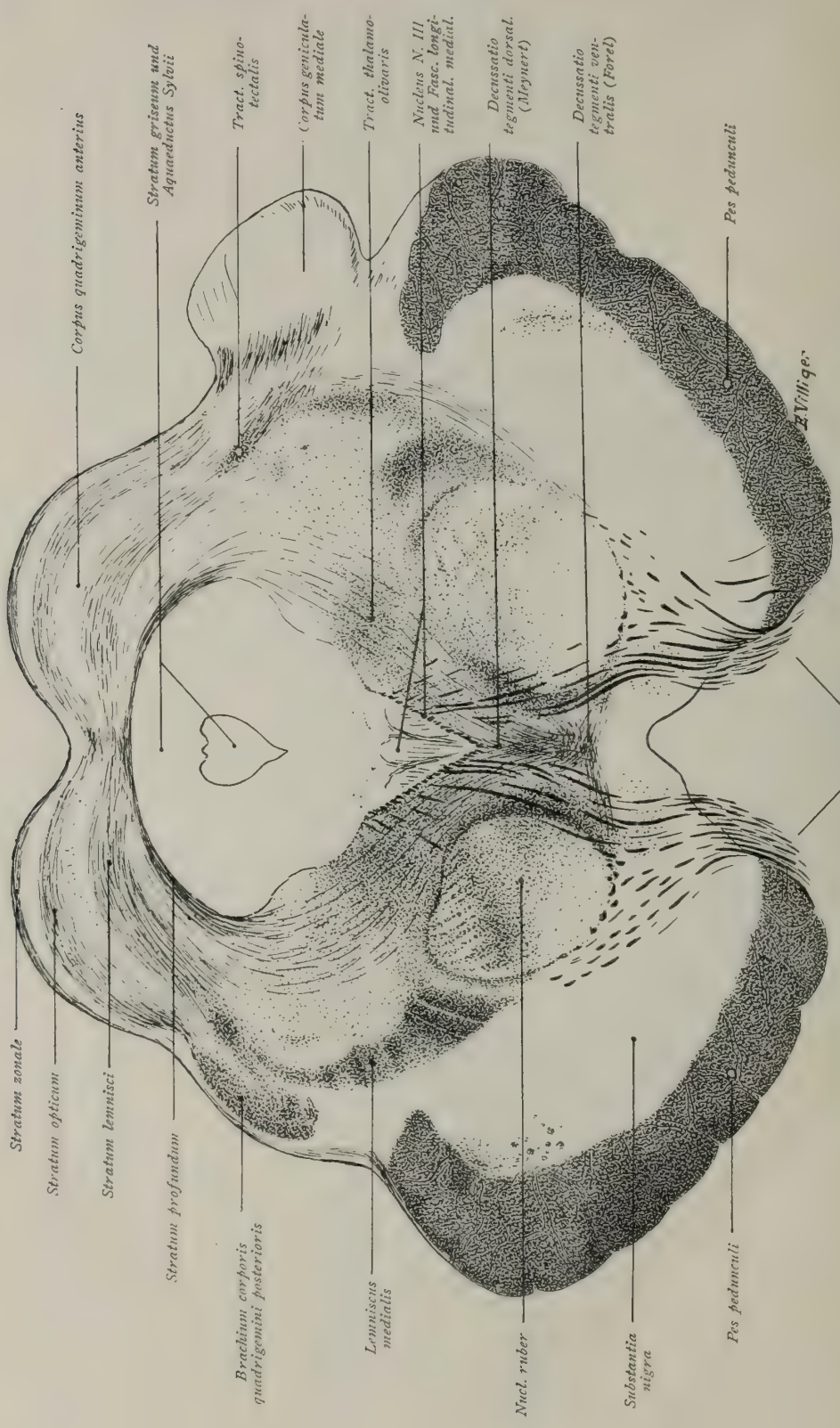
Stratum zonale
Stratum opticum
Stratum lemnisci
Stratum profundum
Brachium corporis quadrigemini posterioris
Lemniscus medialis
Nucl. ruber
Substantia nigra
Pes pedunculi
Corpus quadrigeminum anterius
Stratum griseum und Aquaeductus Sylvii
Tract. spinotectalis
Corpus geniculatum mediale
Tract. thalamoolivaris
Nucleus N. III und Fasc. longitudinal. medial.
Decussatio tegmenti dorsal. (Meynert)
Decussatio tegmenti ventralis (Forel)
Pes pedunculi
Z. Villige.
N. oculomotorius

Fig. 222.

Fig. 222. Der Schnitt geht dorsal durch das vordere Vierhügelgebiet, ventral durch die Pedunculi cerebri. Was über dem Aquaeductus Sylvii liegt, umfaßt die Vierhügelplatte, das ganze mittlere Gebiet bis zur Substantia nigra wird als Haube oder Tegmentum bezeichnet, während der ventral von der Substantia nigra gelegene Teil den Pes pedunculi darstellt. Im Vierhügelgebiet kann man deutlich eine Schichtung erkennen. An der Peripherie ziehende feine Fasern bilden das Stratum zonale, dann folgt ein Band grauer Substanz und innerhalb desselben das Stratum opticum, dann wieder graue Substanz und innerhalb derselben das Stratum lemnisci, das gleichsam in der Verlängerung der aufsteigenden medialen Schleife und des Tractus spino-tectalis liegt. Ein letzter innerer grauer Streifen trennt dann schließlich dieses Stratum lemnisci von feinen bogenförmig verlaufenden Fasern, welche das tiefe Mark bilden und das den Aquaeductus Sylvii rings umgebende centrale Höhlengrau oder Stratum griseum nach außen abgrenzen. In der Mitte liegen ventral vom Aquaeductus Sylvii die Kerngruppen des Oculomotorius, man erkennt einen medialen und je einen lateralen Hauptkern. Die Faserbündel des hinteren Längsbündels, welche die Kerngruppen des Oculomotorius begrenzen, haben sich in Form eines mit der Spitze ventral gerichteten Winkels angeordnet. Stark tingierte Faserbündel, welche von ihm aus bogenförmig ventralwärts ziehen und am medialen Rande des Hirnschenkels austreten, sind die Wurzelbündel des Oculomotorius. Sie ziehen zum Teil durch einen hier im Haubengebiet gelegenen großen runden Kern, den Nucleus ruber, in welchen jetzt die Faserbündel der Bindearme eingetreten sind. Lateral sitzt dem Nucleus ruber wie ein Füllhorn die mediale Schleife auf, an welche sich dorsal der Tractus spino-thalamicus anschließt. Lateral vom dorsalen Teil der medialen Schleife und des Tractus spino-tectalis sind linkerseits die Faserbündel des unteren Vierhügelarms getroffen, welche sich rechterseits dem anliegenden Corpus geniculatum mediale zuwenden. Man achte noch besonders auf die Stelle ventral vom hinteren Längsbündel zwischen den beiden roten Kernen. Fasern, welche vom tiefen Mark des vorderen Vierhügels bogenförmig herabsteigen und zwischen hinterem Längsbündel und rotem Kern hindurchziehen, bilden ventral vom Oculomotoriuskern durch Kreuzung die sog. Meynertsche fontänenartige Haubenkreuzung. Nach der Kreuzung legen sich diese Fasern ventrolateral vom hinteren Längsbündel als die früher erwähnten prädorsalen Bündel an. Etwas tiefer findet sich die sog. ventrale oder Forelsche Haubenkreuzung. An dieser Stelle kreuzen sich die aus dem roten Kern stammenden rubrospinalen Fasern.

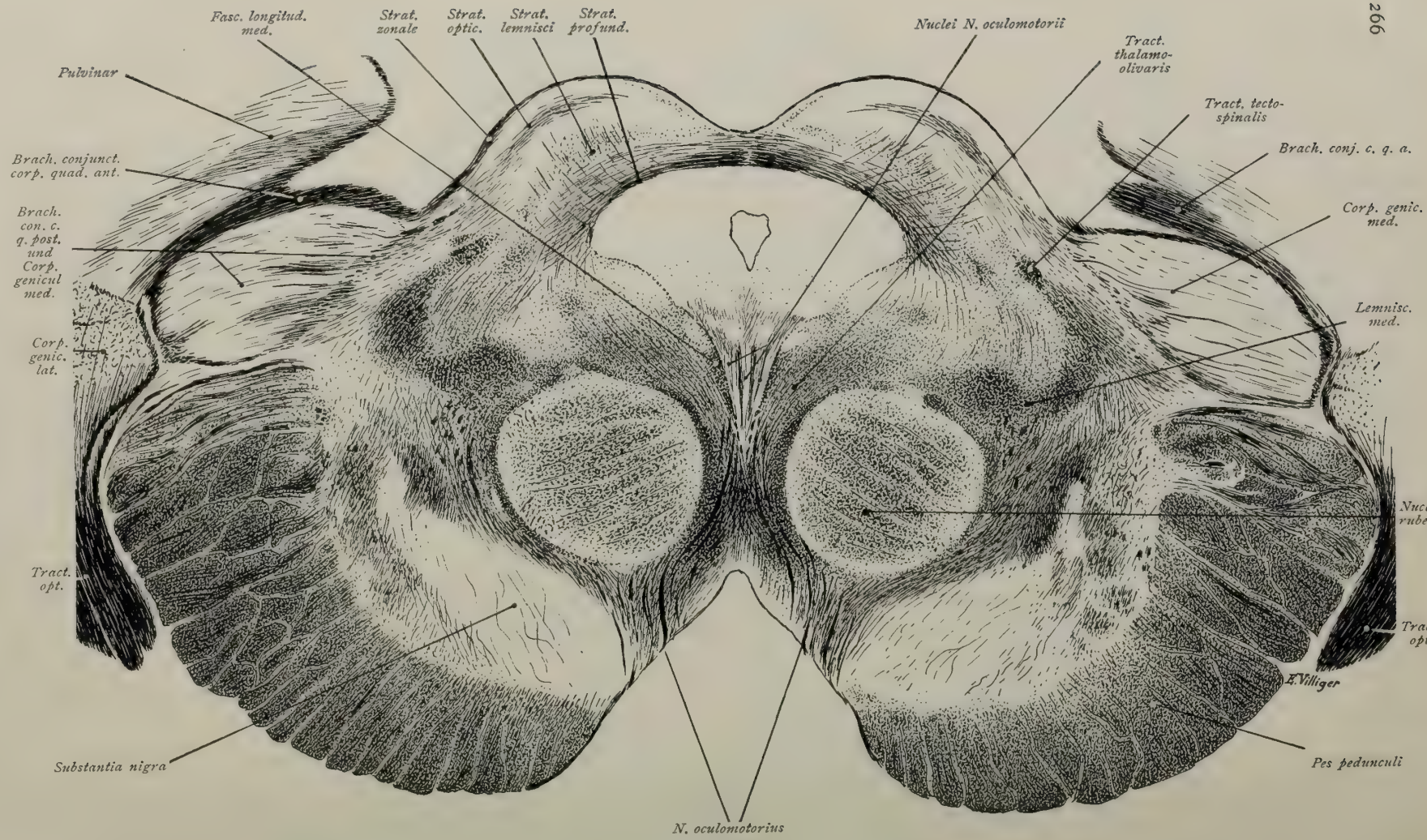
Fasc. longitud. med.
Strat. zonale
Strat. optic.
Strat. lemnisci
Strat. profund.
Nuclei N. oculomotorii
Tract. thalamo-olivaris
Tract. tecto-spinalis
Brach. conj. c. q. a.
Pulvinar
Brach. conjunct. corp. quad. ant.
Brach. con. c. q. post. und Corp. genicul med.
Corp. genic. med.
Lemnisc. med.
Corp. genic. lat.
Nucl. ruber
Tract. opt.
Tract. opt.
E. Villiger
Substantia nigra
Pes pedunculi
N. oculomotorius

Fig. 223.

Fig. 223. Im Vergleich zur vorhergehenden Figur finden wir auf diesem Schnitt im lateralen Teil die Corpora geniculata medialia, sowie einen Teil der Corpora geniculata lateralia, des Pulvinar thalami und des Tractus opticus getroffen. Verfolgt man die Faserbündel des Tractus opticus, dann kann man erkennen, wie dieselben ihre Endigung im lateralen Corpus geniculatum, im Pulvinar thalami und durch Vermittlung des Brachium corporis quadrigemini anterioris im vorderen Vierhügel finden. Die Abteilung der Vierhügelregion in die verschiedenen Schichten ist auch hier eine deutliche, außerdem erkennt man, wie von den oberen Schichten aus radiäre Fasern gegen das tiefe Mark vordringen und wie vom tiefen Mark aus wieder die feinen tecto-spinalen Fasern zwischen hinterem Längsbündel und rotem Kern der Haube durch den Tractus thalamo-olivaris hindurch zur Gegend ventral vom Oculomotoriuskern verlaufen, wo sie die Meynertsche Haubenkreuzung eingehen. Auch die Abteilung des vom hinteren Längsbündel begrenzten Oculomotoriuskerns in den medialen und die beiden lateralen Hauptkerne tritt deutlich hervor, sowie der Verlauf der vom Kern ausgehenden Oculomotoriuswurzeln. Dem Nucleus ruber sitzt lateral wieder die mediale Schleife auf, an die sich dorsal der Tractus tecto-spinalis anschließt, und lateral von diesen beiden Bündeln senken sich die Fasern des Brachium corporis quadrigemini posterioris in das Corpus geniculatum mediale ein. Im ventralen Teil grenzt die von feinen Fasern durchzogene Substantia nigra Sömmeringii das Haubengebiet von den Faserbündeln des Hirnschenkelfußes ab. Eine Abteilung des Pes pedunculi in die Hauptbahnen ist nicht zu erkennen, hingegen sei darauf hingewiesen, daß im mittleren Teil die motorischen corticobulbären und corticospinalen Bahnen verlaufen, während die frontale Großhirnrinden-Brückenbahn das mediale, die occipito-temporale Großhirnrinden-Brückenbahn das laterale Fünftel einnimmt (Vergl. Fig. 132).

Man wird gut tun, hier im Anschluß, namentlich zur Verfolgung der medialen und lateralen Schleife, die erste Schnittserie, von der letzten Figur ausgehend in umgekehrter Reihenfolge zu betrachten.

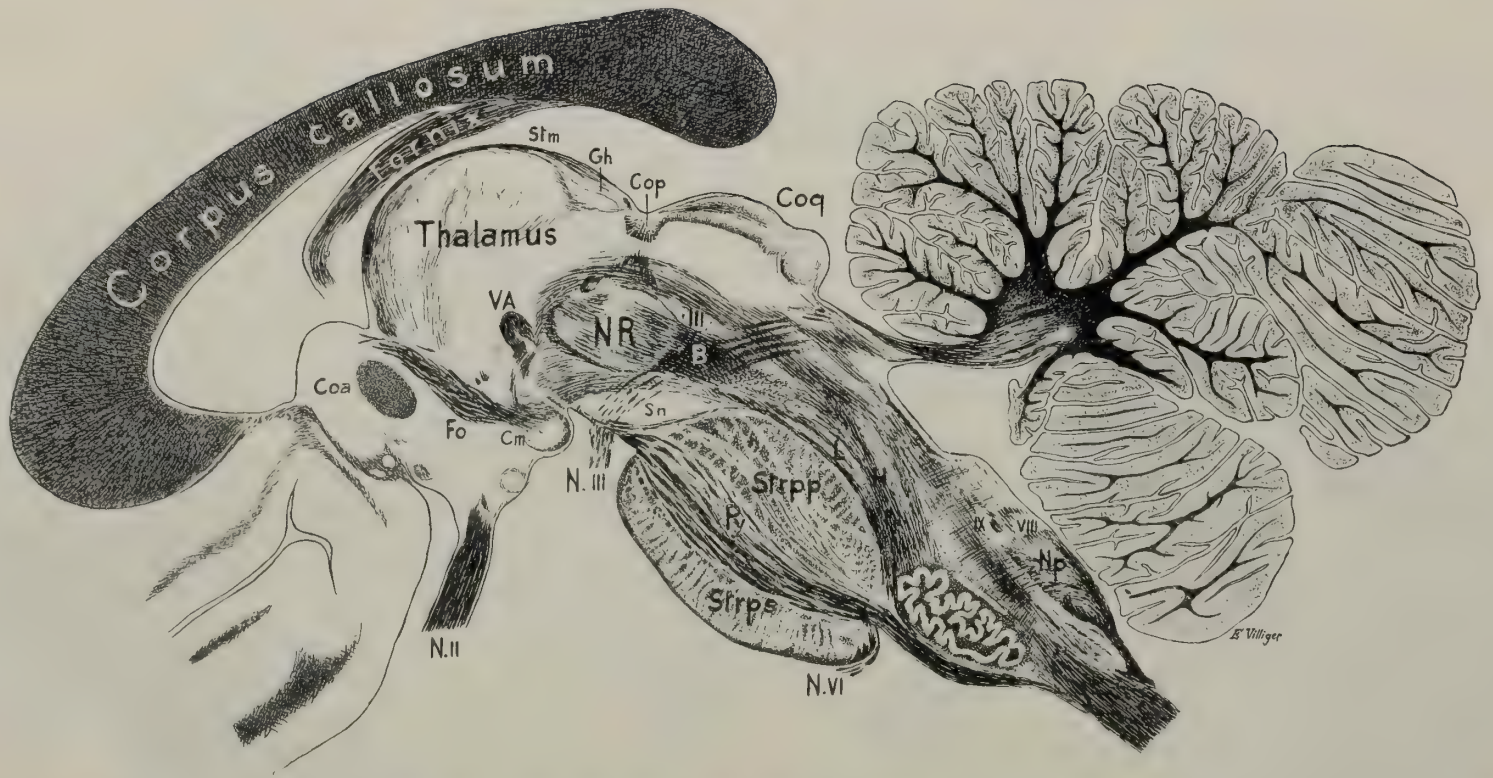

Fig. 224. Sagittalschnitt durch den Hirnstamm. *Stm* = Stria medullaris, *Gh* = Ganglion habenulae, *Cop* = Commissura posterior, *Coq* = Corpora quadrigemina, *Coa* = Commissura anterior, *Fo* = Columna fornicis, *Cm* = Corpus mamillare, *Va* = Fasciculus Vicq d'Azyr, *N.II* = Nervus opticus, *NR* = Nucleus ruber, *III* = Nucleus N. oculomotorii, *N.III* = Nervus oculomotorius, *B* = Brachium conjunctivum, *Sn* = Substantia nigra, *Py* = Fasciculus pyramidalis, *Strpp* = Stratum pontis profundum, *Strps* = Stratum pontis superficiale, *L* = Lemniscus medialis, *H* = Tractus thalamo-olivaris, *N.VI* = Nervus abducens, *IX* = Tractus solitarius et Nucleus tractus solitarii, *VIII* = Area acustica, *Np* = Nuclei funiculorum posteriorum (Goll et Burdach).

Fig. 224. Die große Hirnkommissur oder das Corpus callosum überragt mit seinem hinteren Teil, dem Splenium corporis callosi, das Zwischenhirn und zum Teil auch noch das Mittelhirn. Von der unteren Balkenfläche zieht der Fornix über dem Thalamus nach vorn, die hinter der Commissura anterior (*Coa*) absteigende Columna fornicis (*Fo*) kann bis zum Corpus mamillare (*Cm*) verfolgt werden. Eine Abteilung des Thalamus in seine Hauptkerne ist nicht zu erkennen, dagegen kann man deutlich die der dorsalen Fläche unmittelbar aufliegende Stria medullaris nach hinten bis zum Ganglion habenulae verfolgen, an welch letzteres sich die Faserbündel der Commissura posterior anschließen. In der Regio subthalamica ist rostral der Nervus opticus getroffen, hinter welchem das Tuber cinereum und das Corpus mamillare folgen. Vom Corpus mamillare steigt der Fasciculus mamillaris princeps dorsalwärts, der sich in seine beiden Bündel teilt, in das zum Nucleus anterior thalami aufsteigende Vicq d'Azyr sche Bündel (*VA*) und in das über dem Nucleus ruber (*NR*) caudalwärts verlaufende Gudden sche Haubenbündel oder den Fasciculus mamillo-tegmentalis, während die ventral vom Nucleus ruber und über der Substantia nigra (*Sn*) ziehenden Faserbündel dem Pedunculus corporis mamillaris angehören. Dem großen fast runden Nucleus ruber liegt dorsospinal die Kernsäule des Oculomotorius an, von welcher aus die Wurzelbündel des Oculomotorius ventralwärts durch die Substantia nigra (*Sn*) ziehen (*N. III*). Deutlich erkennt man auch die vom Kleinhirn herkommenden und zum Nucleus ruber verlaufenden Bündel der Brachia conjunctiva (*B*). Hinter der Commissura posterior (*Cop*) liegt das Vierhügelgebiet (*Coq*). Der vordere Vierhügel zeigt auch hier wie auf Vertikalschnitten, die Abteilung in die verschiedenen Schichten, und im hinteren Vierhügel tritt der Kern desselben deutlich abgegrenzt hervor. Dem Mittelhirn schließt sich das Hinterhirn mit dem Cerebellum und der Brückenformation an. Letztere zeigt die Trennung in Brückenhaube und Brückenfuß. Im Brückenfuß findet sich ventral das Stratum pontis superficiale (*Strps*), dorsal das Stratum profundum pontis (*Strpp*), und zwischen beiden Schichten verlaufen, im Stratum medium, die Faserbündel der Pyramidenbahnen (*Py*) spinalwärts. Dem Stratum profundum liegt als Abgrenzung gegen das Haubengebiet die mediale Scheife (*L*) auf und etwas mehr dorsal von letzterer zieht die centrale Haubenbahn (*H*), deren Zusammenhang mit der Oliva inferior deutlich sichtbar ist. In der Medulla oblongata ziehen ventral von der Olive (mit der dorsalen Nebenolive) die absteigenden Pyramidenbahnen, im dorsalen Teil sind als kleine graue Massen die Kerne der Area acustica (*VIII*), der Nucleus tractus solitarii (*IX*) und die Hinterstrangkerne erkennbar, welch letzteren dorsal die Hinterstränge und ventrospinal als grauer Kern die Substantia gelatinosa anliegen. Man sieht auch deutlich, wie die von den Hinterstrangkernen ausgehenden Fibrae arcuatae internae ventral gegen die Olive zu verlaufen.

Register.

Ablenkung d. Augen 178.
Abducens 171.
Accessorius 180.
Acervulus 54.
Achsenzylinderfortsatz 106, 108.
Acusticus 174.
Ala cinerea 81.
— lobuli centralis 72.
— uvulae 74.
Alveus 44, 119.
Ammonshorn 44, 118.
Ansa lenticularis 142, 211.
— peduncularis 142, 211.
Apertura medialis ventric. quarti (Magendii) 79.
— lateralis ventric. quarti (Luschkae) 79.
Aphasie 194.
Apraxie 127.
Aquaeduct. cerebri Sylvii 67.
Arachnoidea cerebri 87.
— spinalis 92.
Arachnoidealzotten (Pacchioni) 87.
Arbor medullaris 75.
— vermis vitae 75.
Area acustica 81.
— medial. trigoni N. XII 81.
— parolfactoria (Broca) 27.
— plumiformis 81.
— postrema 81.
Ascensus medullae spinalis 9.
Assoziationscentren (Flechsig) 125.
Assoziationsbahnen 189.
Assoziationsfasern (Endhirn) 132.
Assoziationsfeld 167.
Assoziationsleitung 131.
Assoziationszellen 156.
Astrocyten 105.
Astropilema 105.
Auditives Centrum 127.
Augenwendung 178.
Axon 108.

Bahnzellen 156.
Baillargersche Streifen 38, 114.
Balken 14, 39, 133.
Balkenstrahlung 39, 133.
Balkenwindungen (Andreae Retzii) 35.
Balkenstiele (Broca) 30.
Bandelette médiale (Gombault-Philippe) 162.
Basale Opticuswurzel 67.
Basales Riechbündel 147.
Basis cerebri 12.
— pedunculi 66.
Bechterewscher Kern 176.
Bindearm 69, 75, 153.
Bindearmkreuzung 153.
Bipolare Zellen 109.
Bodenplatte 8.
Bogenfasern 163.
Brachia cerebelli 75, 153.
— — ad cerebrum 75.
— — ad corp. quadrig. 75.
— — ad medullam 76.
— — ad pontem 75, 153.
— conjunctiva 69, 75, 153.
— pontis 70, 153.
— quadrigemina 65.
Brocasche Balkenstiele 30.
Brocasches Centrum 126.
— diagonales Band 30.
— Feld 27.
Brocasche Windung 20.
Brücke 70, 81.
Brückenarme 70, 153.
Brückenbahnen 135, 149.
Brückenhaube 82.
Brückenkerne 81.
Bulbus cornu. post. 42.
— olfactorius 27, 116.
Burdachscher Strang 77, 160.

Cajalsche Zellen 109, 114.
Calamus scriptorius 80.
Calcar avis 42.
Capsula externa 49, 133.
— extrema 49, 133.
— interna 46, 49, 60, 140.
Cauda equina 9.
Cavum epidurale 92.
— interdurale 92.
— psalterii 43.
— septi pellucidi 40.
— subdurale 92.

Centrale Haubenbahn 149, 166.
Centrifugale Bahnen 129, 185.
Centripetale Bahnen 129, 181.
Centrum medianum Luys 59, 220.
— semiovale (Vieussens) 38.
Cerebellum 71, 152.
Cerebrum 8.
Chiasma optic. 37, 169.
Cingulum 133, 147.
Cisterna ambiens 87.
— cerebello-medullaris 87.
— chiasmatis 87.
— corporis callosi 87.
— fossae Sylvii 87.
— interpeduncularis 87.
Clava 77.
Clarkesche Säule 90, 155.
Claustrum 47, 49.
Cochlearis 174.
Colliculus facialis 81, 173.
— subpinealis 65.
Columna fornicis 43.
Commissura anterior 16, 133.
— — alba 90.
— — grisea 90.
— cerebri magna 39.
— habenularum 53.
— hippocampi 43, 133, 144.
— posterior cerebri 55.
— — medullae 90.
— supramamillaris 217.
Confluens sinuum 87.
Conjugierte Ablenkung 178.
Conus medullaris 9, 88.
— terminalis 88.
Cornu Ammonis 42, 44, 118, 119.
Cornua ventriculi lat. 40, 41, 42.
Corona radiata 133.
Corpora candicantia 55, 145.
— geniculata 55.
— mamillaria 55, 145.
— restiformia 76, 165.
Corpus album subrotund. 57.
— callosum 14, 39.
— fornicis 43.
— geniculat. 55.
— Luys 60.
— mamillare 55, 145.
— medullare cerebelli 74.
— patellare Tschish 59.
— pineale 53, 54.
— restiforme 76, 165.
— striatum 40, 45, 142.
— subthalamicum 60, 216.
— trapezoides 174.
Cortico-bulbäre Bahn 136.
Cortico-spinale Bahn 136.
Crura cerebelli 75, 153.
— — ad cerebrum 69, 75.
— — ad corp. quadrig. 75.
Crura cerebelli ad medullam 76.
— — ad pontem 75.
— fornicis 43.
Crus fornicis 43.
Culmen cerebelli 72.
Cuneus 23.

Dachkern 82.
Deckplatte 8.
Declive cerebelli 72.
Deiterssche Zellen 110.
Deitersscher Kern 176.
Dendriten 108.
Déviation conjuguée 179.
Diagonales Brocasches Band 30.
Diaphragma sellae turcicae 87.
Diencephalon 4, 51, 148.
Digitationes hippocampi 42.
Direkte sensor. Kleinhirnbahn 166.
Dreikantenbahn (Helweg) 158, 166.
Dura mater cerebri 86.
— — spinalis 92.

Edinger-Westphalscher Kern 172.
Embolus 82.
Eminentia medialis 80.
— pyramidalis 70.
— saccularis 37.
Encephalon 3.
Endfaden 9, 88.
Endhirn 4, 17, 132.
Endogene Fasern 156.
Endplatte 37.
Entwicklung des Gehirns 4.
— des Rückenmarks 8.
— der Ependymzellen 101.
— der Nervenzellen 104.
— der Neurogliazellen 101.
Ependymium 101.
Ependymkernzone 101.
Ependymstrang 102.
Ependymzellen 101.
Epicerebralraum 87.

Facialis 173.
Facialiskern 173.
Facialisknie 173.
Falx cerebelli 86.
— cerebri 86.
— — major 86.
— — minor 86.
Fascia dentata (Tarin) 32.
Fasciculus ant. propr. 157.
— arcuatus 133.
— — (Foville) 70.
— cerebro-spinalis ant. 136.
— — lat. 136.
— cuneatus 77, 89, 160.
— fronto-occipitalis 133, 199.
— gracilis 77, 89, 160.

Fasciculus lateral. propr. 158.
— lenticularis (Forel) 214.
— longitudinal. dorsal. (Schütz) 146.
— — inferior 133.
— — medialis 146, 151, 157, 176.
— — superior 133.
— — praedorsalis 151.
— mamillaris princeps 145.
— mamillo-tegmentalis 145.
— mamillo-thalamicus 145.
— pyramidalis 81, 136.
— retroflexus (Meynert) 146.
— solitarius 180.
— sulco-marginalis 157.
— tegmento-mamillaris 145.
— thalamicus 216.
— thalamo-mamillaris 145.
— uncinatus 133.
— Vicq d'Azyr 145.
Fasciola cinerea 33.
Fastigium 78.
Fibra pontis 70.
Fibrae arciformes 69, 153.
— arcuatae 77, 163, 132.
— — ext. dorsales 165, 239.
— — ext. ventrales 165, 239.
— — internae 163, 235.
— pontis profundae 81.
— — superficiales 81.
— propriae 132.
Fibrillennetze 111.
Fila lateralia pontis 70.
— olfactoria 27, 116, 142.
Filum terminale 9, 88.
Fimbria 33, 43.
Fissura calcarina 23.
— cerebri lat. 18.
— — longitud. 11.
— — transversa 12.
— chorioidea 41.
— collateralis 23.
— hippocampi 23.
— mediana ant. 76, 88.
— parieto-occipital. 20, 23.
— prima (His) 26.
— rhinica 23.
Flechsigsche Associationscentren 125.
— Kleinhirnseitenstrangbahn 157, 166
Flechtwerk, interradiäres 11
— superradiäres 114.
Flocculus 74.
Flockenstiel 74.
Folium vermis 73.
Foramen caecum 76.
— diaphragmatis 87.
— interventriculare 8.
— Luschkae 79.
— Magendii 79.
— Monroi 8, 42.
Forceps 39.
Forelsche Haubenkreuzung 265.
Formatio reticularis 84.
Fornix 43, 135, 144.
— longus (Forel) 144.
— periphericus (Arnold) 133, 147.
— transversus 43, 144.
Fornixsäule 43.
Fossa cerebri lateralis (Sylvii) 18.
— interpeduncularis (Tarini) 67.
— mediana 80.
— rhomboidea 80.
Frenulum veli medullaris 69.
Frontale Brückenbahn 135.
Frontallappen 19.
Fühlsphäre 124.
Funiculus anterior 89, 157.
— cuneatus 89, 159.
— gracilis 89, 159.
— lateralis 89, 157.
— posterior 89, 159.
— separans 81.

Ganglioblasten 104.
Ganglion ectomamillare 67.
— habenulae 60, 146.
— interpeduncular (Gudden) 68, 146.
— profund. mesencephali 68.
— tegmenti dorsale 68, 145.
Gehirn, Entwicklung 4.
— Gestalt 9.
— Gewicht 9.
— Größe 9.
Gehirnhäute 85.
Gehörcentrum 124.
Gennarischer Streifen 39.
Geruchscentrum 124.
Geschmackscentrum 124.
Geschmacksleitung 184.
Gewölbe 43.
Giacominisches Band 34.
Giebelkante 78.
Gitterschicht 58, 219.
Globus pallidus 49.
Glomeruli olfactorii 116.
Glomus chorioideum 43.
Glossopharyngeus 179.
Golgi-Holmgrensche Kanäle 112.
Golginetz 111.
Golgische Zellen 110.
Gollscher Strang 77, 89, 160.
Gowerssches Bündel 69, 158, 166.
Gowerssche Kleinhirnseitenstrangbahn 158 166
Gratioletsche Sehstrahlung 134, 167.
Grenzschicht 158.
Großhirn 8.
Großhirnrinde 113.
Großhirnschenkel 85.
Großhirnsichel 86.
Gublersche Lähmung 141.

Guddensches Haubenbündel 145.
Gyr. ambiens 28.
— Andreae Retzii 35.
— angularis 21.
— centralis ant. 20.
— — post. 21.
— cerebelli 75.
— cinguli 30.
— dentatus 32, 118, 120.
— descendens (Ecker) 21.
— diagonalis 30.
— digitati externi 35.
— epicallosus 34.
— fasciolaris 34, 35.
— fornicatus 24, 30, 117.
— frontalis 20.
— fusiformis 24.
— hippocampi 31.
— insulae 22.
— intralimbicus 35.
— lingualis 23.
— occipitales 21.
— olfactorio-orbitalis 29.
— olfact. lateral. 27.
— — medial. 27.
— orbitales 25.
— perforatus 29.
— profundi 18.
— rectus 25.
— semilunaris 28.
— subcallosus (Zuckerkandl) 30.
— subsplenialis 34.
— supramarginalis 21.
— temporales 21.
— — transversi 21.
— transitivi 18.
— uncinatus 35.

Habenula 53.
Hackenbündel 166.
Haube (Hirnschenkel) 66.
Haube (Brücke) 82.
Haubenbahn 134.
— des Ganglion interpedunc. 146.
— centrale 149, 166.
Haubenkreuzung 151.
Helwegsche Dreikantenbahn 158, 166.
Hemianopsie 169.
Hemiopie 169.
Hemiplegia alternans oculomot. 140.
— — facial. 141.
— completa 140.
— cruciata 142.
— incompleta 140.
Heschlsche Windungen 21.
Hintere Kommissur 55.
Hinteres Längsbündel 146, 151, 157, 176.
— — (Schütz) 146.
Hinterhirn 4, 70.
Hinterhorn 42.
Hinterstrang 77, 89.
Hinterstrangbahnen 159.
Hinterstrangbündel (ovales) 162.
Hinterstrangfeld (ventrales) 162.
Hinterstrangkerne 83, 163.
Hippocampus (Ammonshorn) 42, 44, 118.
Hirnanhang (Hypophysis) 37.
Hirnenge 4, 69.
Hirnganglien 8.
Hirngewicht 9.
Hirnhäute 85.
Hirnhöhlen 8.
Hirnlokalisation 121.
Hirnmantel 18.
Hirnnerven 14, 167.
— Austritt aus dem Hirn 14.
— Austritt aus dem Schädel 14.
Hirnrinde 38, 113.
Hirnsand 54.
Hirnschenkel 65.
Hirnschenkelfuß 66.
Hirnschenkelhaube 66.
Hirnschenkelschlinge 142.
Hirnstamm 8.
Hirntrichter 37.
Hörcentrum 124.
Hornblatt 3.
Hypoglossus 180.
Hypophysis 37.
Hypothalamus 63.

Incisura praeoccipitalis 20.
— temporalis (Schwalbe) 23.
Indirekte sensor. Kleinhirnbahn 166.
Induseum griseum 33, 121.
Infundibulum 37.
Innenschicht 101, 104.
Insel 21.
Intermedius Wrisbergi 173.
Interradiäres Flechtwerk 114.
Intumescentia cervicalis 88.
— lumbalis 88.
Isthmus gyri fornicati 30, 31.
— rhombencephali 4, 69.

Kammrand 86.
Keilstrang 77, 89.
Keilstück 102.
Keimzellen 101.
Keule 77.
Klappdeckel (Operculum) 22.
Klappenwulst (Tuber vermis) 73.
Klauen (Ammonshorn) 42.
Kleinhirn 71, 152.
Kleinhirnbahnen, Flechsigsche 157, 166.
— Gowerssche 157, 166.
— sensorische 166.
Kleinhirnrinde 152.
Kleinhirnsichel 86.
Kleinhirnstiele 75, 153.

Kleinhirnzelt 86.
Kletterfasern 153.
Kniehöcker 55.
Knötchen (Kleinhirn) 74.
Kommaförmiges Bündel (Schultze) 162.
Kommissur, hintere 55.
— vordere 16.
Kommissurenfasern 133.
Kommissurenzellen 156.
Korbzellen 152.
Körnerschicht 117, 120, 152.
Kugelkerne 82.

Lamina affixa 41.
— chorioidea ventric. lat. 41.
— — ventric. quarti 78.
— — ventric. tertii 56.
— medullaris circumvoluta 119.
— praecommissuralis 30.
— quadrigemina 65.
— rostralis 15.
— septi pellucidi 40.
— terminalis 12, 15, 37.
Laminae medullares cerebelli 75.
— — thalami 57, 58.
Längsbündel, dorsales (Schütz) 145, 146.
— hinteres (mediales) 146, 157, 176.
— oberes 133.
— unteres 133.
Laterale Schleife 149, 174, 185.
Lebensbaum 75.
Lemniscus lateralis 149, 174, 185.
— medialis 149, 165, 182, 183.
Leptomeninx 85.
Ligamentum denticulatum 92.
Limbus Giacomini 34.
Limen insulae 28.
Lingula cerebelli 72.
Linsenkern 46.
Linsenkernschlinge 142.
Liquor cerebro-spinalis 8.
Lissauersche Randzone 159.
Lobi cerebelli 71, 72, 73.
— insulae 22.
Lobuli cerebelli 71, 72, 73.
Lobulus paracentralis 23.
Lobus frontalis 19.
— occipitalis 21.
— olfactorius 26.
— olfact. ant. 27.
— — post. 29.
— parietalis 20.
— temporalis 21.
Locus caeruleus 81, 172.
Luysscher Körper 59, 220.
Lyra Davidis 43, 133.

Mandelkern 49.
Mantelschicht 104.
Marginalzone 90.
Markkügelchen 55.
Markleisten 75.
Markstrahlen (Radii) 114.
Martinottische Zellen 114.
Massa intermedia 54.
Mediale Schleife 149, 165, 182, 183.
Medulla oblongata 76, 162.
— spinalis 88, 155.
Medullarplatte 3.
Medullarrinne 3.
Medullarrohr 3.
Medullarwülste 3.
Membrana limitans 100.
Meninges 85.
Mesencephalon 4, 65.
Metathalamus 62.
Metencephalon 4, 70.
Meynertsche Haubenkreuzung 151, 265.
Mitralzellen 116.
Mittelhirn 4, 65.
Molekularlage 113, 119, 120, 152.
Monakowscher Kern 235.
Monakowsches Bündel 151, 159.
Monoplegie 141.
Monticulus cerebelli 72.
Moosfasern 153.
Motorische Bahn 129, 136, 149, 185.
Motorisches Centrum 122.
— Sprachcentrum 127.
Muldenblatt (Alveus) 44, 119.
Multipolare Zellen 109.
Myelencephalon 4, 76, 162.

Nachhirn 4, 76, 162.
Nebenflocke 74.
Nerveneinheit 108.
Nervenfortsatz 108.
Nervenzellen 106.
Nervus abducens 171.
— accessorius 180.
— acusticus 174.
— cochleae 174.
— facialis 173.
— glossopharyngeus 179.
— hypoglossus 180.
— intermedius (Wrisbergi) 173.
— oculomotorius 170.
— opticus 167.
— Sapolini 173.
— trigeminus 171.
— trochlearis 171.
— vagus 179.
— vestibuli 175.
— Wrisbergi 173.
Neurit 108.
Neuroblasten 101.
Neurofibrillen 111.
Neuroglia 101.
Neurogliazellen 101, 105.
Neuron 108.

Nidus avis 74.
Nisslsche Körper 111.
Nodulus 74.
Nucl. alae cinereae 84, 180.
— ambiguus 84, 180.
— amygdalae 49, 144, 211.
— arcuati 83, 166.
— caudatus 46, 142.
— corpor. geniculati 60.
— — mamillaris 60, 145.
— — trapezoides 82, 174.
— dentatus cerebelli 82.
— dorsalis (Clarkii) 90, 157.
— emboliformis 82.
— fastigii 82.
— funiculi cuneati 83, 163.
— — gracilis 83, 163.
— globosi 82.
— habenulae 60, 146.
— hypothalamicus 60.
— intercalatus Staderini 243.
— laterales 83, 166.
— lemnisci 69, 81, 176.
— lentiformis 47, 142.
— nervorum, siehe Hirnnerven.
— olivaris accessor. 83.
— — inferior 83, 166.
— — superior 82, 174.
— pontis 81.
— Roller 243.
— ruber 68, 135, 151, 219.
— reticularis lateralis 235.
— — tegmenti 82.
— salivatorius 249.
— semilunaris (Flechsig) 59, 219.
— tecti 82.
— thalami 57, 58.

Obex 77.
Occipitallappen 21.
Oculomotorius 170.
Oliva inferior 83, 166.
— superior 82; 174.
Olivenzwischenschicht 163, 239.
Operculum 22.
Opticus 167.
Optisch-akustische Reflexbahn 151.

Pacchionische Granulationen 87.
Pachymeninx 85.
Pallium 18.
Paraplegie 141.
Parietallappen 20.
Pedunculi cerebri 65.
Pedunculus corpor. mamillaris 145.
— flocculi 74.
Penicilli olfactorii 116.
Pferdeschweif 9.
Pfropfkern 82.
Pia mater cerebri 87.
— — spinalis 92.
Pinselzellen 116, 117.
Plexus chorioideus ventric. lat. 41.
— — ventric. quarti 79.
— — ventric. tertii 56.
Pons Varolii 70.
Praecuneus 23.
Processus reticularis 167.
Projektionsfasern 129, 133, 181.
Prosencephalon 4.
Protoplasmafortsätze 108.
Psalterium 43.
Pulvinar 53.
Pupillarreflex 168.
Purkinjesche Zellen 152.
Putamen 49.
Pyramidenbahn 136, 157, 185.
Pyramidenkerne 83, 166.
Pyramis cerebelli 73.

Radiatio corpor. callosi 39.
— — striati 142.
— strio-subthalamica 142.
— strio-thalamica 142.
Radii 114.
Randbündel 157.
Randschleier 104.
Randzone (Lissauer) 159.
Rautengrube 80.
Rautenhirn 4, 69.
Recessus anterior 67.
— infundibuli 37.
— lateral. ventric. quarti 78.
— opticus 17.
— pinealis 54.
— posterior 67.
— suprapinealis 54.
— tecti 78.
— triangularis 57.
Reflexkollateralen 129, 162, 186.
Reflexleitung 129, 186.
Rhinencephalon 25, 142.
Rhombencephalon 4, 69.
Riechbündel, basales 147.
— des Ammonshorns 143, 207.
Riechcentrum 124, 143.
Riechfäden 27, 116.
Riechhirn 25, 142.
Riechpinsel 116.
Riegel 77.
Rindenzellen 152.
Roter Kern 68, 135, 151.
Rostrum 15.
Rückenmark, Entwicklung 8.
— Morphologie 88.
— Leitungsbahnen 155.
Rückenmarkshäute 92.
Rückenmarkszellen 153.
Rugae 81.

Saccus vasculosus 37.
Sakralfeld, dorsomediales 162.
Sapolinischer Nerv 173.
Schleife, laterale 149, 174, 185.
— mediale 149, 165, 182, 183.
Schleifenfeld 69.
Schreibzentrum 127.
Schultzesches Komma 162.
Schützsches Längsbündel 145, 146.
Seepferdefuß 42.
Sehbahn 167, 185.
Sehcentrum 124.
Sehhügel 52.
Sehhügelstiele 133.
Sehnerv 12, 167.
Sehstrahlung (Gratiolet) 134, 167.
Sehstreifen 12.
Seitenstrang 89, 157.
Seitenstrangbahnen 157.
Seitenstranggrundbündel 158.
Seitenstrangkerne 83, 166.
Seitenventrikel 40.
Seitliche Grenzschicht 158.
Sensible Bahnen 129, 181.
Sensible (sensorische) Centren 124.
Sensorische Kleinhirnbahnen 166.
Sensorisches Sprachcentrum 127.
Septum anterius 92.
— cervicale intermed. 92.
— pellucidum 16, 40.
— subarachnoideale 92.
Sinnescentren 124.
Sinus occipitalis 86.
— petros. sup. 86.
— rectus 87.
— sagittal. 86.
— transversus 86.
Spindelwindung 24.
Spinnwebenhaut 85, 87.
Spongioblasten 101.
Spongiopilema 105.
Sprachbahn 185.
Sprachcentrum 126.
Stabkranz 133.
Stamm des Endhirns 45, 49, 50.
Stammganglion 45.
Stammlappen 21.
Strangzellen 156.
Stratum gelatinosum 116.
— granulosum 114, 117, 120, 153.
— griseum centrale 67, 225.
— griseum colliculi sup. 68.
— lacunosum 119.
— lucidum 119.
— moleculare 113, 116, 119, 120, 152.
— oriens 119.
— radiatum 119.
— reticulare 58, 219.
— zonale 52.
Streifenhügel 40, 142.
Stria alba tuberis (Lenhossék) 56, 144.
— cornea 40.
— medullaris 53, 146.
— olfactoria lat. 29, 143.
— — med. 27, 143.
— terminalis 40.
Striae acusticae 80, 174.
— Lancisii 33, 39, 143.
— longitudinales (corp. callosi) 39.
— medullares s. acusticae 80, 174.
Stützzellen 105.
Subarachnoidealraum 85, 87.
Subarachnoidealgewebe 87.
Subduralraum 85.
Subiculum 44.
Subpialraum 87.
Substantia cortical. cerebelli 82, 152.
— — cerebri 38, 113.
— gelatinosa centralis 90.
— — Rolandi 90.
— nigra (Sömmering) 66.
— perforata ant. 29, 143.
— — post. 67.
— reticularis alba 239.
— — — (Arnold) 32, 119.
— — grisea 233, 239.
Sulc. arcuat. Rhinencephali 29.
— basilaris (pontis) 70.
— centralis insulae 22.
— — Rolandi 19.
— cerebelli 71, 72, 73, 74.
— chorioideus 53.
— cinguli 22.
— circularis (Reili) 22.
— corpor. callosi 23.
— dentato-fasciolaris 34.
— digitati externi 35.
— fimbrio-dentat. 33.
— frontalis 19.
— hypothalamicus (Monroi) 16, 54.
— interdigitales 43.
— intermedius 40.
— — post. 89.
— — primus (Jensen) 21.
— — secundus (Eberstaller) 21.
— interparietalis 20.
— lateralis ant. 88.
— — post. 88.
— limitans 81.
— median. fornicis 43.
— — fossae rhomboid. 80.
— — post. 88.
— mesencephali lat. 67.
— — med. 67.
— Monroi 16, 54.
— nervi oculomotorii 67.
— occipitales 21.
— occipitalis transvers. 20, 21.
— olfactorius 25.
— orbitales 25.

Sulc. paracentralis 23.
— parietal. transvers. (Brissaud) 20.
— parolfact. ant. 27.
— — post. 26.
— postcentralis 20.
— praecentralis 19.
— radiatus 19.
— semiannularis 28.
— subcallos. med. 30.
— subparietal. 23.
— supraorbital. (Broca) 23.
— temporales 21.
Superradiäres Flechtwerk 114.
Sylvisches Tal 18.
System des Deitersschen Kerns 176.

Taenia chorioidea 41.
— fimbriae 43.
— fornicis 41.
— pontis 70.
— semicircularis 144, 206.
— tecta 33, 39.
— thalami 54.
— ventriculi quarti 79.
Taenien 41.
Tapete 42.
Tegmen fossae rhomboid. 78.
Tegmentum 66.
— pontis 82.
Tela chorioidea ventric. quarti 78.
— — ventric. tertii 51, 52, 56.
Telencephalon 4, 17, 132.
Telodendrion 108.
Temporallappen 21.
Tentorium cerebelli 86.
Thalamencephalon 52.
Thalamus 52.
Tigroid 111.
Tonsilla 74.
Tract. bulbo-thalamicus 149.
— cerebello-bulbaris 166.
— cerebello-tegmentalis 149.
— cerebro-spinalis 136, 157.
— cervico-lumbalis dorsal. 162.
— corticis ad pontem 135.
— cortico-habenularis 144, 146.
— cortico-mamillaris 144.
— cortico-tectales 150.
— cortico-tegmentalis 134.
— cortico-thalamici 133.
— fastigio-bulbaris 166, 251.
— habenulo-peduncularis 146.
— mamillo-tegmentalis 145.
— mamillo-thalamicus 145.
— nucleo-cerebellaris 166.
— olfactorius 27, 143.
— olfacto-ammonicus 207.
— olfacto-habenularis 146.
— olfacto-mesencephalic. 147.
— olivo-cerebellaris 166.
Tract. opticus 13, 167.
— peduncularis transvers. 67.
— ponto-cerebellares 135, 153.
— rubro-spinalis (Monakow) 151, 159.
— solitarius 180.
— spinalis N. V 173.
— spino-cerebellaris dorsal. (Flechsig) 157. 166.
— — ventral. (Gowers) 69, 157, 166.
— spino-olivaris (Helweg) 158, 166.
— spino-tectalis 150, 159.
— spino-thalamicus 149, 159, 165, 182.
— tecto-bulbaris 151.
— tecto-pontinus (Münzer) 151, 261.
— tecto-reticularis (Pavlow) 151.
— tecto-spinalis 151, 157, 159.
— tegmento-mamillaris 145.
— thalamo-corticales 133.
— thalamo-habenularis 146.
— thalamo-mamillaris 145.
— thalamo-olivaris 149, 166.
— uncinatus 166, 251.
— vestibulo-spinalis 157, 159, 176.
Trichter 13, 37.
Trigeminus 171.
Trigonum collaterale 42.
— habenulae 53.
— lemnisci 69.
— nervi hypoglossi 81.
— olfactorium 27.
— praecommissurale 30.
— subpineale 65.
Trochlearis 171.
Truncus cerebri 8.
Tuber cinereum 37.
— valvulae 73.
— vermis 73.
Tuberculum acusticum 81, 174.
— cinereum 78.
— cuneatum 78.
— mamillare laterale 56.
— olfactorium 27.
— thalami ant. 53.

Uncus 35.
Unipolare Zellen 109.
Unterhorn 42.
Uvula 74.

Vagus 179.
Vallecula cerebelli 71.
— lateralis 18.
Velum medullare ant. 69.
— — post. 74.
— terminale (Aeby) 34, 43.
Vena cerebri interna 57.
— — magna (Galeni) 57.
— chorioidea 57.
— septi pellucidi 57.
— terminalis 57.

Ventriculus Arantii 80.
— lateralis 40.
— quartus 78.
— terminalis (KRAUSE) 90.
— tertius 56.
VERGAscher Ventrikel 43.
Verlängertes Mark 76, 163.
Verrucae gyri hippocampi 32.
Vestibularis 176.
VICQ D'AZYRscher Streifen 39.
VICQ D'AZYRsches Bündel 145
Vierhügelseitenstrangbahn 157.
Vierhügelvorderstrangbahn 157.
Vinculum lingulae 72.
Visuelles Centrum 127.
Vogelsporn 42.
Vorderhirn 4.
Vorderstrang 89.
Vorderstrangbahnen 157.
Vorderstranggrundbündel 157.
Vormauer 49, 47.
Vorzwickel 23.

WEBERsche Lähmung 140.
WERNEKINKsche Kommissur 263.
WERNICKEsches Feld 221.
— Centrum 127.
Wipfelblatt 73.
WRISBERGscher Nerv. 173.
Wurzeleintrittszone 159.

Zarter Strang 77, 89.
Zeltrand 86.
Zirbel 53, 54.
Zona incerta 216, 217.
Zonalschicht 90.
Zungenläppchen 23.
Zwickel 23.
Zwischenhirn 4, 51, 148.

Druck von Breitkopf & Härtel in Leipzig.

MCZ ERNST MAYR LIBRARY
3 2044 128 439 338